PATOLOGIA CEREBELULUI

CEZAR IONEL
ARCADIU PETRESCU

EDITURA MEDICALĂ

Lucrarea doctorilor Cezar Ionel şi Arcadiu Petrescu intitulată „Patologia Cerebelului", prima monografie de acest fel care apare la noi, înglobează în aproximativ 300 pagini întregul domeniu atît de important al anatomo-fiziologiei şi patologiei clinice a cerebelului într-o concepţie unitară şi accesibilă.

Pornind de la datele de anatomo-fiziologie, înmănunchind cronologic şi documentat cercetările specialiştilor de pretutindeni şi mai ales a puternicei şcoli româneşti de neurologie, autorii prezintă întreaga problematică cu simţ analitic, oglindind o experienţă clinică îndelungată. Aceasta apare pregnant în capitolul tratînd atrofiile cerebeloase la care s-a pornit de la teza din 1949 a doctorului Cezar Ionel cu un bogat aport personal.

În cele XII capitole ale „Patologiei Cerebelului" autorii izbutesc să cuprindă informaţii la zi, pe plan mondial. Corelaţia dintre anatomofiziologie şi tabloul clinic conferă lucrării o certă valoare practică, cu o rapidă adresabilitate medicilor de toate specialităţile.

Este meritul autorilor de a fi izbutit să ilustreze expresiv această carte prin o bogată iconografie şi bibliografie. Ultimele două capitole care tratează în mare tumorile şi traumatismele cerebelului, oglindesc pregnant aportul şcolii neurochirurgicale româneşti.

CEZAR IONEL
ARCADIU PETRESCU

PATOLOGIA CEREBELULUI

EDITURA MEDICALĂ
BUCUREŞTI 1986

Profesorilor Constantin Arseni și Vlad Voiculescu — maeștri ai Școlii de neurochirurgie și neurologie românești, omagiu.

Autorii

Prefață

Cerebelul, parte componentă de prim ordin a sistemului nervos central cu care este direct conexionat prin pedunculii cerebeloși, dispus în spațiul fosei cerebrale posterioare, în raport cu trunchiul cerebral și căile de irigare a l.c.r., explică în mare parte tabloul clinic al acestor formațiuni anatomice, a sistemului vascular vertebro-bazilar ca și hipertensiunea intracraniană din tumorile cerebrale.

Din citoarhitectonica cerebelului se relevă valoarea celulelor Purkinje și a axonilor acestora, ele fiind socotite drept calea eferentă a scoarței sale în transmisia de stimuli cu efect inhibitor asupra nucleilor cerebeloși.

Datele de fiziologie experimentală atît de numeroase efectuate pe plan mondial și de către Școala de neurologie românească, au evidențiat funcțiile de bază ale cerebelului care includ : echilibru (cerebelul vestibular), reglarea tonusului (cerebelul spinal și paleocerebelul) și reglarea motorie (neocerebel) în care domină acțiunile sale facilitatorii. Într-un cuvînt cerebelul poate fi considerat ca organ reglator al tuturor reacțiilor motorii ca intensitate și corectitudine a mișcării.

Doctorii Cezar Ionel și Arcadiu Petrescu abordează într-un tot unitar complexitatea patologiei umane a cerebelului, reușind să condenseze într-un spațiu limitat de peste 300 de pagini sistematizate în 12 capitole un material vast, adus la zi și bine documentat care reflectă toate cercetările și punctele de vedere asupra anatomo-neurofiziologiei și patologiei sale clinice.

Este meritul doctorului Cezar Ionel, un bine cunoscut neurolog și experimentat clinician, autorul tezei asupra atrofiilor olivo-ponto-cerebeloase din 1949 ca și a doctorului Arcadiu Petrescu, competent anatomopatolog, de a fi reușit să selecteze și să prezinte în spirit analitic, într-un stil curgător, un material atît de bogat. Menționăm, în afara datelor de anatomo-fiziologie, capitolele consacrate atrofiilor cerebeloase, ale accidentelor vasculare, ale infecțiilor cerebelului, ca și cele referitoare la tumorile și traumatismele sale. Lucrarea aceasta vine să *completeze armonios un compartiment al patologiei neurologice, succedînd Fiziologiei experimentale a cerebelului a lui Oscar Sager și Cezar Ionel.*

Cartea de față are o largă adresabilitate și valoare practică pentru medicii de medicină generală, pentru specialiști, pentru medicii din fabrici, întreprinderi, comisii de expertiză medicală ca și pentru studenți, permițînd în mod facil o cunoaștere și orientare promptă în patologia cerebelului, cu care sîntem cu toții confruntați permanent.

Strădania îndelungată, competența și onestitatea autorilor de a nu se omite aproape nimic din tot ce s-a publicat asupra cerebelului, peste hotare și la noi, ineditul și calitatea acestei monografii asupra cerebelului, o recomandă cu autoritate lumii medicale ca pe o carte valoroasă.

Acad. Prof. Dr. Doc. **Constantin Arseni**
Președintele Academiei de Științe Medicale

Cuvînt înainte

Lucrarea *Patologia cerebelului* a fost inițial concepută spre a cuprinde numai atrofiile cerebeloase ca o directă continuare a monografiei despre fiziologia experimentală a cerebelului a lui Oscar Sager și Cezar Ionel. Întrucît abordarea numai a acestui mare capitol legat de atrofiile cerebeloase la om nu ar fi putut cuprinde întreaga patologie a cerebelului, atît de complexă și variată, au fost incluse și bolile inflamatorii, malformațiile, degenerările sale cît și date asupra tumorilor și traumatismelor cerebelului.

Toate cele 12 capitole au fost tratate în detaliu, într-o strînsă interdependență cu anatomia și fiziologia raportate în întreaga lucrare la tabloul clinic, diagnostic și gama variată a tuturor investigațiilor paraclinice moderne existente și cu orientare terapeutică.

S-a pus accentul pe aportul Școlii de neurologie românești care este dintre cele mai prestigioase, nelipsind numele unor mari cercetători, clinicieni și anatomopatologi ca : O. Sager, C. Arseni, A. Kreindler, State Drăgănescu, Vlad Voiculescu, I. T. Niculescu, Th. Horneț și alții, alături de aportul substanțial al neurologilor, neurofiziologilor și anatomo-patologilor de peste hotare în domeniul patologiei umane a cerebelului.

Ultimele două capitole (al 11-lea și al 12-lea) asupra tumorilor și traumatismelor au fost redactate în linii mari, întrucît acest domeniu a fost tratat cu pregnantă autoritate științifică, izvorîtă din îndelungata experiență, de către profesorul Constantin Arseni fondatorul neuro-chirurgiei moderne românești și a colaboratorilor săi din prestigioasa Școală de neurochirurgie românească.

Am intenționat să prezentăm colegilor noștri, medicilor de medicină generală, specialiștilor, celor din întreprinderi, din comisiile de expertiză medicală ca și studenților, într-o formă unitară, accesibilă și practică, întreaga patologie a cerebelului, ilustrînd aceasta în 153 imagini explicative (desene, foto), cu o largă adresabilitate bibliografică, însumînd peste 800 indici bibliografici, pentru o cît mai bună și promptă orientare în acest domeniu.

Lucrarea de față, prima monografie de acest fel, apărută la noi asupra patologiei cerebelului, urmează după monografia „Fiziologia experimentală a Cerebelului“, completînd astfel un compartiment cheie al neuropatologiei.

Efortul nostru vine să împlinească o datorie pe care am dorit a o aduce cu onestitate la bun sfîrșit.

AUTORII

4 aprilie 1985

Cuprins

Pag.

1. Anatomia cerebelului — Dr. *Arcadiu Petrescu* 13

1.1. Anatomia macroscopică — Dr. *Arcadiu Petrescu* 17
1.2. Citoarhitectonica scoarței cerebelului — Dr. *Arcadiu Petrescu* . . . 21
1.2.1. Căile cerebelului — Cercetări anatomice și electrografice — Dr. *Cezar Ionel* 24
1.2.1.1. Căile aferente ale cerebelului 24
1.2.1.2. Căile eferente ale cerebelului 30
1.2.2. Conexiunile cerebelului (Concluzii) 30
1.3. Date despre fiziologia cerebelului 33
1.3.1. Stimularea cronică a cerebelului în leziunile cerebrale 35
1.3.2. Reprezentarea (Space-time) spațiului temporal în creier, cerebel ca tensor metric 37

2. Sindromul clinic cerebelos la om — Dr. *Cezar Ionel* 43

2.1. Semiologia generală a cerebelului 43
2.1.1. Simptomatologia clinică a sindromului de neocerebel 43
2.1.1.1. Ataxia 43
2.1.1.2. Tremorul intențional 48
2.1.1.3. Adiadocokinezia 49
2.1.1.4. Proba rezistenței (Rebound phenomen) 50
2.1.1.5. Hipotonia 51
2.1.2. Simptome prin leziuni ale lobului flocculo-nodular 59
2.2. Sindromul cerebelos după localizarea anatomo-topografică 60
2.2.1. Sindromul arhicerebelos 60
2.2.2. Sindromul paleocerebelos 60
2.2.3. Sindromul neocerebelos prin leziuni ale emisferelor cerebeloase 60
2.3. Clasificarea bolilor cerebelului 62
2.4. Sindromul cerebelos la copii 63
2.5. Corelația între cerebel și epilepsie 65

3. Atrofiile cerebeloase. Forme degenerative — Dr. *Cezar Ionel* 73

3.1. Introducere 73
3.2. Istoric 74
3.3. Clasificarea atrofiilor cerebeloase 79
3.3.1. Atrofiile olivo-ponto-cerebeloase 80
3.3.1.1. Tabloul clinic 81
3.3.1.2. Anatomia patologică 85
3.3.1.3. Diagnosticul atrofiei olivo-ponto-cerebeloase 96
3.3.1.4. Etiopatogenie 100
3.3.1.5. Tratament 101
3.3.2. Atrofiile olivo-rubro-cerebeloase 101
3.3.3. Atrofia cerebeloasă tardivă cu predominanță corticală 103

Pag

3.3.4. Atrofii cerebeloase eredo-familiale cu modificări histologice ale sistemului nervos 104
3.3.4.1. Eredo-ataxia cerebeloasă (Nonne Pierre-Marie) 104
3.3.4.1.1. Tablou clinic 105
3.3.4.1.2. Evoluția și prognosticul bolii 106
3.3.4.1.3. Anatomie patologică 106
3.3.4.1.4. Diagnostic și diagnostic diferențial 108
3.3.4.2. Eredoataxia cordoanelor posterioare (boala Biemond) . 110
3.3.4.3. Disinergia cerebeloasă mioclonică (atrofia dento-rubrică) 111
3.3.4.4. Atrofia optico-cohleo-dentată Nyssen-Van Bogaert. . . 113
3.3.4.5. Atrofia olivo-cerebeloasă (atrofia cerebelo-olivară tip Holmes) 114
3.3.4.6. Atrofia cerebeloasă cu leziuni pallido-luysiene 115
3.3.4.7. Atrofia cerebeloasă din eredo-ataxia Friedreich . . . 117
3.3.4.8. Eredo-ataxia spino-cerebeloasă 117
3.3.4.9. Degenerescența spino-pontină (boala Boller-Segarra) . . 119

4. Atrofii cerebeloase prin leziuni inflamatorii (lues, toxiinfecții, agenți fizico-chimici, neoplazii și alcoolism, factori carențiali și leziuni metabolice) — Dr. *Arcadiu Petrescu* 123

4.1. Atrofia cerebeloasă paraneoplazică 123
4.2. Atrofii cerebeloase secundare unor intoxicații 126
4.3. Atrofii cerebeloase în alcoolismul cronic 127
4.4. Implicații ale deficienței în tiamină asupra cerebelului . . . 130
4.5. Rolul acidului aspartic în atrofia olivo-ponto-cerebeloasă . . . 130
4.6. Boala MenkesKinky-Hair (Tricopoliodistrofia). 131
4.7. Degenerări cerebeloase după tratament îndelungat cu fenitoin . . . 132

5. Atrofii cerebeloase încrucișate (transsinaptice) după lezarea creierului și a conexiunilor cortico-pontine — Dr. *Cezar Ionel* 134

6. Boli congenitale, unele ataxii ale cerebelului și atrofia primitivă tip Norman — Dr. *Cezar Ionel* 137

6.1. Aplaziile și atrofiile cerebeloase congenitale 137
6.2. Forma cerebeloasă a paraliziei infantile 139
6.3. Distazia areflexică ereditară (Sindromul Roussy-Levy) 141
6.4. Ataxia copiilor 141
6.5. Ataxii intermitente ale cerebelului 144
6.5.1. Boala Hartnup (boala H) 144
6.5.2. Ataxia periodică ereditară cu un substrat metabolic necunoscut (boala Parker) 145
6.5.3. Ataxia vestibulo-cerebeloasă (sindromul Farmer-Mustian) . . . 145
6.6. Sindroame ataxice rare 145
6.6.1. Ataxia cerebeloasă congenitală 145
6.6.2. Ataxia cerebeloasă din degenerarea cortico-striato-cerebeloasă 146
6.6.3. Ataxia cerebeloasă și alte tulburări neurologice consecutive hiploglicemiei din copilărie 146
6.7. Atrofia primitivă a stratului granular tip Norman 147

7. Degenerări cerebeloase din unele afecțiuni sau sindroame cu componentă cerebeloasă — Dr. *Cezar Ionel* 150

7.1. Boala Wilson (Degenerescență hepato-lenticulară) 150
7.2. Coreea cronică Hungtington 151
7.3. Sindromul cerebelos din scleroza în plăci 152
7.4. Idioția amaurotică cu localizare cerebeloasă 155
7.5. Facomatozele 157
7.6. Atrofia senilă a cerebelului 158
8. Malformațiile cerebelului la om — Dr. *Arcadiu Petrescu* 159
8.1. Tipul I de malformații cerebeloase 159
8.2. Tipul II. Chiari sau malformația Arnold-Chiari 160

Pag.

8.3. Tipul III. Meningocelul din regiunea cervicală superioară 162
8.4. Cerebelul invers (Invers Cerebellum) 163
8.5. Encefalocelul 164

9. Patologia vasculară a cerebelului — Dr. *Cezar Ionel* 180

9.1. Vascularizaţia cerebelului 180
9.2. Hemoragia de cerebel 183
9.2.1. Tabloul clinic 185
9.2.2. Anatomie patologică şi diagnostic 190
9.2.3. Prognosticul hemoragiei de cerebel 197
9.2.4. Tratament 198
9.3. Malformaţii arterio-venoase ale cerebelului 198
9.3.1. Boala Lindau 199
9.3.2. Hematomul de cerebel 200
9.4. Ramolismentul de cerebel 201
9.4.1. Tabloul clinic 202
9.4.2. Clasificarea ramolismentelor de cerebel 206
9.4.3. Ramolismentele pseudotumorale de cerebel 210
9.4.4. Diagnostic diferenţial 211
9.4.5. Tratamentul ramolismentului de cerebel 211

10. Bolile inflamatorii ale cerebelului — Dr. *Cezar Ionel* 218

10.1. Ataxia acută 218
10.2. Abcesul cerebelos 219
10.2.1. Patogenie 221
10.2.2. Tabloul clinic 221
10.2.3. Diagnostic 221
10.2.4. Diagnostic diferenţial 225
10.2.5. Tratament 225
10.3. Cerebelitele 226
10.3.1. Encefalitele transmise prin arboviruşi. 226
10.3.2. Encefalita japoneză B 227
10.3.3. Cerebelita variceloasă 229
10.3.4. Cerebelita postrujeolică 231
10.3.5. Boala Kuru 232

11. Tumorile cerebelului — Dr. *Cezar Ionel* 236

11.1. Tabloul clinic al tumorilor fosei cerebrale posterioare 237
11.2. Clasificarea tumorilor cerebelului 241
11.2.1. Tumorile liniei mediane 241
11.2.1.1. Meduloblastomul 241
11.2.1.2. Astrocitomul de fosă posterioară 246
11.2.2. Tumorile laterale sau emisferice 248
11.2.2.1. Hemangioblastomul 249
11.2.2.2. Sarcomul cerebelos 252
11.2.3. Tumorile de unghi ponto-cerebelos 253
11.2.3.1. Neurinomul de acustic 253
11.2.3.2. Alte tumori cu localizare în unghiul ponto-cerebelos 258

12. Traumatismele cerebelului — Dr. *Cezar Ionel* 261

12.1. Istoric 261
12.2. Tabloul clinic al fracturilor fosei cerebrale posterioare 261
12.3. Rănile deschise directe ale cerebelului 262
12.4. Hematoamele traumatice intracerebeloase 263
12.5. Tratament 266

1. Anatomia cerebelului

Cerebelul, formațiune de origine rombencefalică, situat în fosa cerebrală posterioară este dispus dorsal față de trunchiul cerebral cu care este conexionat și este orientat caudal față de emisferele cerebrale. Are o formă de piramidă turtită cu o bază mai largă, iar fața sa superioară este acoperită de emisferele cerebrale care sînt separate de cerebel prin cortul cerebelului. Fața inferioară a cerebelului este în raport cu fosa cerebrală posterioară de la baza craniului, fiind separată de bulb.

Dura mater acoperă membrana atlanto-occipitală printr-o dilatație a spațiului subarahnoidian, denumită cisterna cerebelo-medulară (fig. 1 a și 1 b).

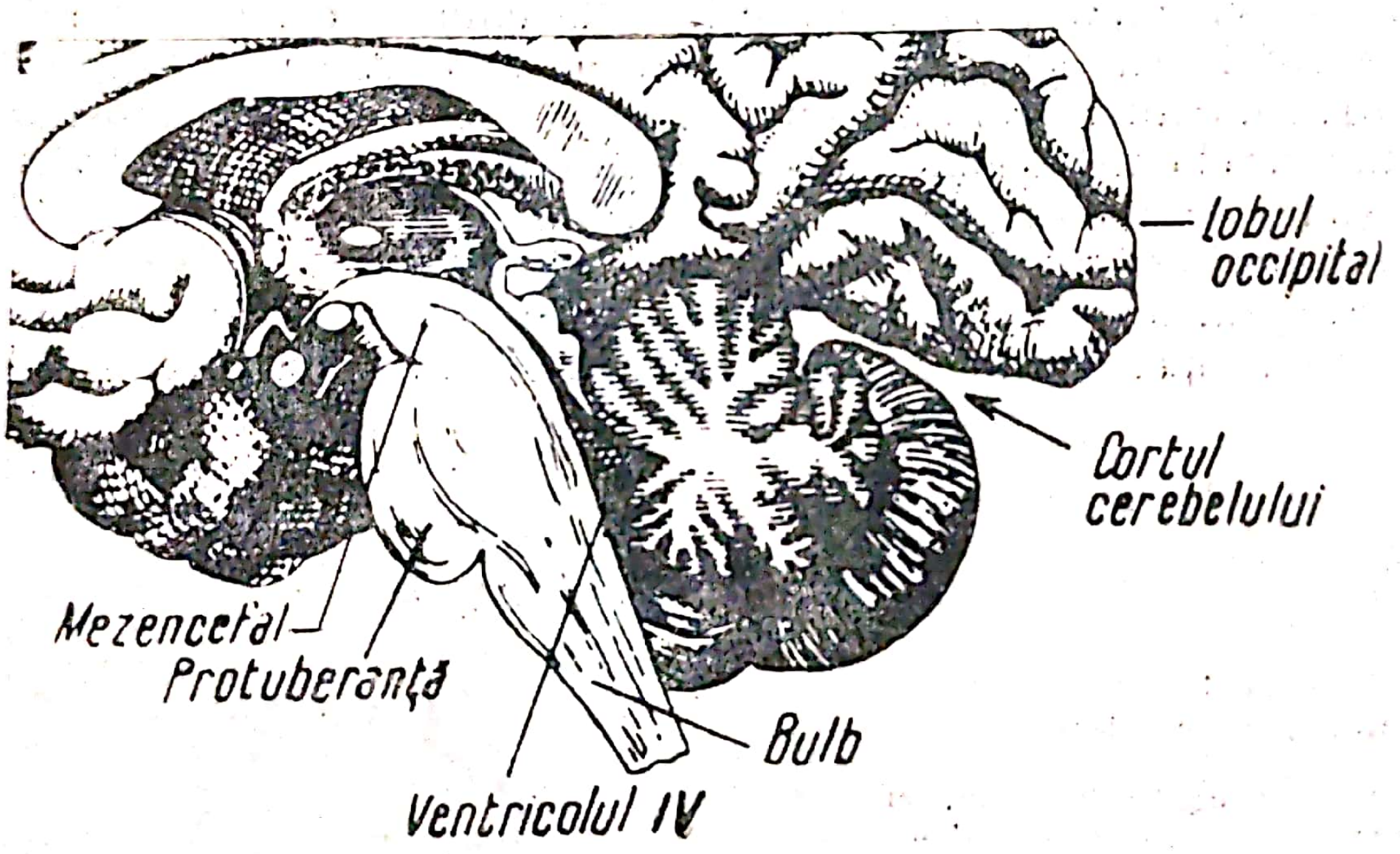

Fig. 1. — Encefal. Secțiune sagitală care evidențiază topografia cerebelului și raporturile sale cu trunchiul cerebral și lobul occipital. Cortul cerebelului este indicat de săgeata din dreapta.

Topografia anatomică a cerebelului aflat în spațiul micii fose cerebrale posterioare cît și raporturile sale cu trunchiul cerebral și căile de irigare a l.c.r. explică în mare parte tabloul clinic, apariția fenomenelor de hipertensiune intracraniană în procesele tumorale, cît și angajarea amigdalelor cerebeloase în marea gaură occipitală (I. Cincă, A. Mareș — 1971).

Cu ochiul liber se deosebesc trei părți componente ale cerebelului: doi lobi laterali mai mari și lobul median — vermisul — alcătuire care nu poate fi considerată ca o reală diviziune morfologică (John Walton — 1977).

Suprafața cerebelului ne apare ca fiind zimțuită de numeroasele șanțuri curbe, unele mai superficiale, altele mai adinci. O secțiune prin cerebel ne evidențiază scoarța acestuia de culoare cenușie și întinsă pe toată suprafața sa neregulată sub care se află masa de substanță albă sau centrul medular. Șanțurile profunde se întind pînă la substanța albă împărțind cerebelul în lobi și lobuli. Foliile sau lamelele, subdiviziuni ale foliilor (lamelelor) sînt produse de șanțurile care nu pot atinge substanța albă. În interiorul substanței albe a cerebelului se află *nucleii interni cerebeloși:* nucleii laterali, nucleul dințat și emboliform și nucleii mediani și ai acoperișului: nucleul globusus și fastigius (fig. 2 și fig. 3).

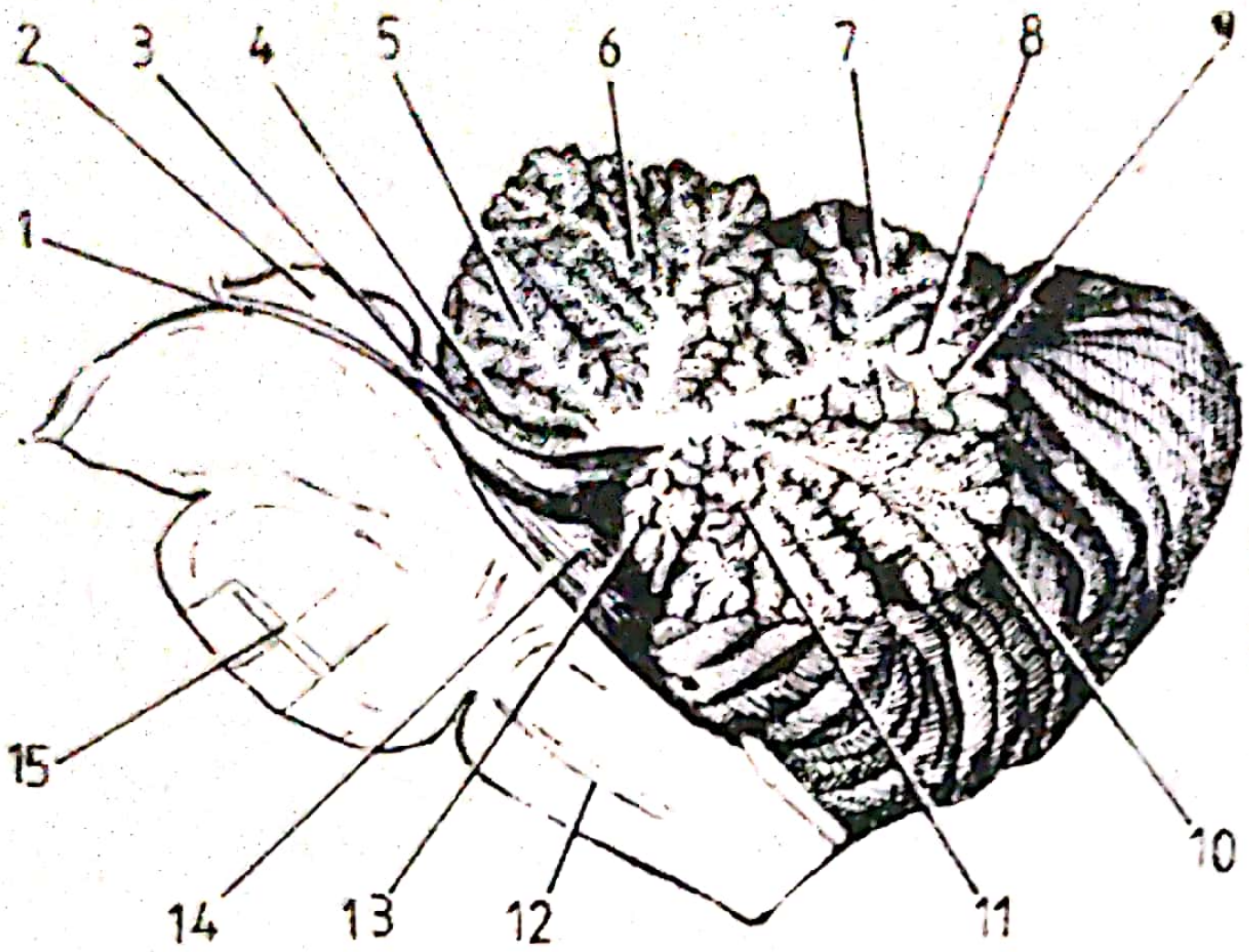

Fig. 1 b. — Secțiune mediană prin cerebel.

1 — Aqueductus mesencephali; 2 — lamina quadrigemina; 3 — velum medullare anterius; 4 — lingula; 5 — lobulus centralis; 6 — culmen; 7 — declive; 8 — follium vermis; 9 — tuber vermis; 10 — pyramis; 11 — uvula; 12 — medulla oblongata; 13 — nodulus; 14 — ventriculus quartus; 15 — pons.

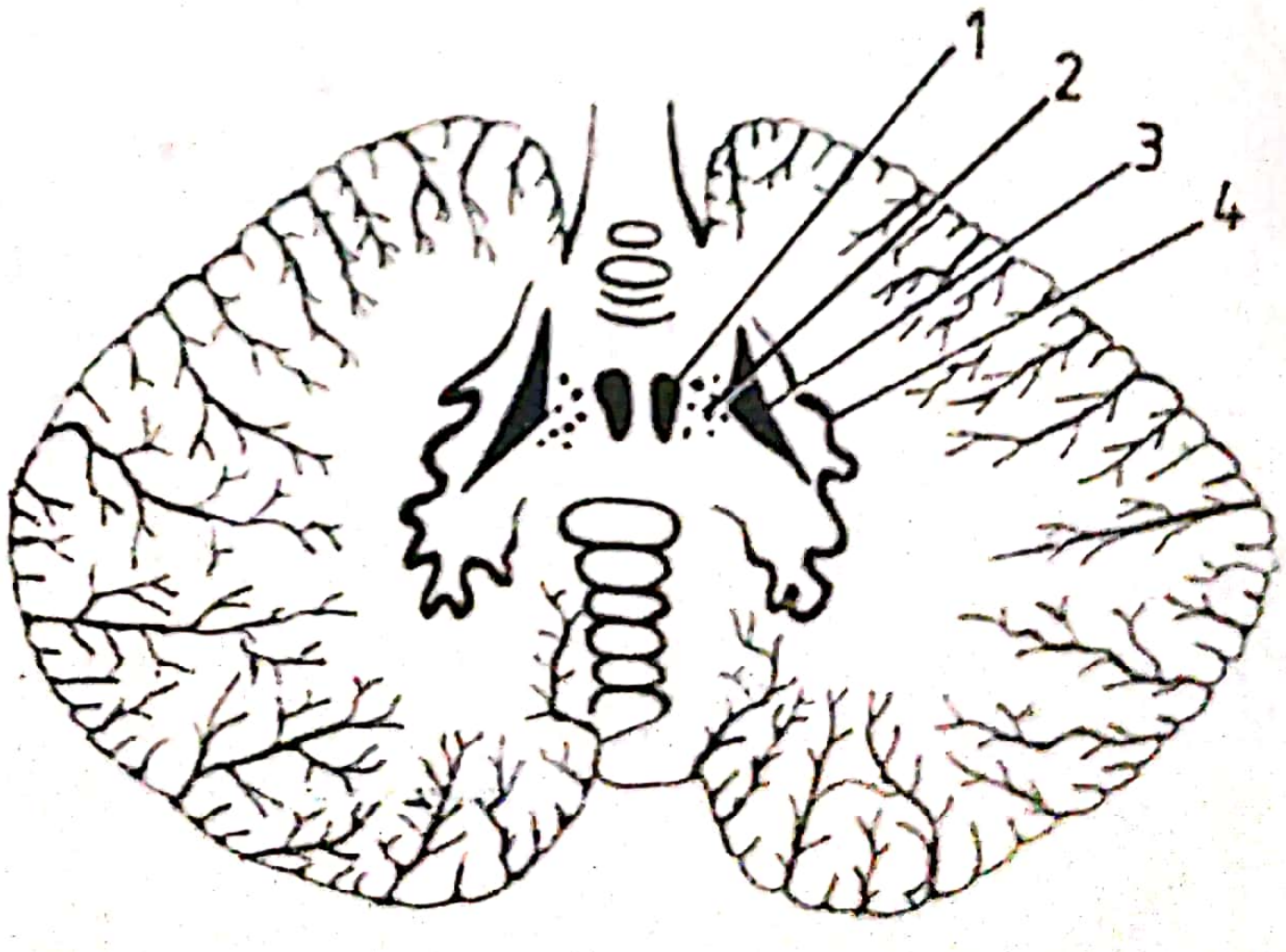

Fig. 2. — Secțiune orizontală prin cerebel

1 — nucleus fastigii; 2 — nuclei globiformes; 3 — nucleus emboliformis; 4 — nucleus dentatus.

Bolk în anul 1906 pe baza morfologiei comparate, ținînd seama de dezvoltarea embrionară a cerebelului încearcă să determine pentru prima dată o divizare funcțională a cerebelului — raportată la diverșii săi lobi. După Bolk, lobul unic anterior se divide în mai mulți lobi cu următoarea topografie rostro-caudală: lingula, lobulus centralis, culmen (al autori-

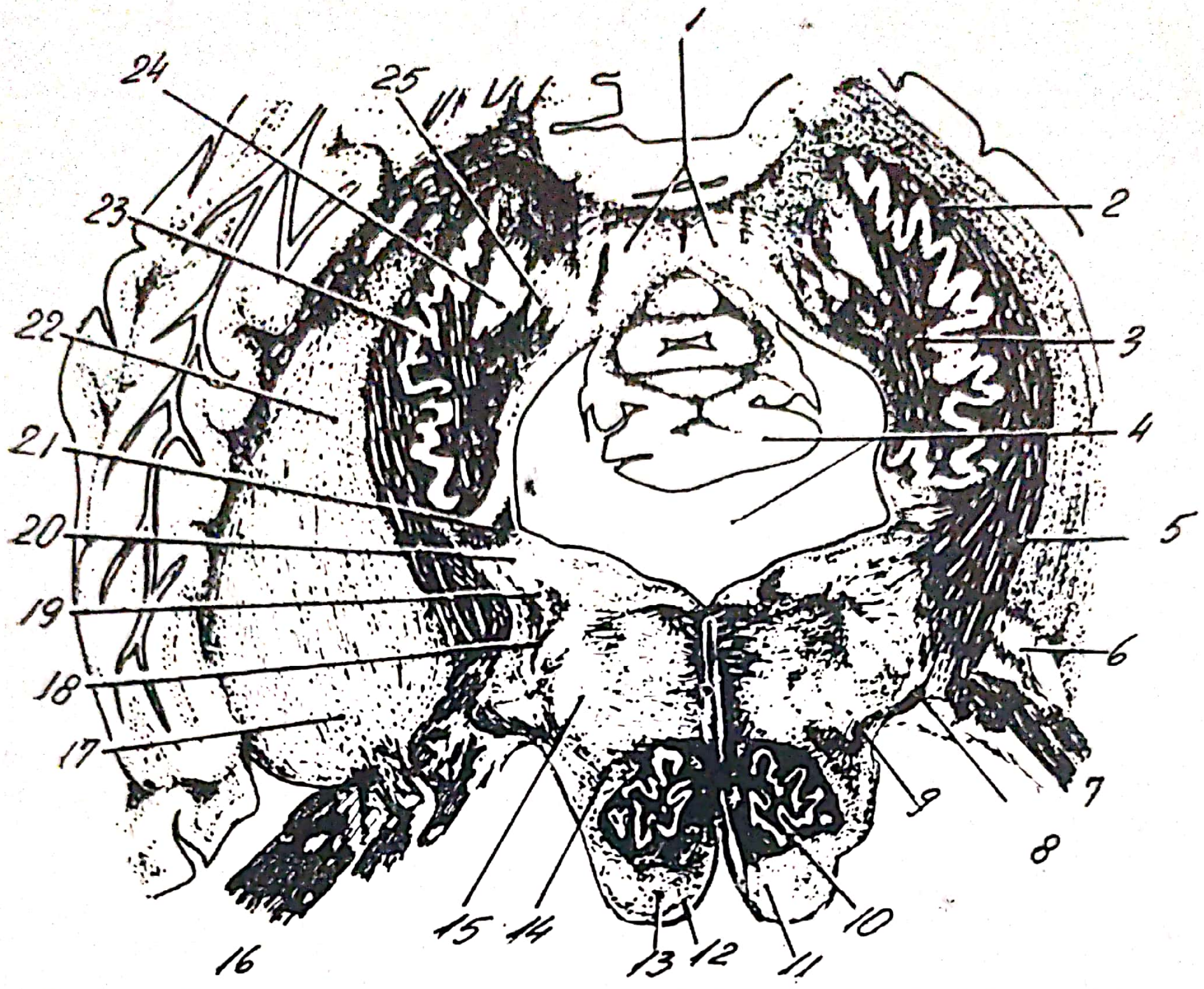
1
2
3
4
5
6
7
8
9
10
11
12
13
14
15
16
17
18
19
20
21
22
23
24
25

Fig. 3. — Secțiune prin cerebel și bulb la nivelul ventriculului IV și nodulus.

1 — nucleii fastigii ; 2 — fibre semicirculare externe ; 3 — fibre semicirculare interne ; 4 — nodulus și ventriculul IV ; 5 — corpul restiform ; 6 — nucleul terminal ventral al nervului cohlear ; 7 — nerv stet-acustic ; 8 — corpul trapezoidal ; 9 — tractul spino-cerebelos ventral ; 10 — oliva bulbară ; 11 — lemniscus medialis ; 12 — nucleul arcuat ; 13 — piramida (pyramis) ; 14 — tractul rubro-spinal ; 15 — nucleul de origine al nervului facial ; 16 — nerv stet-acustic ; 17 — brachium pontis (pedunculul cerebelos mediu) ; 18 — nucleul terminal al tractului spinal și trigeminal lateral al nervului vestibular ; 20 — nucleul terminal dorsal al nervului vestibular ; 21 — pedunculus flocculus ; 22 — fibre semicirculare externe ; 23 — nucleul dințat (n. dentatus) ; 24 — nucleul emboliform ; 25 — nucleul globosus.

lor clasici). Tot ce se află caudal de sulcus primarius formează *lobulul posterior* divizat de Bolk în lobulus simplex întins pe suprafața cerebelului (fig. 4) și *lobulus complicatus* divizat în : lobulus medianus pos-

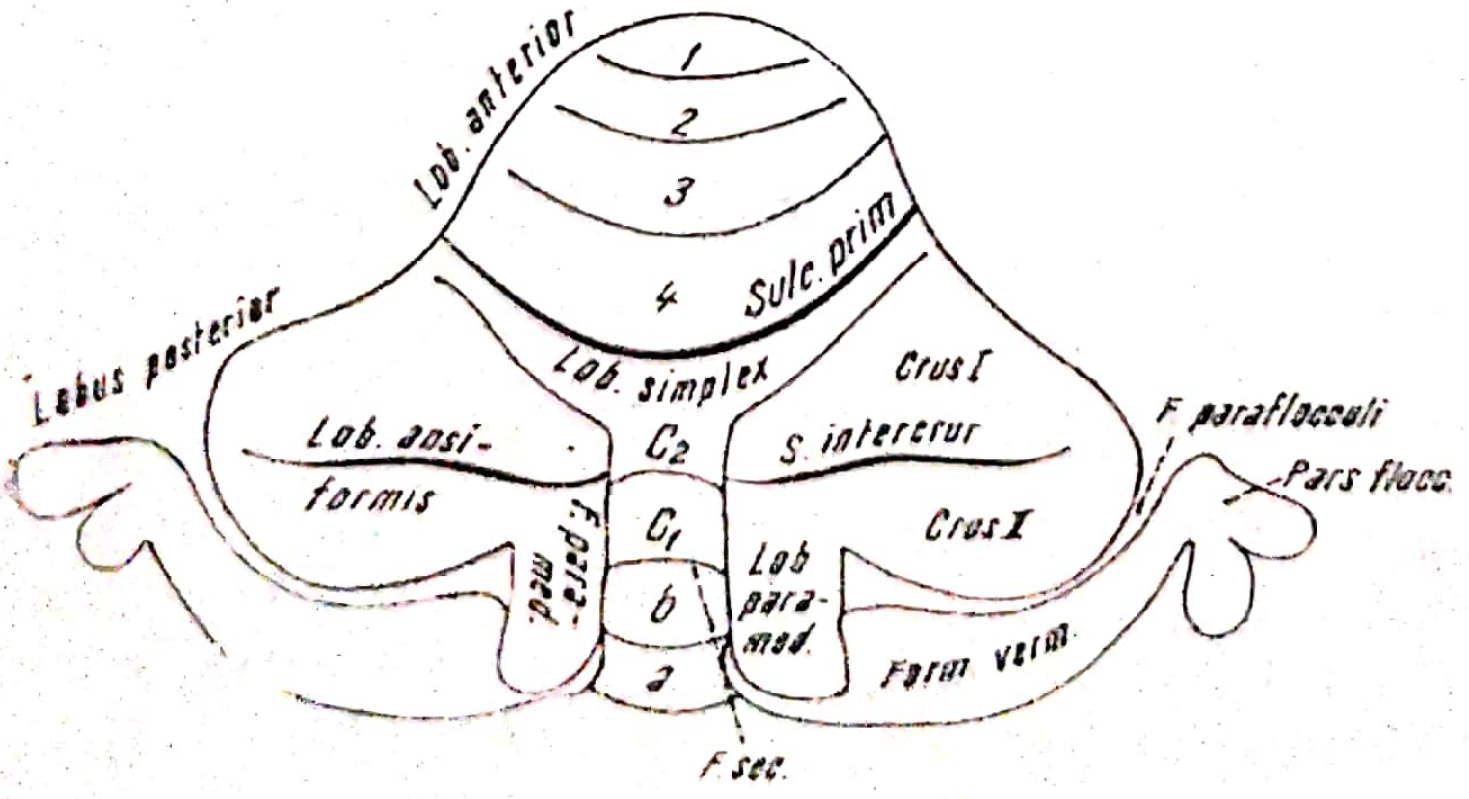
Lob. anterior
1
2
3
4
Sulc. prim
Lobus posterior
Lob. simplex
Crus I
Lob. ansiformis
C₂
S. intercrur
F. parafloccoli
Pars flocc.
C₁
Crus II
F. para-med.
Lob para-med.
b
a
Form verm.
F sec.

Fig. 4. — Împărțirea cerebelului după Bolk.

ticus (delimitat de fisură paramediană) și o parte laterală. Lobulus medianus se împarte în 3 lobuli (A, B, C); lobulul C se împarte în Cl care ar corespunde lobulului pyramis și C2 care ar corespunde după viziunea clasică cu folium vermis și tuber vermis; lobulul *b* corespunde uvulei, iar lobulul *a* nodulusului la care se adaugă flocculus. Partea lobului complicatus se divide în lobulul paramedian și lobulul ansatus; acesta din urmă se divide în crus I și crus II.

Bolk consideră că lobul anterior se află pe întreaga scară a mamiferelor spre deosebire de ceilalți lobuli care prezintă o mare variabilitate începînd cu lobulus simplex. Autorul sugerează primul o diviziune funcțională a cerebelului după diversitatea lobilor săi, lobului anterior revenindu-i funcția de coordonare a mușchilor bilaterali ai capului, feței, masticației, limbii și laringelui. La om lobulus simplex este foarte dezvoltat deoarece poziția verticală solicită o mare coordonare a contracțiilor mușchilor gîtului.

După Bolk crus I al lobului ansiform ar fi în raport cu coordonarea mișcărilor diferențiate ale membrului superior, iar crus II ar coordona mișcările diferențiate ale membrului inferior. Lobul anterior și lobulus simplex ar avea funcție de coordonare bilaterală a mușchilor trunchiului și membrelor (funcție veche); partea laterală a lobului complicatus ar produce coordonare asimetrică a grupurilor musculare fin diferențiate ale membrelor superioare și inferioare. Bolk susține că dezvoltarea emisferelor cerebeloase este în raport nu numai cu dezvoltarea mișcărilor asimetrice dar și cu cea a mișcărilor fin diferențiate (fig. 5).

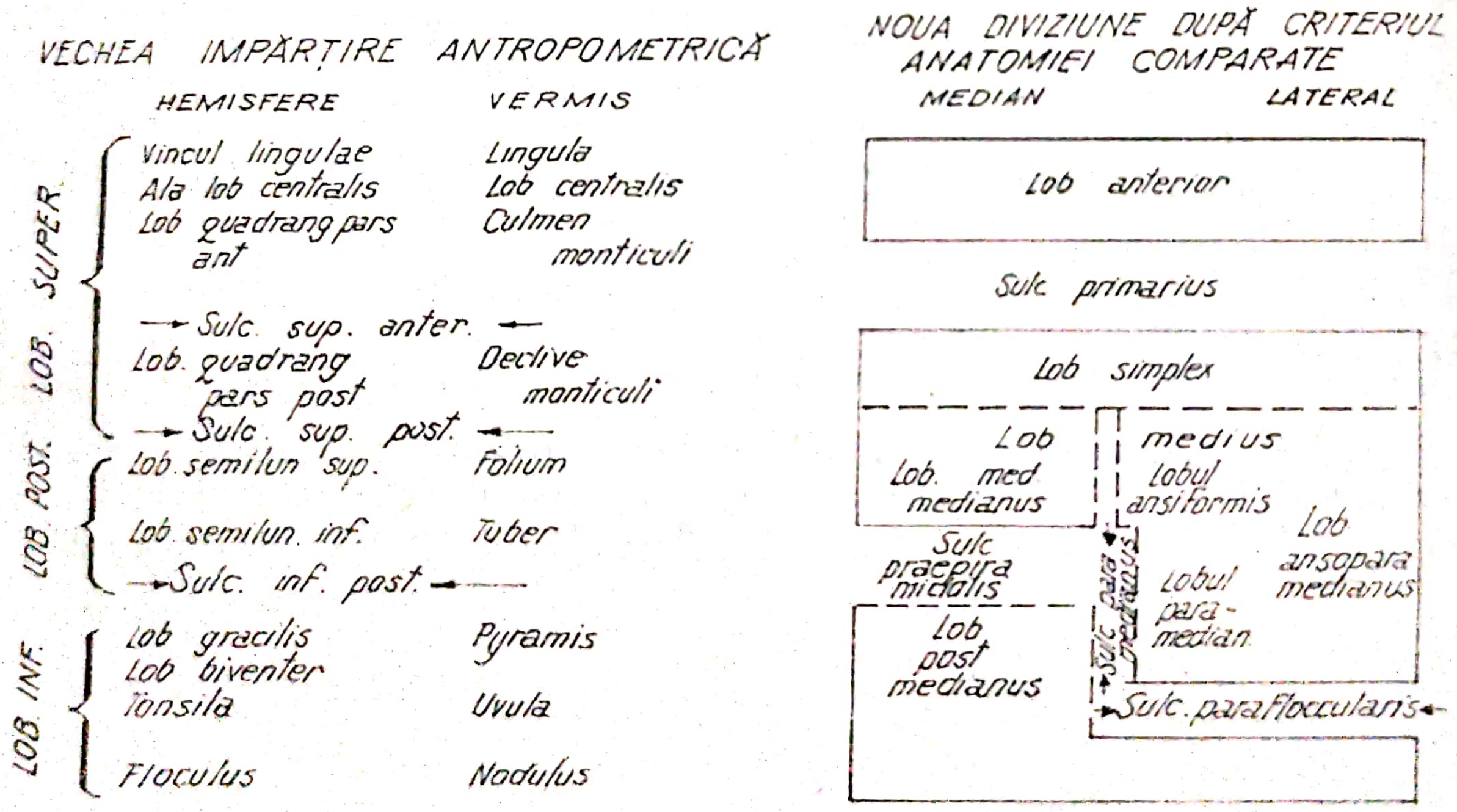
VECHEA IMPĂRȚIRE ANTROPOMETRICĂ
HEMISFERE
VERMIS
LOB. SUPER.
Vincul lingulae
Lingula
Ala lob centralis
Lob centralis
Lob quadrang pars ant
Culmen monticuli
Sulc. sup. anter.
Lob. quadrang pars post
Declive monticuli
Sulc. sup. post.
LOB. POST.
Lob. semilun sup.
Folium
Lob. semilun. inf.
Tuber
Sulc. inf. post.
LOB. INF.
Lob gracilis
Pyramis
Lob biventer
Tonsila
Uvula
Floculus
Nodulus
NOUA DIVIZIUNE DUPĂ CRITERIUL ANATOMIEI COMPARATE
MEDIAN
LATERAL
Lob anterior
Sulc primarius
Lob simplex
Lob medius
Lob. med medianus
lobul ansiformis
Lob ansopara medianus
Sulc praepira midalis
Sulc para medianus
Lobul para-median
Lob post medianus
Sulc. parafloccularis

Fig. 5. — Schemă — împărțirea antropometrică a cerebelului după Bolk și Ingvar.

Edinger (1910) și Comolli (1910) bazîndu-se pe studii de anatomie comparată și de ontogenie au împărțit cerebelul în: paleocerebel (vermis, flocculus) și neocerebel (emisferele cerebeloase) ca și lobulul paramedian și părți laterale ale lobulului simplex.

După cercetările lui Vogt și Astwazaturoff (1912) vermisul este divizat în lobuli începînd cu luna a treia a foetusului — dată la care emisferele cerebeloase nu sînt bine individualizate anatomic.

La nou-născut mielinizarea paleocerebelului este terminată, pe cînd lobii laterali și pedunculii cerebeloși sînt mielinizați în mică parte. Deosebirea aceasta dintre partea mediană și cea laterală se remarcă și în lobul anterior unde doar porțiunea mediană este mielinizată la naștere (O. Sager, Cezar Ionel — 1981) fapt ce poate fi observat și pe neocerebel.

Argumentele ulterioare din patologia umană a unor cercetători vin să susțină teoria lui Edinger și Comolli. Astfel : Brouwer (1913) publică un caz de hemiatrofie cerebeloasă consecutivă lezării numai a neocerebelului. Noica, Niculescu și Banu (1913) publică un caz de atrofie clivo-ponto-cerebeloasă cu leziune dominantă de neocerebel. Conform unei legi comune a sistemului nervos exceptînd patocliza lui Vogt — se susține că formațiile tinere ale sistemului nervos central sînt mai ușor expuse la noxă decît sistemele mai vechi. Cezar Ionel studiind atrofia olivo-ponto-cerebeloasă (1949, 1972) constată la examenul anatomopatologic o leziune mai accentuată a emisferelor cerebeloase cu atrofia scoarței cerebelului și suferința celulelor Purkinje. Brun (1917, 1918) a observat același lucru în toate cazurile de malformații ale cerebelului unde cel mai mult sînt lezate emisferele cerebeloase și nu formațiile mai vechi ca vermisul sau flocculusul.

După Winkler (1929) cerebelul se divide în trei zone distincte : a) *o zonă spinală* (partea medială a vermisului), care se mielinizează prima ; b) *o zonă intermediară* (zona olivară) mielinizată mai tîrziu și c) *o zonă laterală* care include emisferele cerebeloase, care se mielinizează ultimele. Pe acestea se face proiecția fibrelor pontine. Winkler susține că paleocerebelul reprezintă matricea în care se intercalează formațiile noi și numai atunci cînd spațiul pentru intercalare care deservește creșterea lipsește, formațiile noi se juxtapun celor vechi.

Conform concepției lui Winkler se poate vorbi de un paleocerebel care are legături evidente cu sistemul aferent vechi și de un neocerebel care dispune de sisteme aferente noi.

1.1. Anatomia macroscopică

Cerebelul omului după configurație — datele morfologice, filogenetice și de fiziologie experimentală — dispune de trei porțiuni distincte : vermisul (porțiunea mediană) și cele două emisfere cerebeloase, divizate de șanțuri în lamele și folii. Vermisul se divide în lobulii : superiori antero-posteriori, lingula, lobulul centralis, monticulus (culmen și decliv).

apoi folium și tuber vermis. Inferior și antero-posterior se situează piramis, uvula și nodulus (fig. 6 și fig. 7, 8).

Pe emisferele cerebeloase se aplică antero-posterior lobulii : vinculum, ala, lobulus centralis, lobulul patrulater, semilunar superior. Pe partea inferioară găsim : lobulus semilunaris inferior, lobulus gracilis, biventer, tonsila și flocculus.

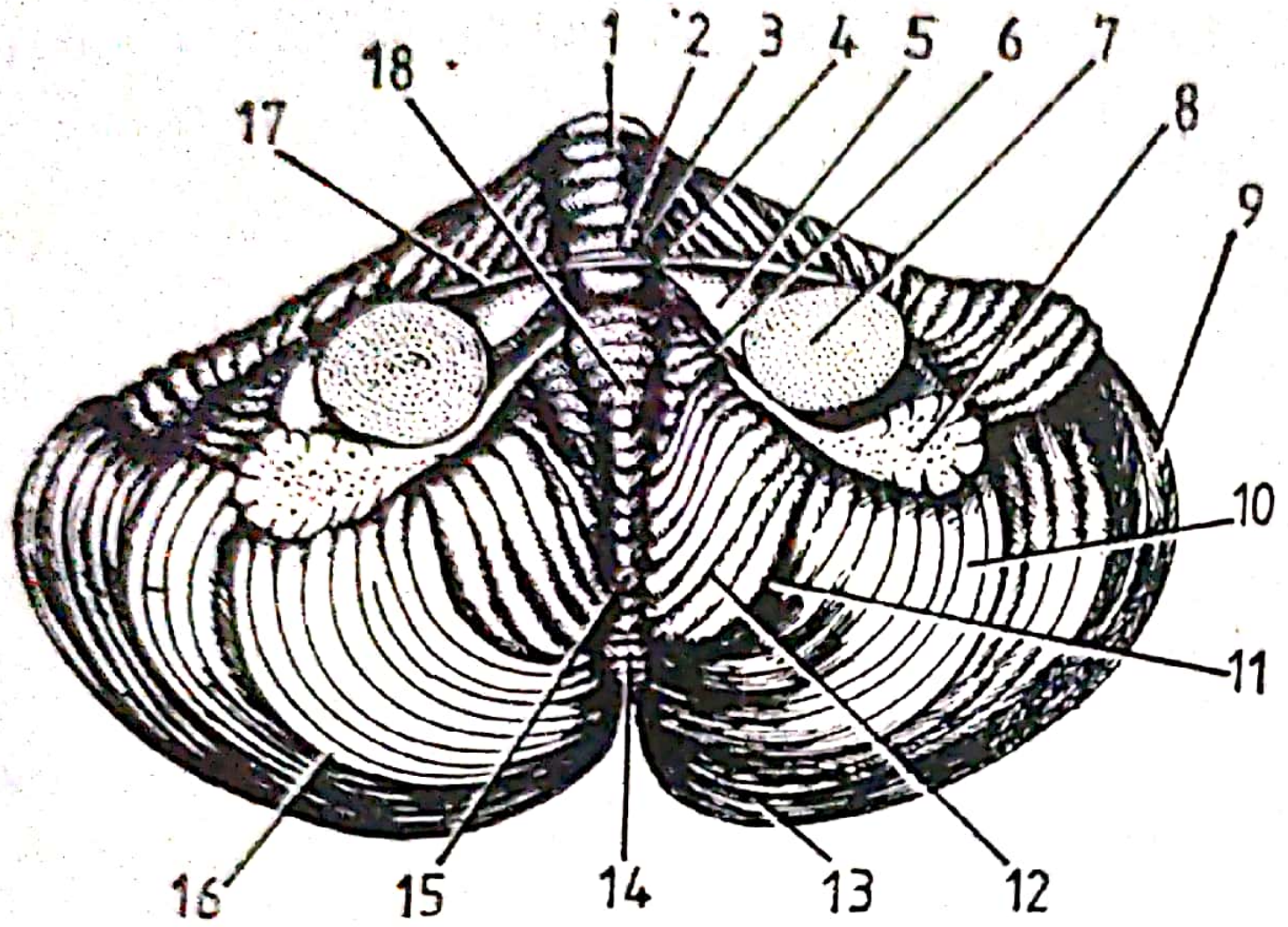

Fig. 6. — Cerebel. Fața antero-inferioară.

1 — culmen monticuli ; 2 — lobulus centralis ; 3 — lingula ; 4 — velum medulare anterior ; 5 — brachium conjunctivum ; 6 — vacculum medulare posterior ; 7 — brachium pontis ; 8 — flocculus ; 9 — lobulus semilunaris inferior ; 10 — lobulus biventer ; 11 — fisura pretonsilaris ; 12 — tonsilla ; 13 — lobulus gracilis ; 14 — pyramis ; 15 — uvula ; 16 — Sulcus inferior anterior ; 17 — vinculum lingulae ; 18 — nodulus.

Fig. 7. — Cerebel. Fața infero-posterioară.

1 — lobulus centralis ; 2 — velum medullare anterior ; 3 — brachium conjonctivum ; 4 — nodulus ; 5 — fascicul radicular a grupului vagal ; 6 — flocculus și paraflocculus ; 7 — lobulus biventer ; 8 — lobulus gracilis ; 9 — lobulus semilunaris inferior ; 10 — uvula ; 11 — pyramis ; 12 — nidus avis ; 13 — Ala uvulae ; 14 — sulcus orizontalis anterior ; 15 — taenia flocculi ; 16 — brachium pontis ; 17 — velum medullare posterius.

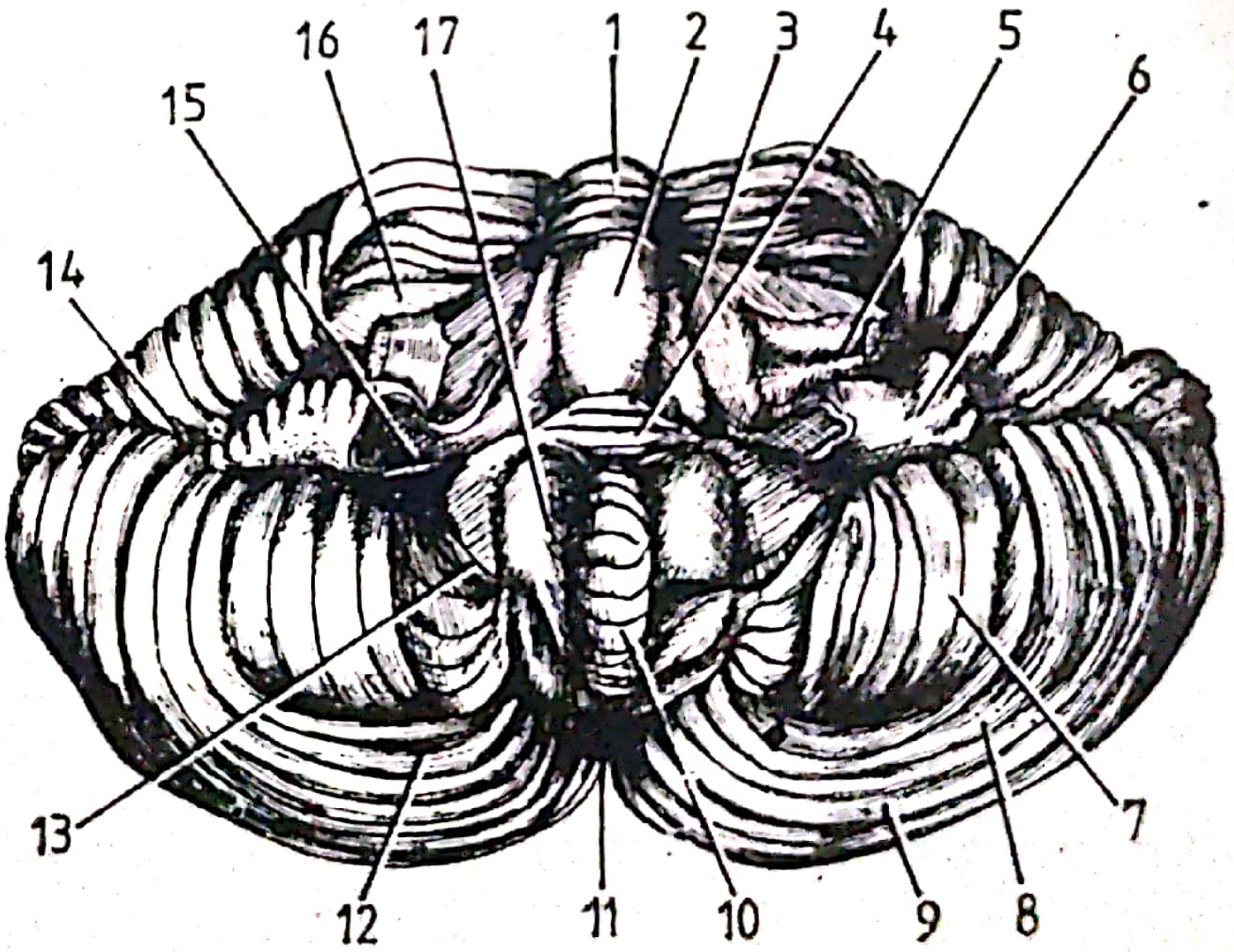

Substanța albă a axului lobilor și foliilor emisferelor cerebeloase pe o secțiune apare asemenea unui arbore. Șanțurile cerebelului separă cei trei lobi : anterior, posterior și flocculo-nodular, ultimul aflîndu-se în vermisul antero-inferior (fig. 9).

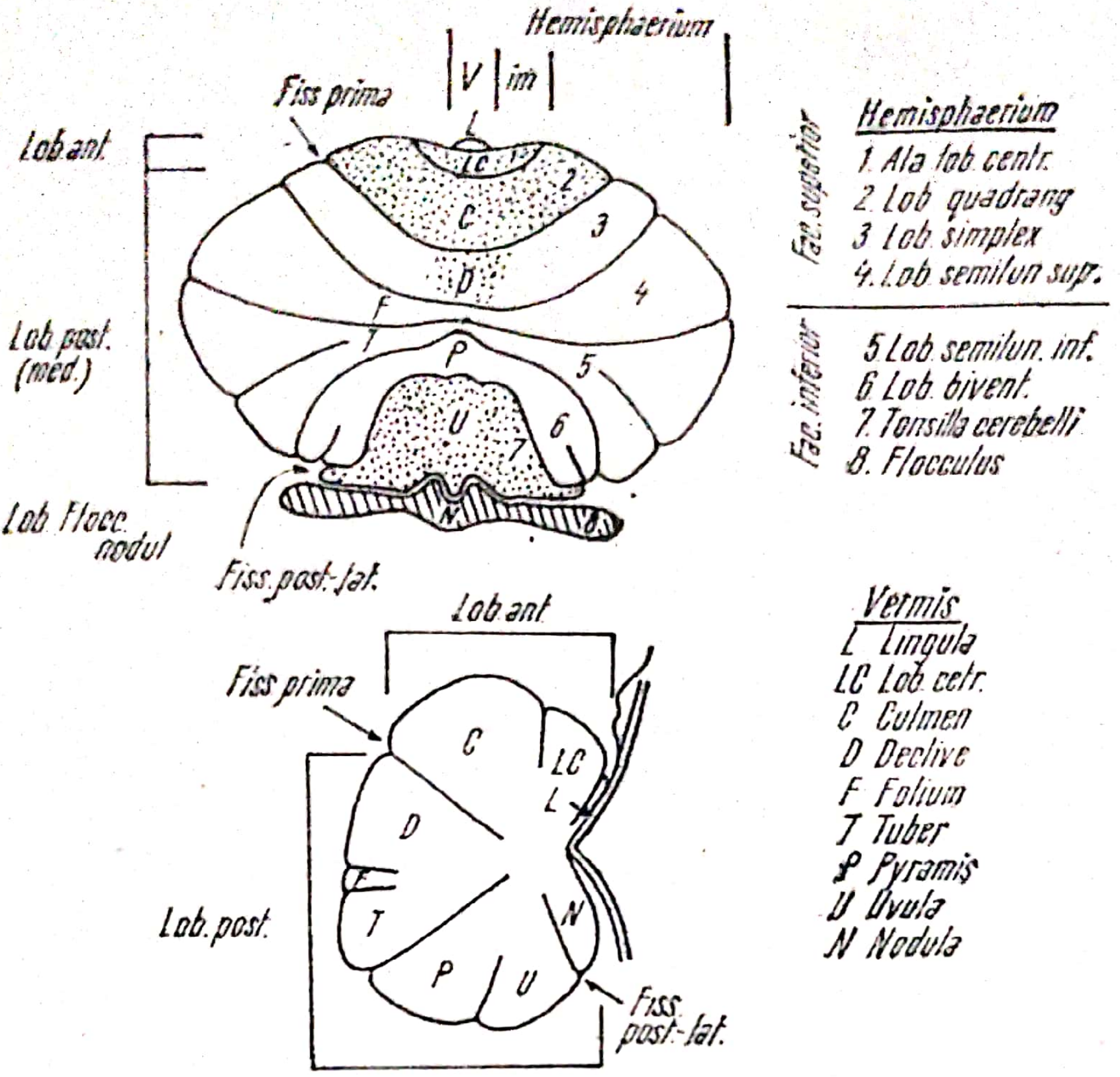
Hemisphaerium
V
im
Fiss prima
Lob ant
L
LC
C
D
1
2
3
4
F
T
P
5
6
7
U
N
Lob post. (med.)
Lob Flocc. nodul
Fiss post-lat.
Fac. superior
Hemisphaerium
1 Ala lob centr.
2 Lob quadrang
3 Lob simplex
4 Lob semilun sup.
Fac. inferior
5 Lob semilun. inf.
6 Lob bivent.
7 Tonsilla cerebelli
8 Flocculus
Lob ant
Fiss prima
C
LC
L
D
F
T
P
U
N
Lob. post.
Fiss. post-lat.
Vermis
L Lingula
LC Lob celr.
C Culmen
D Declive
F Folium
T Tuber
P Pyramis
U Uvula
N Nodula

Fig. 9. — Scoarța cerebeloasă cu distribuția topografică filogenetică a acesteia ; în alb : neocerebelul ; punctat : paleocerebelul ; hașurat : arhicerebelul.

Din punct de vedere filogenetic cerebelul este divizat în : arhicerebel (lobul floculo-nodular și lingula) ; *paleocerebelul* (lobul anterior, lobul posterior) și *neocerebelul* (emisferele cerebeloase și restul lobului posterior) (fig. 10).

Larsell (1937), Fulton și Dow (1937) împart filogenetic cerebelul în două formațiuni (fig. 11) : 1) *lobul flocculo-nodular sau arhicerebelul* — porțiunea cea mai veche în conexiune cu sistemul vestibular și 2) *corpul cerebelului* divizat în : a) *formațiuni paleo-cerebeloase* care primesc fibre vestibulare și spino-cerebeloase. Aceste formațiuni includ anterior : lingula, lobus centralis, culmen iar posterior : pyramis, uvula și paraflocculus, ca și 2) *formațiuni neo-cerebeloase* care formează marea parte a cerebelului și care sînt în legătură cu formațiunile cortico-pontine [Jansen și Brodal (1954), Kreindler și Steriade (1958), Granit (1970), Schade și Ford (1973)] (fig. 11).

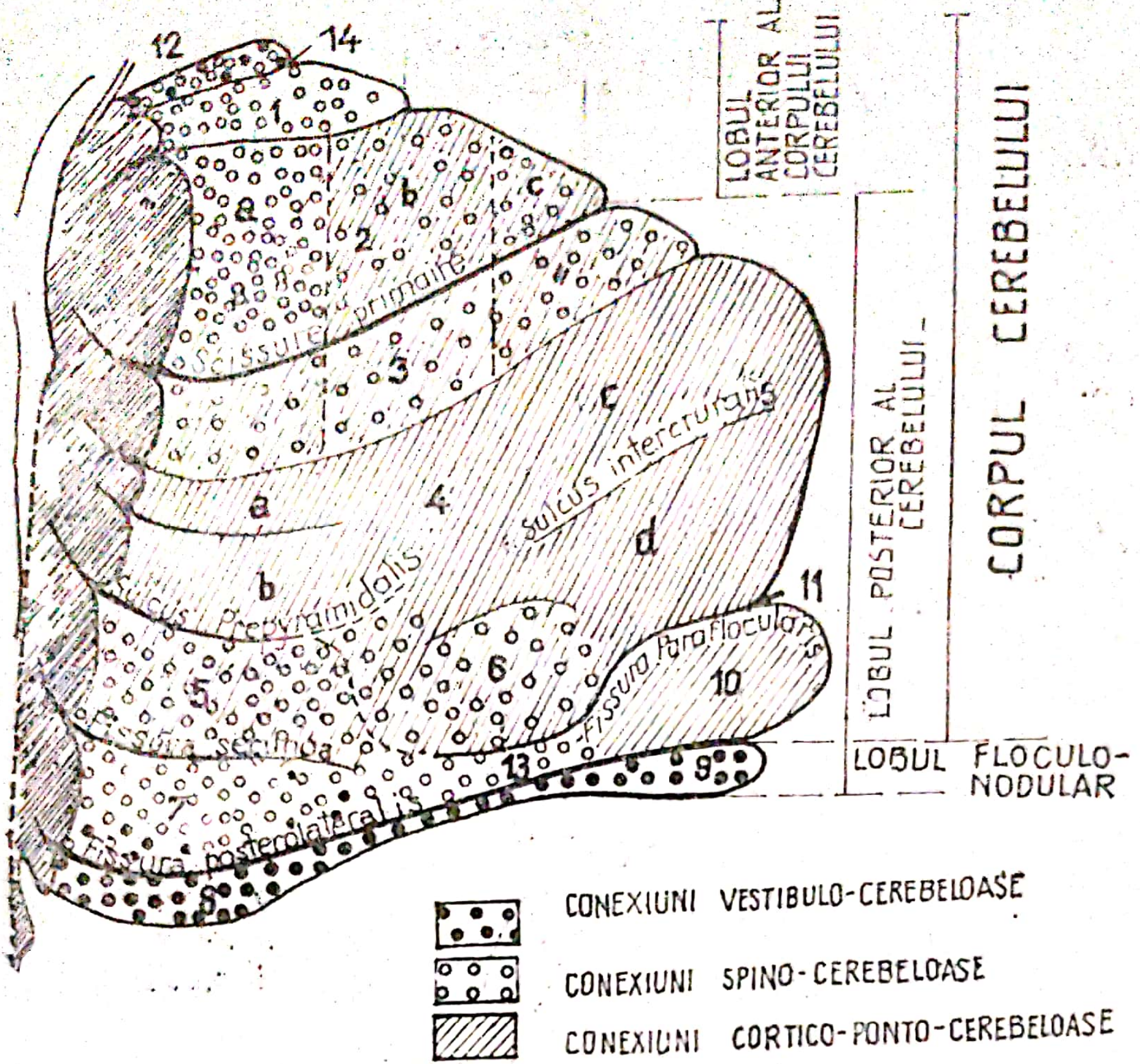
12
14
1
a
b
c
2
3
Scissura primaire
sulcus intercruralis
a
4
b
c
d
sulcus Prepyramidalis
11
5
6
10
Fissura Parafloccularis
Fissura secunda
13
9
7
Fissura posterolateralis
8
LOBUL ANTERIOR AL CORPULUI CEREBELULUI
LOBUL POSTERIOR AL CEREBELULUI
CORPUL CEREBELULUI
LOBUL FLOCULO-NODULAR
CONEXIUNI VESTIBULO-CEREBELOASE
CONEXIUNI SPINO-CEREBELOASE
CONEXIUNI CORTICO-PONTO-CEREBELOASE

Fig. 10. — Diviziunea cerebelului (Larsell) și conexiunile fibrelor aferente (Dow 1942).

1 — lobulus centralis ; 2 — culmen ; 2a — zona mediană ; 2b — zona intermediară ; 2c — zona laterală ; 3 — lobulus simplex ; 4 — corpul cerebelului ; 4a — folium vermis ; 4b — tuber vermis ; 4c — crus I lobulus ansiformis ; crus II lobulus ansiformis ; 5 — pyramis ; 6 — lobulus paramedianus ; 7 — uvula ; 8 — nodulus ; 9 — flocculus ; 10 — Paraflocculus ; 11 — fisura parafloccularis ; 12 — lingula ; 13 — tonsila (Bolk) ; 14 — sulcus precentralis.

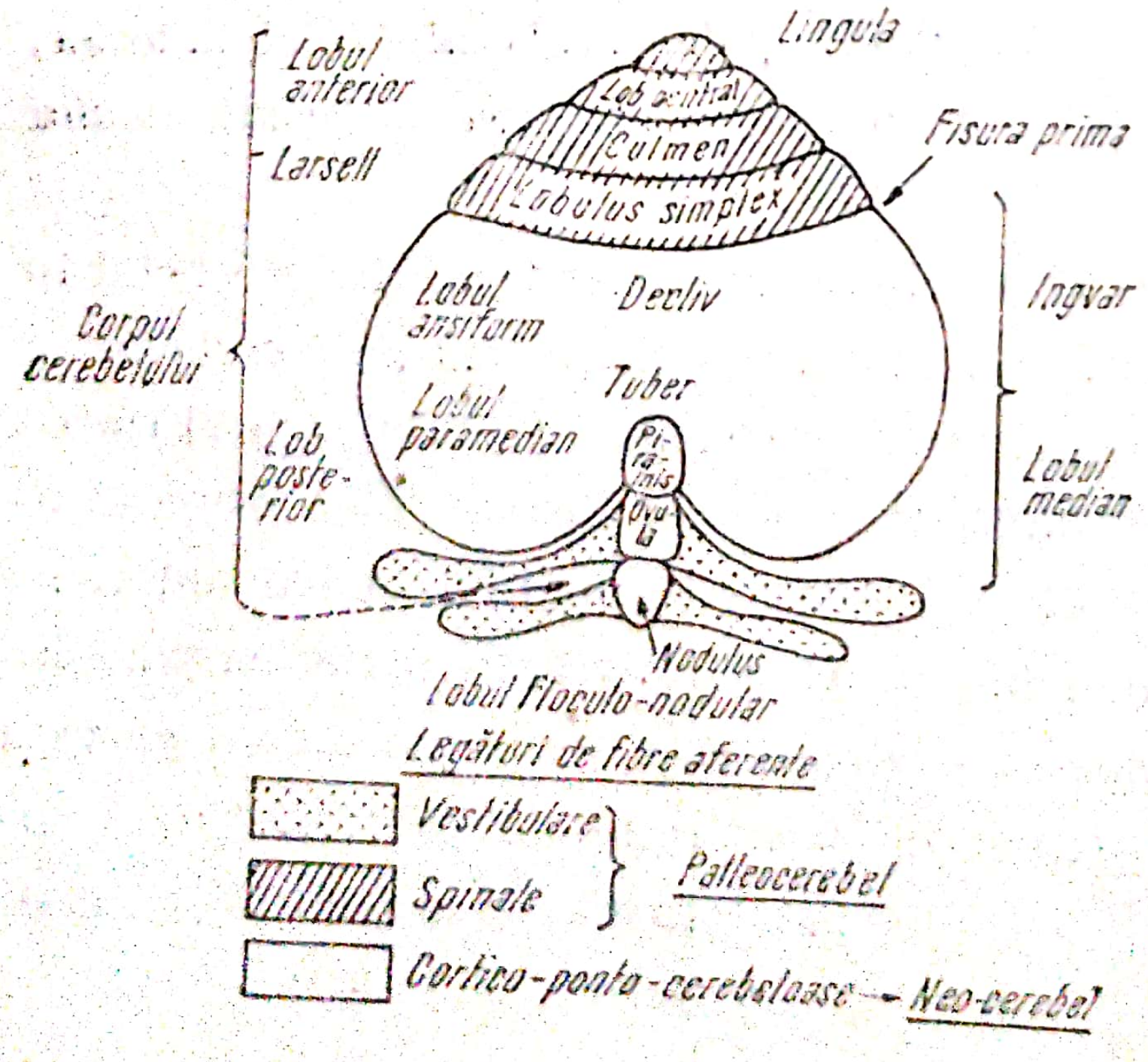
Lingula
Lob central
Culmen
Lobulus simplex
Fisura prima
Lobul anterior
Larsell
Corpul cerebelului
Lob posterior
Lobul ansiform
Decliv
Tuber
Lobul paramedian
Piramis
Uvula
Ingvar
Lobul median
Nodulus
Lobul Floculo-nodular
Legături de fibre aferente
Vestibulare
Spinale
Palleocerebel
Cortico-ponto-cerebeloase — Neo-cerebel

Fig. 11. — Configurația cerebelului și a structurilor aferente (după Larsel — 1937).

1.2. Citoarhitectonica scoarței cerebelului

Structura histologică neuronală a cerebelului apare omogenă și de o remarcabilă regularitate, spre deosebire de cea a cortexului cerebral care este foarte variată, cu anumite caracteristici în fiecare cîmp cortical.

Structura histologică a cerebelului îmbracă o formulă aproape stereotipă de ordin geometric, dispunînd de aceleași trei tipuri de celule cu o așezare și topografie dendritică și axonală identică — dispuse în trei straturi ale cortexului cerebelos, indiferent de regiunea emisferelor cerebeloase sau a vermisului.

Scoarța cerebelului cu un aspect arhitectonic celular considerat uniform, dispune de trei straturi de celule, formînd de la suprafață spre profunzime către substanța albă : stratul molecular, stratul de celule Purkinje și stratul granular.

Stratul molecular prezintă celule în paner, celule stelate ca și dendritele celulelor Purkinje, ale celulelor în paner, ale celor stelate ca și ale celulelor Golgi. În stratul molecular se mai află și axonii celulelor granulare care se distribuie sub formă de T alcătuind fibre paralele extinse de-a lungul stratului molecular și avînd conexiuni cu dendritele celulelor în paner, a celulelor stelate, celulelor Purkinje și celulelor Golgi (fig. 12).

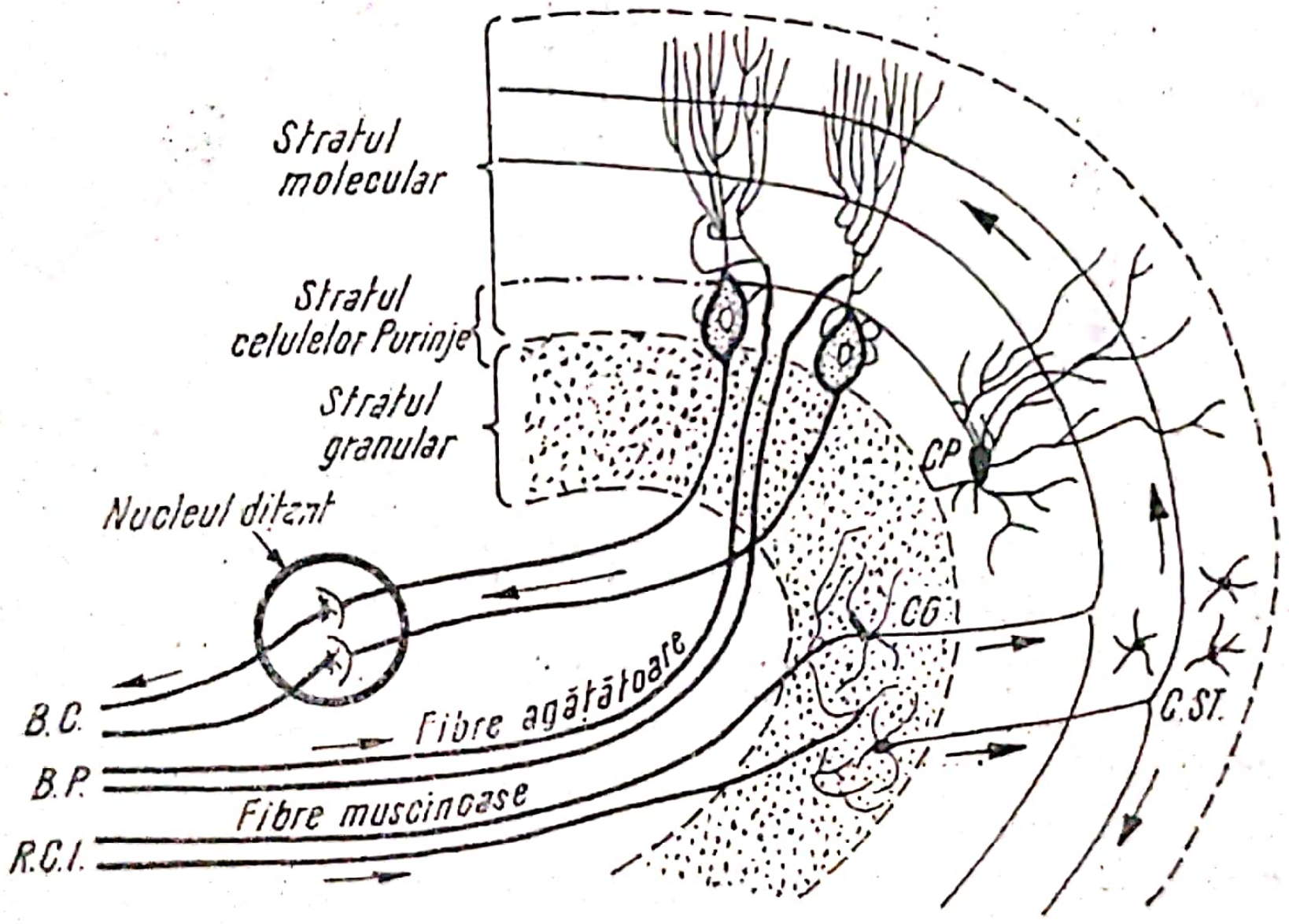

Fig. 12. — Reprezentarea schematică a cerebelului cu straturile și legăturile de fibre.

C.P. = celule în paner ; C.G. = celule granulare ; C.ST. = celule stelate ; B.C. = brachium conjunctium ; B.P. = brachium pontis ; R.C.I. = penduncului cerebelos inferior.

Celulele în paner dispun de un axon lung așezat antero-posterior care trimite din loc în loc colaterale terminate sub formă de paner în jurul unei celule Purkinje. O singură celulă în paner poate forma prin colateralele axonului său panere în jurul cîtorva celule Purkinje. Celulele stelate profunde trimit prin axonii lor colaterale așezate în jurul celulelor Purkinje. Celulele în paner ca și cele stelate trimit prin axonii lor stimuli cu efect inhibitor asupra celulelor Purkinje.

Stratul granular dispune de celule granulare și celule Golgi. Primele, celulele granulare, capătă aferențe prin fibrele mușchioase. O fibră mușchioasă are mai multe colaterale care sfîrșesc într-un mănunchi de fibre subțiri și scurte alcătuind așa-zisele *rozete*. Acestea se conexionează cu dendritele celulelor granulare fiind înzestrate cu un cîrlig. Fiecare rozetă a fibrei mușchioase formează centrul glomerulului cerebelos. Pe preparate Golgi — sub ulei de imersie rozetele fibrei mușchioase apar în spirală cu fibrele răsucite. (Malcolm B. Carpenter — 1985). Celulele Golgi se articulează și ele prin axonii acestora cu dendritele celulelor granulare (fig. 13).

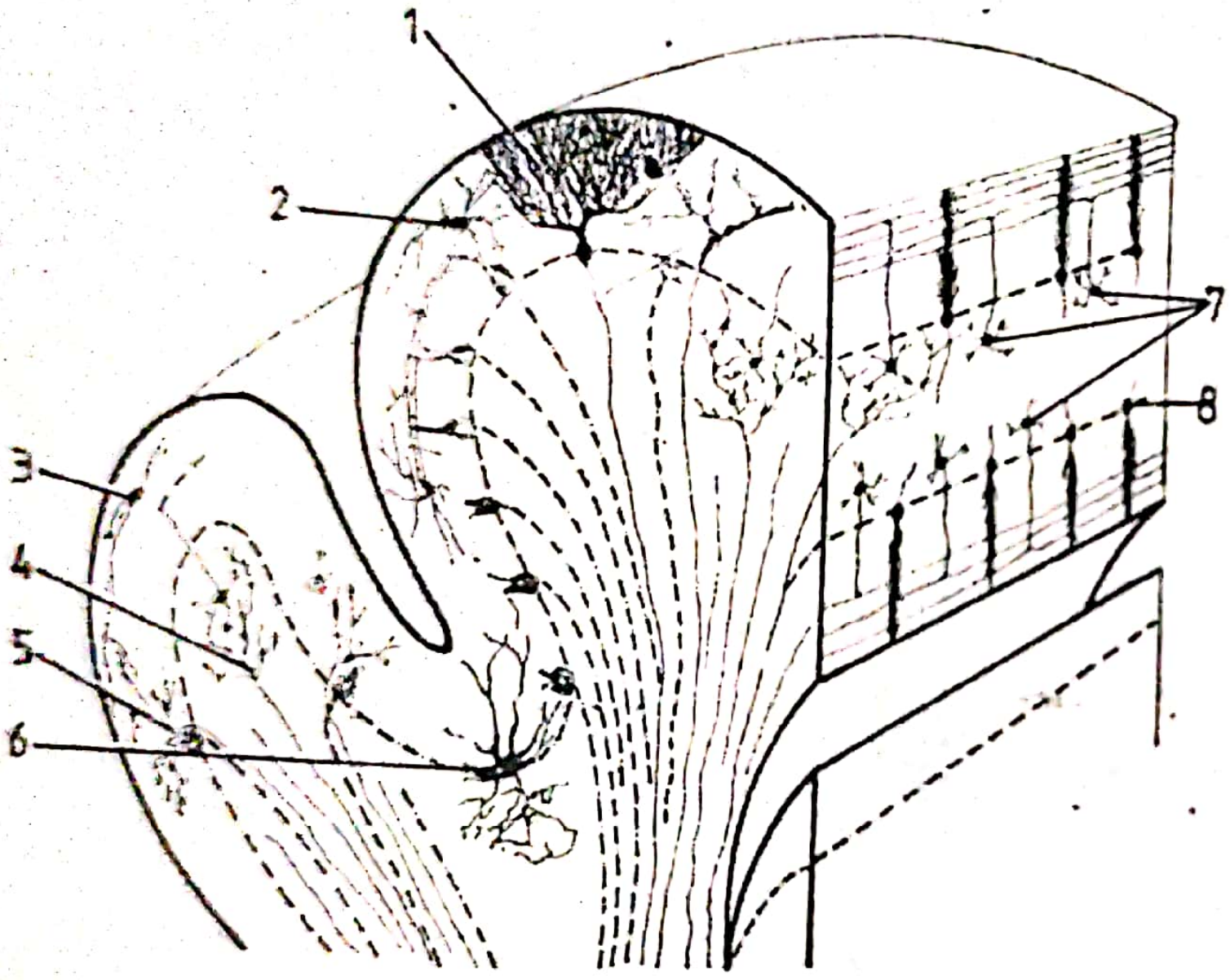

Fig. 13 a. — Cerebel. Structura microscopică a scoarței cerebelului (schemă).
1 — celulă Purkinje ; 2 — celulă în coșuleț ; 3 — celulă stelată superficială ; 4 — fibre mușchioase ; 5 — fibre agățătoare ; 6 — celulă stelată mare ; 7 — celule granulare ; 8 — celulă Purkinje.



Fig. 13 b. — Rozete ale fibrelor mușchioase din stratul granular al cerebelului de maimuță. Preparate Golgi ; sub ulei de imersie (X850) — rozetele fibrelor mușchioase apar în spirală cu fibrele răsucite.
(Malcolm B. Carpenter and I. Sutin Human Neuroanatomy — 1983)

La dendritele celulelor granulare vom remarca existența a două feluri de sinapse : sinapse cu acțiune excitatorie (rozetele fibrelor mușchioase și dendritele celulelor granulare) și alte sinapse cu efect inhibitor formate din celulele Golgi și dentritele celulelor granulare.

O. Sager și Cezar Ionel (1981) atrag atenția asupra faptului că : sinapsele de la nivelul celulelor granulare dintre rozetele fibrelor mușchioase și dendritele celulelor granulare cît și conexiunile dintre axonii celulelor Golgi și dendritele celulelor granulare ca și însăși celula granulară sînt dispuse într-o masă protoplasmatică care alcătuiește cunoscutul glomerul (fig. 14 și fig. 15).

De la celula granulară pornește un lung axon care se duce în stratul molecular, unde se împarte în T excitînd dendritele celulelor în paner, ale celulelor stelate, Golgi și celulelor Purkinje. *Excitația celulelor Golgi transmite mai departe prin axonul său o stimulare cu efect inhibitor în celula granulară.*

Datorită inhibiției celulei granulare axonul său nu mai poate transmite prin fibrele în T stimuli cu efect excitator către celulele stelate și celulele Purkinje. Se ajunge astfel la o inhibiție care se transmite prin axonul celulei Purkinje la nucleul vestibular și nucleii centrali ai cerebelului. *Eccles, Ito și Szentagothay* (1967) *susțin că celula Purkinje transmite prin axonul său numai stimuli cu efect inhibitor, primind excitația prin fibrele agățătoare dispuse în jurul dendritelor acestei celule* (fig. 16).

Szentagothay și Rajkovits (1959) au arătat că o singură fibră agățătoare cu origine olivară excită o singură celulă Purkinje. Celula Purkinje mai este activată și prin circuitul fibră mușchioasă — celulă granulară — fibre paralele.

După „*modelul de rețea neuronală a cerebelului*“ preconizat de Marr D. (1969) și Albus J. S. (1971) impulsurile fibrelor paralele și ale fibrelor agățătoare ajung simultan la celula Purkinje printr-o transmisie sinaptică care suferă o modificare plastică. Validitatea acestor constatări a făcut obiectul unor controverse. Această teorie a „rețelei neuronale a cerebelului“ tinde a fi acceptată. Astfel Ito Masao, Sakurai M. și Tongrach P. (1982) stimulînd indirect fibrele paralele din flocculus cerebelos via fibrele aferente mușchioase — va face ca o stimulare (conjunctivă) a fibrelor agățătoare ca și a celor mușchioase (vestibulare) aferente să producă o „long lasting depression“ în transmisia impulsurilor de la celulele Purkinje din flocculus către fibra mușchioasă vestibulară (Masao Ito și Masanobo Kano — Tilokskulshai K. (1982) în sinapsele fibrelor paralele cu celulele Purkinje.

Palay și Palay (1974) au descris și colateralele recurente care pornesc din axonii celulelor Purkinje și alcătuiesc plexuri supra și subcelulare; colateralele acestea intră în conexiune cu dendritele celulelor în paner și dendritele celulelor Golgi, creind sinapse cu efect inhibitor (cu fibrele paralele).

Din cercetările electrografice ale lui Ecctes, Ito și Szentagothay (1967) se conchide că axonii celulelor Purkinje reprezintă unica cale eferentă a scoarței cerebelului care transmite numai stimuli inhibitori către nucleii Deiters, fastigial, interpositus și lateral (fig. 17).

Complexitatea conexiunilor la nivelul cortexului cerebelos în contrast cu uniformitatea sa structurală apare evidentă. Terminațiile fibrelor aferente cerebelului sînt formate din fibre mușchioase și agățătoare. *S-a putut evidenția de către Miskolczy* (1931) *că fasciculele spino-cerebeloase dorsale și ventrale se termină în cerebel prin intermediul fibrelor mușchioase ca și fibrele reticulo-cerebeloase de la nivelul bulbului* cu excepția fibrelor olivare, ca și fibrele vestibulare și pontine care se termină la nivelul cerebelului tot ca fibre muschioase.

1.2.1. Căile cerebelului. Cercetări anatomice și electro-grafice

1.2.1.1. Căile aferente ale cerebelului

Aceste căi dispun de contingente bulbo-pontine, mezencefalo-diencefalice și fibre pornite din scoarța cerebrală. *Contingentul de fibre spinale cuprinde :* I) fasciculul spino-cerebelos dorsal Flechsig — cu fibre care pornesc din celulele coloanei Clarke și se întind de la L_I la T_I și transmit prin pedunculul cerebelos inferior — la lobul anterior (partea laterală a lobului IV — de la I_a, I_b, I_c și II) stimuli primiți de la membrele posterioare și jumătatea inferioară a trunchiului. Omologul rostral și fasciculul spino-cerebelos transmite stimuli de la membrele anterioare și jumătatea superioară a trunchiului la partea laterală a lobului V (Oskarsson — 1956).

Tractul spino-cerebelos ventral și omologul său rostral transmit excitațiile de la organul tendonului muscular (I_b). Fibrele spino-cerebeloase ventrale se încrucișează pe linia mediană și ocupă în măduvă partea centrală a cordonului lateral, transmițînd excitații la cerebel prin pedunculul cerebelos superior și se proiectează pe porțiunea laterală și intermediară a lobului IV (fig. 18).

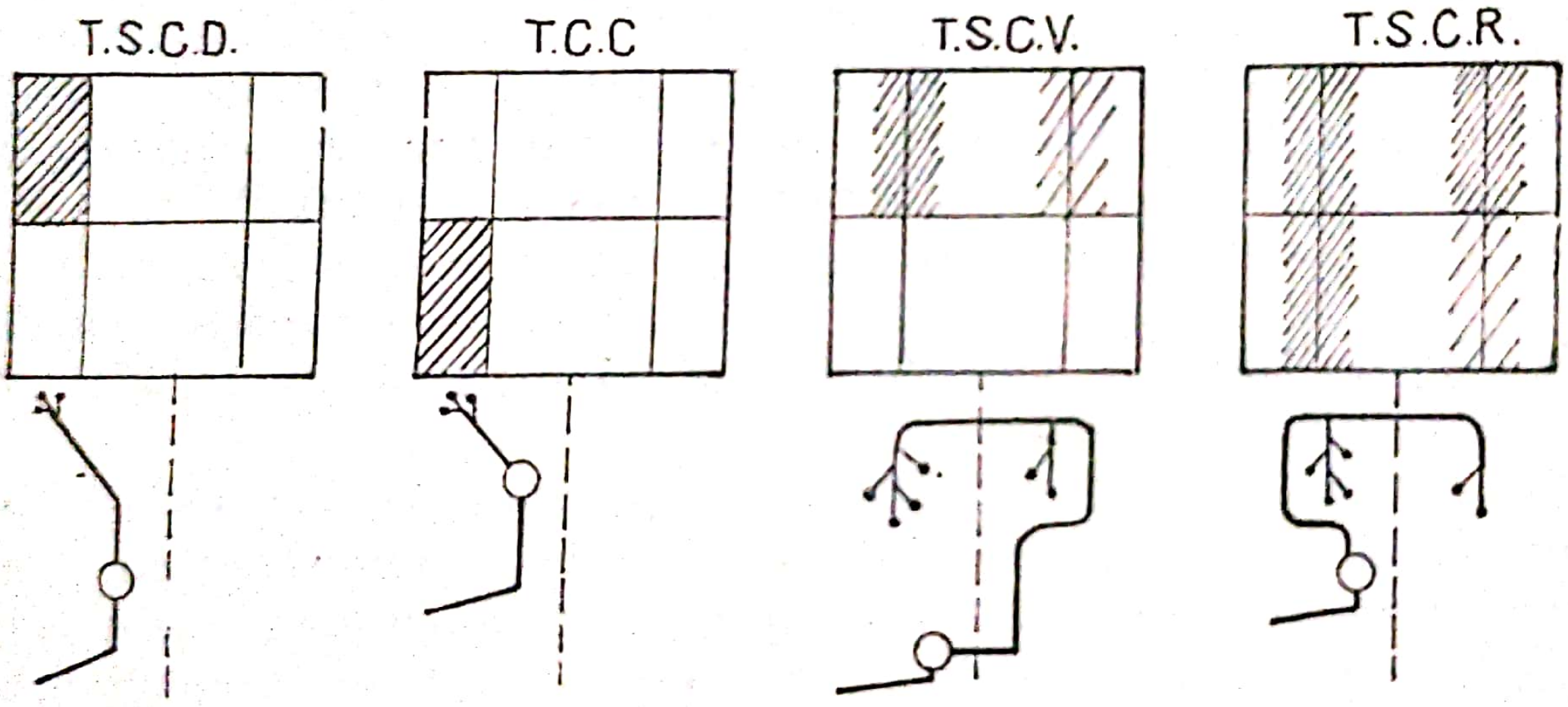

Fig. 18. — Traiectul, terminația și informația căii directe spino-cerebeloase (după Oskarsson — 1956). Tracturile spino-cerebeloase dorsale și ventrale (T.S.C.D. și T.S.C.V.) conduc informații de la membrele posterioare, pe cînd tractusurile cu neocerebelos și rostral cerebelos (T.C.C. și T.S.C.R.) conduc informații de la membrele anterioare. Pătratele din jumătatea superioară reprezintă culmenul lobului cerebelcs anterior. Liniile verticale reprezintă limitele între regiunile corticale vermiene și intermediare. Liniile orizontale reprezintă limita dintre lobulii IV și V ai lui Larsell. Regiunile hașurate indică ariile de terminație a tractusurilor activate de partea stîngă. Hașurările mai puțin dense indică terminații dispersate ale fibrelor mușchioase și traiectul general al tractusurilor axonale. De asemenea se arată gradul de ramificație.

Fasciculul spino-cerebelos rostral după Eccles, Ito și Szentagothay (1967) este implicat în corelația tablourilor de stagii a contracției muschilor membrelor anterioare și posterioare și interacțiunea dintre contracția și rezistența musculară. Fasciculul spino-cerebelos dorsal — care este direct — ocupă partea lateralo-dorsală a măduvei spinării.

Fibrele spino-olivare transmit excitații la paroliva ventro-medială și paroliva dorsală (Brodal 1940), Walberg și Blackstadt (1950). Fibrele spino-olivare din regiunea lombo-sacrată urcă în cordonul ventral contralateral al măduvei spinării pînă la parolive de unde excitațiile sînt proiectate pe cerebel în același loc în care se proiectează și fibrele din fasciculul spino-cerebelos (dorsal și ventral). Transmiterea către cerebel se face prin fibre agățătoare care străbat pedunculul cerebelos inferior (corpul restiform) contralateral.

Tot din contingentul spinal fac parte și fibrele spino-reticulare din care unele se termină în nucleul lateral, altele în nucleul paramedian și ultimul grup în nucleul reticular ponto-caudal. Multe fibre ajung în nucleul lateral reticular și un grup mai masiv ajunge în nucleul reticular ponto-caudal (nucleus reticularis tegmenti pontis).

Contingentul bulbar este alcătuit din fibre pornite din oliva bulbară, nucleul lateral reticular și nucleul paramedian.

Studiile de microscopie electronică efectuate de J. A. Humari și J. Szentagothay (1964) vin în sprijinul constatărilor lui M. G. Scheibel și A. J. Scheibel (1954) care au arătat că *o singură fibră agățătoare* se poate termina prin colateralele sale pe mai multe celule Purkinje.

La rîndul său *oliva bulbară capătă excitații și* din regiuni supraetajate (mezencefal și diencefal) prin fasciculul central al calotei (F.C.C.) iar din zona motorie a cortexului cerebral prin fasciculul piramidal. De la nucleul lateral reticular și din partea adiacentă magnocelulară pleacă fibre care transmit stimuli cu aranjarea somatotopică pe lobul anterior al cerebelului și lobul paramedian fiind știut că în lobul paramedian somatotopia este inversă față de lobul anterior (O. Sager, Gezar Ionel — 1981).

C. M. J. Combs (1954, 1956) distrugînd nucleul lateral reticular a suprimat transmisia la cerebel a excitațiilor localizate somatotopic pe lobul anterior și lobul paramedian.

Fibrele din nucleul paramedian reticular se proiectează în special pe cerebelul homolateral, trecînd prin corpul restiform și ajungînd pe aria spinală a cerebelului. O. Sager, I. Cincă și Al. Șerbănescu au evidențiat (1973) proiecția pe folium și tuber vermis a unor stimuli cu punct de plecare în nervul vag.

Alți autori (B. Dell și R. C. R. Olsson — 1951) au demonstrat proiecția acestui nerv pe lobulus simplex, folium și tuber vermis. *Nucleii pontini primesc excitații din regiunea fronto-temporală a cortexului cerebral, excitații transmise mai ales în lobul ansiform (fig. 19 a și 19 b).*

Recent, o serie de autori au demonstrat (N. M. Gerrits și J. Woogd — 1982) proiecția fibrelor olivo-cerebeloase la nivelul flocculusului și a formațiilor adiacente ale paraflocculusului ventral, fapte investigate fie prin intermediul transportului anterograd de leucină tritiată — aminoacizii tritiați — (H. J. Groenwegen și colab. 1977) fie prin degenerescența fibrelor ca urmare a leziunii olivei. Această legătură a fost demonstrată prin unele studii utilizînd tehnici retrograde cu pierderi de celule și HRP (horseradish peroxidase) transport (K. Alley

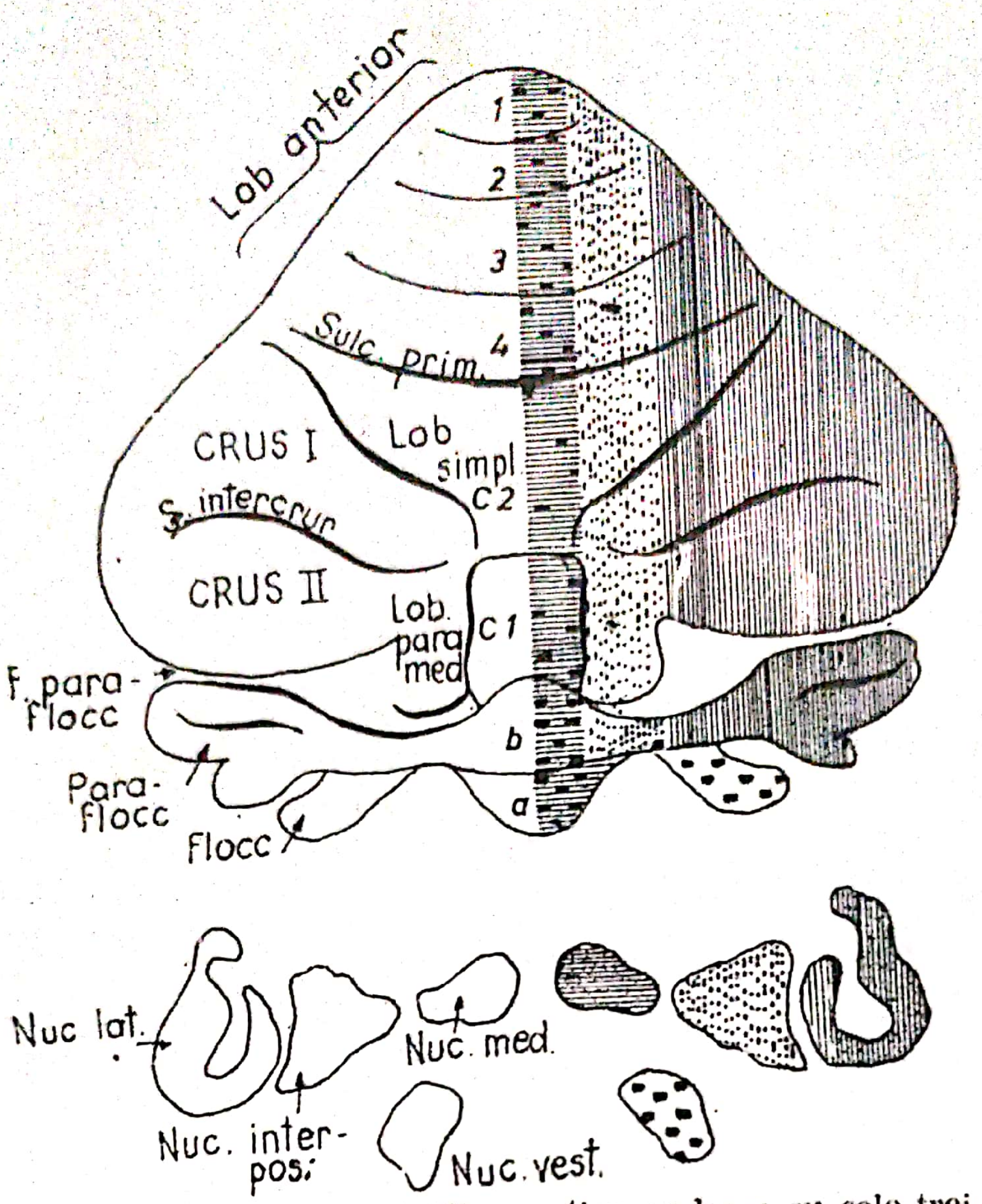
Lob anterior
1
2
3
4
Sulc. prim.
CRUS I
Lob simpl.
C 2
S. intercrur.
CRUS II
Lob. para med
C 1
F. para-flocc
b
Para-flocc
a
Flocc
Nuc lat.
Nuc. med.
Nuc. inter-pos.
Nuc. vest.

Fig. 19 a. — Diagrama relațiilor cortico-nucleare cu cele trei zone corticale care corespund celor trei nuclei, fiind inclus și nucleul vestibular (după Jansen).

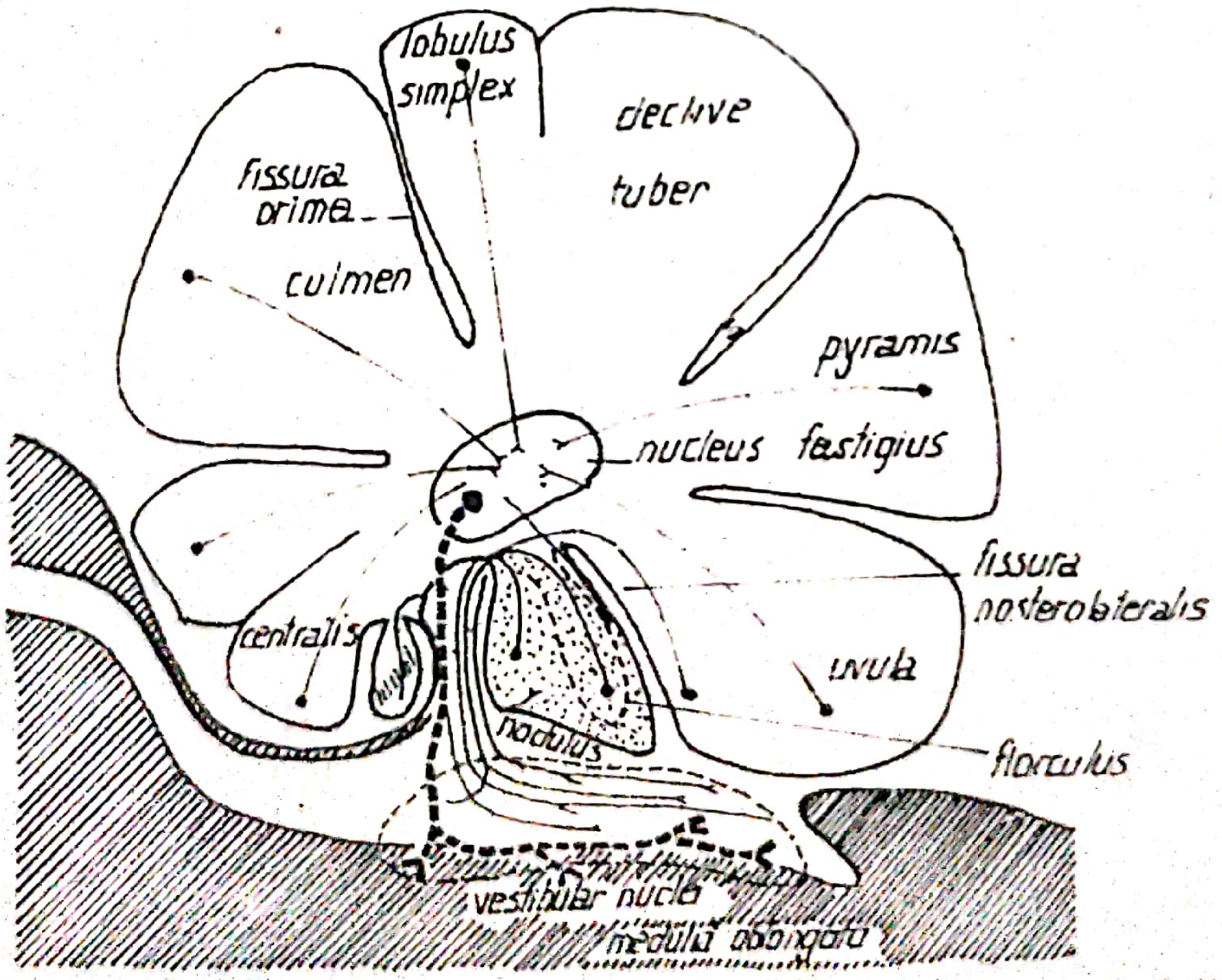
lobulus simplex
declive
tuber
fissura prima
culmen
pyramis
nucleus fastigius
fissura posterolateralis
centralis
uvula
nodulus
flocculus
vestibular nuclei
medulla oblongata

Fig. 19 b. — Conexiunile cortexului cerebelului cu nucleii vestibulari și nucleul fastigial. Corpul cerebelos în alb. Lobul floculo-nodular apare punctat (J. F. Fulton — Physiologie du système nerveux — 1947).

și colab. — 1979). Faptul că celulele olivare care trimit fibre agățătoare spre flocculusul contralateral sînt localizate în partea rostrală a olivei mediale accesorii (MAO) ca și în capul dorsal și ventro-lateral al olivei principale este subliniat în parte de studiile de fiziologie. Probe pentru contribuția lamei dorsale și ventrale a olivei principale la această proiecție au fost prezentate de Wallberg și colab. (1979).

Studiile auto-radiografice (Kawamura K., Hashikawa T. — 1979, Courville J., Faraco-Cantin F. — 1980) ar indica o repartizare zonală a terminațiilor fibrelor agățătoare în stratul molecular floccular, fapt neelucidat îndeajuns pînă acum, deși tehnicile auto-radiografice anterograde au în contrast cu metoda HRP o capacitate de rezolvare.

Au fost stabilite patru subdiviziuni ale olivei principale (N. M. Gerrits și J. Woogd — 1982) : banda lateral-caudală, porțiunea ventro-

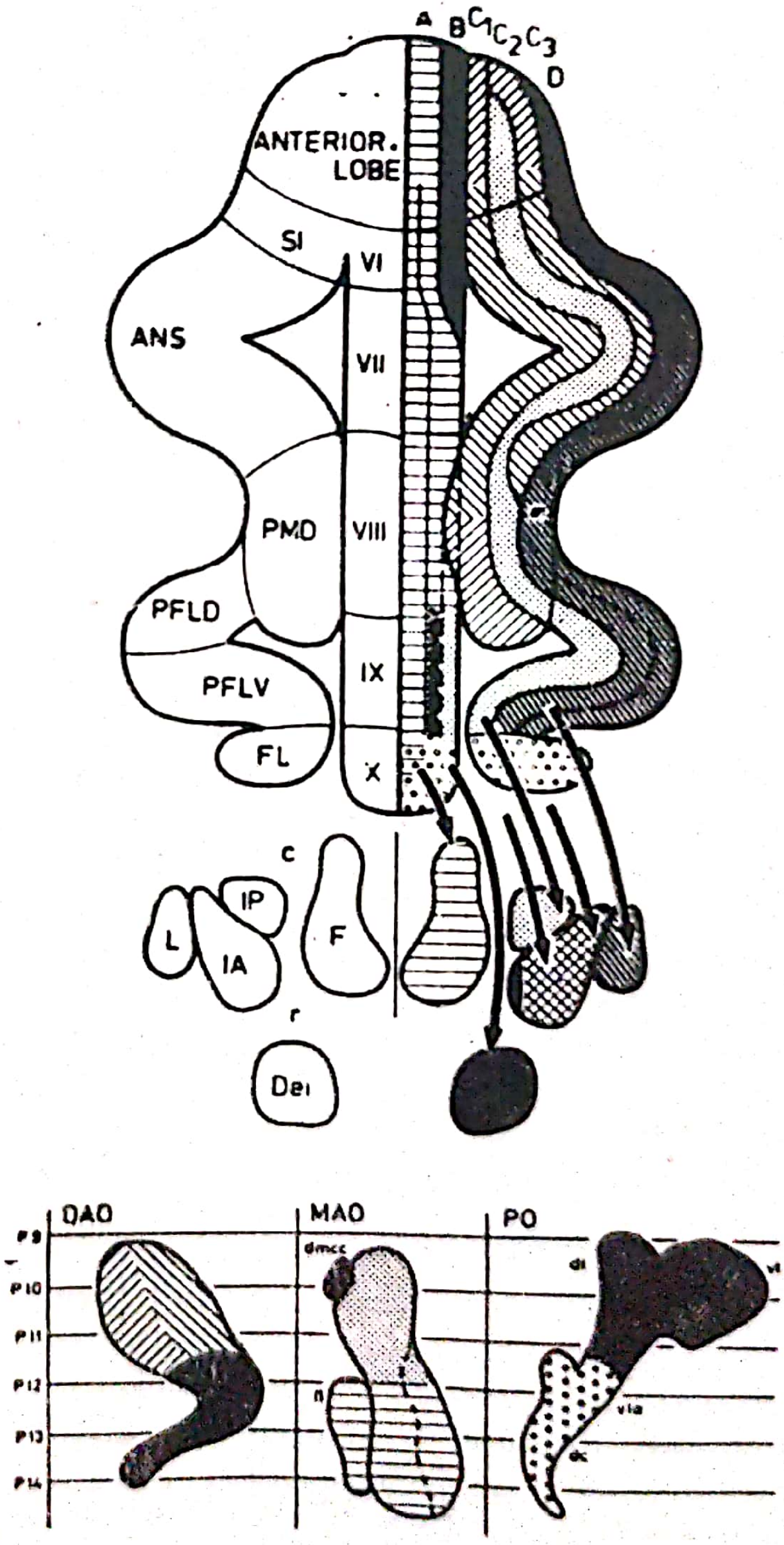

Fig. 20. — Reprezentarea diagramatică a modulelor cerebeloase A-D (fascicule corticale și nuclei cerebeloși centrali) și conexiunile lor cu diferite subdiviziuni ale olivei inferioare. Toate structurile aparținînd unui modul sînt indicate cu același simbol. După Groenwegen și colab. 1979 ; diagramele orizontale ale olivei inferioare sînt reprezentate după metoda proiecției lui A. Brodal — 1980. Planurile stereotactice indică localizarea și toată întinderea olivei inferioare. Alte prescurtări decît cele indicate anterior :

ANS — lobul ansiformis ; PMD — lobus paramedianus ; F — nucleus fastigii ; Dei — nucleus vestibularis lateralis ; B — subnucleus ; dmcc — coloana de celule dorso-medială (N.M. Gerrits și Y. Voogd — 1982). Alte prescurtări. bp — brachium pontis ; cde — capul dorsal — partea caudală ; Si — fibre agățătoare ; DAO — oliva accesorie dorsală ; de — capul dorsal partea caudală ; dl — lamina dorsală a PO (oliva principală) ; DV — nucleus vestibularis descendens ; FL — flocculus ; FLC — caudal flocculus ; FLr — rostral flocculus ; fpl — fisura postero-laterală ; P — nucleus interpositus posterior ; L — nucleus lateralis ; LV — nucleus vestibularis lateralis MAO — medial accesory olive ; ME — extensia medială a PFLV ; MV — nucleus vestibularis medialis ; PFLD — dorsal paraflocculus ; PFLVr — rostro-lateral lobul a PFLV ; PFLV — ventral paraflocculus ; PFLVC — caudo-medial lobul a PFLV ; PO — oliva principală ; rdc — capul dorsal — partea rostrală ; PH — nucleus prepositus hypoglossi ; SV — nucleus vestibularis superior ; VL — lamina ventrală a PO ; vlo — fosa ventrolaterală ; y — grupul y al lui Brodal.

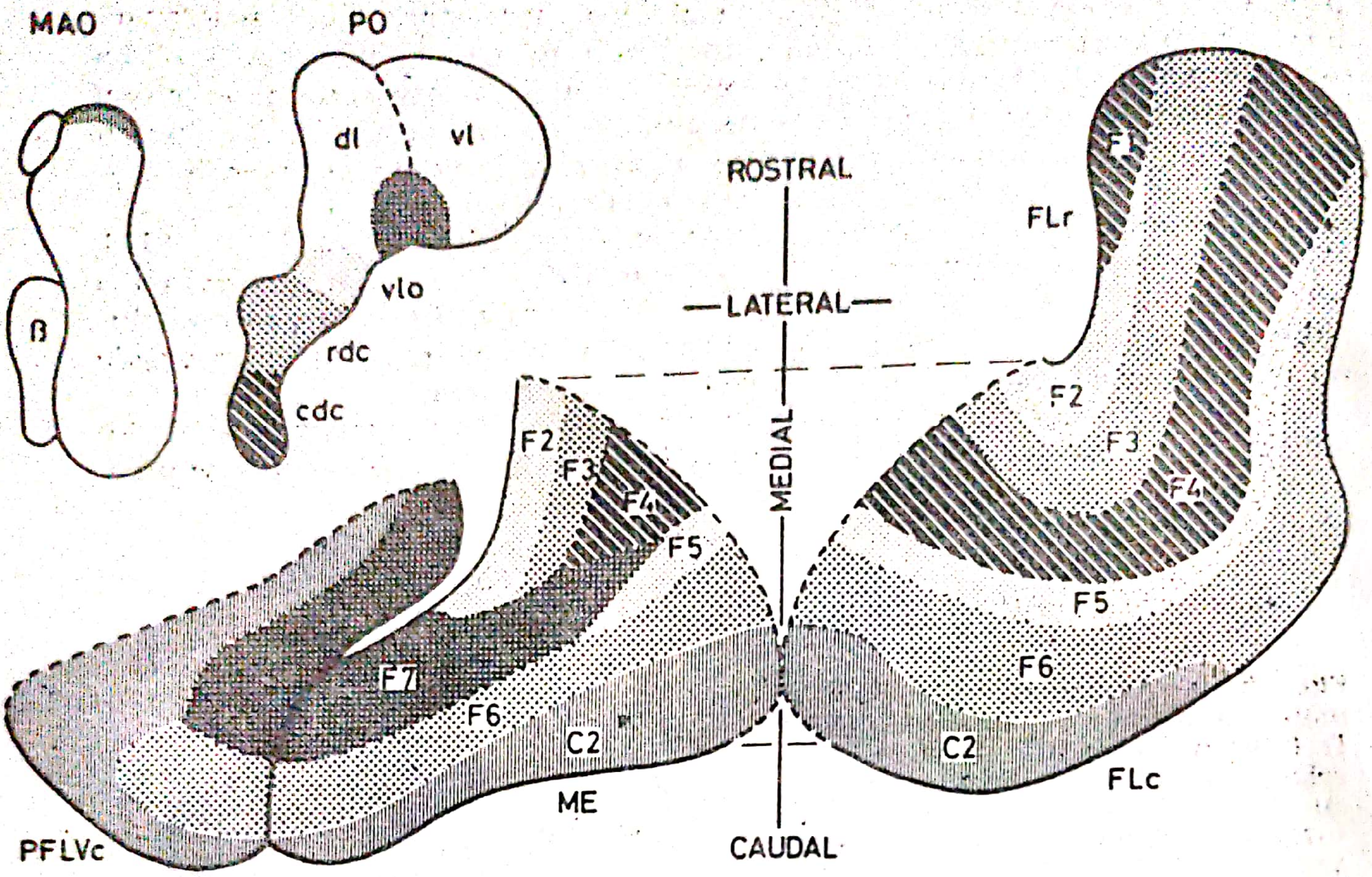

Fig. 21. — Diagrama rețelei topografice între cele 5 subdiviziuni ale olivei inferioare (lamina dorsală și ventrală, fosa ventro-laterală, rdc și cdc a olivei și banda de fibre agățătoare (F_1—F_7 și C2). Fasciculele corespunzătoare și subdiviziunea olivei inferioare sînt indicate cu aceleași simboluri (NM Gerrits și J. Voogd — 1982).

laterală, capul rostral și dorsal caudal și partea (tip) rostrală a olivei accesorii mediale, toate incluse în proiecțiile sale.

În flocculus contralateral (de partea injectată) se deosebesc 8 tipuri diferite de fascicule de fibre agățătoare, marea lor majoritate extinzîndu-se în lobulul cel mai caudal al paraflocculusului ventral și în aria corticală conectată cu flocculus.

Una din acestea existentă în extremitatea caudală a ariei, aflate în studiu își are originea în porțiunea rostrală a olivei accesorii mediale, denumită C2. Celelalte fibre pornesc din oliva principală și sînt denumite fasciculul F. Bandeleta caudală laterală este conectată cu un singur fascicul (F7), subdiviziunile rămase formînd originea a două fascicule separate. Ventrolateral, capul rostral și caudal dorsal sînt locurile de origine a fasciculelor F2 + F5, F3 + F6, F1 + F4. Semnificația acestor fascicule este discutată în raport cu *nucleii cerebeloși de releu care se știe că primesc eferențe floculare.*

N. M. Gerrits și J. Woogd (1982) propun o nouă nomenclatură pentru subdiviziunile lobulare ale floccusului și părțile adiacente ale paraflocculusului ventral, sugerîndu-se o construire a unei diagrame bidimensionale a acestor arii (fig. 20 și fig. 21).

Existența unei organizări zonale în flocculus este susținută de conexiunile sale aferente. *Celulele Purkinje care se proiectează la diferite* *nivele ale complexului nuclear vestibular* s-a constatat că se află dispuse în diferite fascicule. *Influența exercitată asupra mușchilor ochiului de către fasciculele celulelor Purkinje din flocculus a fost demonstrată fiziologic de Dufossè și colaboratorii în 1977.*

Întrucît topografia proiecției olivo-flocculare a fost considerată ca o premisă a viitoarelor studii privind sistemul aferent de fibre mușchioase flocculare, problema a fost clarificată în amănunt prin folosirea unui material experimental adecvat de H. J. Groenewegen, J. Vogde — 1977, H. J. Groenewegen și colaboratorii (1979).

Contingentul mezencefalo-diencefalic este alcătuit din fibre aferente care transmit din mezencefal la cerebel excitații cu punct de plecare colliculus superior (stimuli vizuali) și colliculus inferior (stimuli acustici); după o întrerupere în nucleii pontini excitațiile diencefalo-mezencefalice sînt transmise la oliva bulbară prin fasciculul central al calotei.

Colectivul clinicii de neurologie Colentina (O. Sager, Florea, Ciocoiu și R. Rogozea — 1970) au arătat că excitații pornite din hipocamp și amigdală pot evoca potențiale electrice pe folium și tuber vermis al cerebelului.

Cît privește *contingentul cortical de fibre aferente ale cerebelului* s-a evidențiat (Snider și Eldered — 1951, 1952) că excitațiile cu punct de plecare în ariile senzitive de pe scoarța cerebrală se proiectează heterolateral pe lobul anterior și bilateral pe lobul paramedian cu o somatotopie inversă pe lobul paramedian față de aceia de pe lobul anterior (fig. 22). Adrian a demonstrat (1956) că excitațiile cu punct de plecare în zona motorie a scoarței creierului evocă potențiale electrice în lobul anterior și lobul simplex (fig. 23).

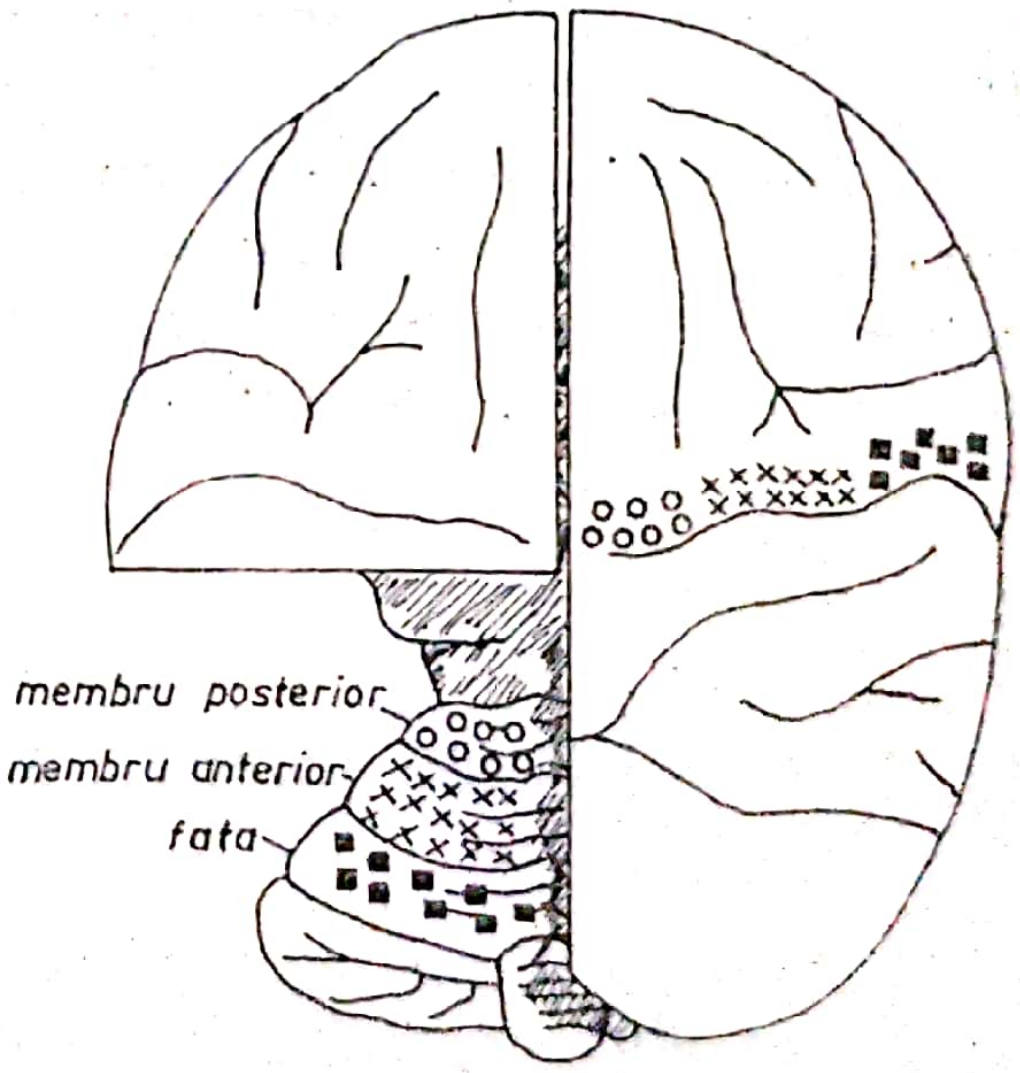

Fig. 23. — Subdiviziuni ale ariei receptoare ponto-cerebeloase la maimuță arătînd conexiunile lor cu diverse porțiuni ale cortexului motor (după Adrian).

De la oliva bulbară pornesc excitații care transmit la cerebel în porțiunea intermediară a lobului anterior, ceea ce evidențiază *existența unei căi cortico-olivo-cerebeloase.* S-a putut confirma posibilitatea de convergență a influenței cerebelului și ariei motorii a neocortexului pe celulele regiunii mediane a formației reticulare ventro-bulbare. Celulele acestei regiuni influențează celulele gama din cornul anterior al măduvei spinării cu rol asupra componentei tonice a mișcării voluntare.

1.2.1.2. **Căile eferente ale cerebelului**

Cercetări electrografice efectuate de Eccles, Ito și Szentagothay (1967) *au conchis că celula Purkinje ar reprezenta unica cale eferentă a cortexului cerebelos — prin care sînt transmiși numai stimuli cu acțiune inhibitorie — asupra nucleilor Deiters, porțiunea dorso-mediană, nucleu fastigial, interpositus și nucleul dințat.* Fibrele care pornesc din nucleul fastigial transmit stimuli cu acțiune excitatorie asupra nucleilor mediali a formației reticulate ventro-bulbare.

Din lobul anterior partea intermediară pornesc fibre din celulele Purkinje, cu acțiune inhibitorie asupra nucleului interpositus (nucleii globulus și emboliform) de unde merg fibre care transmit stimuli cu efect excitator asupra nucleului roșu și ventro-lateral talamic. De la nucleul ventro-lateral al talamusului pornesc fibre către aria motorie cerebrală. De la cortexul motor cerebral excitațiile pot fi transmise prin piramida bulbară la oliva bulbară (Stotler — 1954) iar prin unele fibre cortico-rubrale la nucleul roșu.

Nucleii fastigiali, interpositus și dințat pot fi stimulați de către fibrele mușchioase și agățătoare prin colateralele lor, aceasta înainte de excitarea celulei Purkinje. S-a demonstrat de către Eccles, Ito și Szentagothay că aceste fibre agățătoare și mușchioase prin circuitul celulelor granulare și a fibrelor paralele pot excita celulele Purkinje. Totodată fibrele paralele excită celulele în paner și celulele stelate care inhibă celulele Purkinje prin axonii lor. *Suma algebrică a tuturor acestor excitații asupra celulelor Purkinje creează starea de excitabilitate a celulelor Purkinje în acțiunea lor inhibitorie asupra nucleilor cerebelului.*

Dacă nucleii cerebelului pot primi stimuli cu efect excitator ,prin colateralele fibrelor agățătoare și mușchioase, stimulii cu pornire din celulele Purkinje pot să scadă într-o anumită măsură starea de excitabilitate a nucleilor cerebelului (O. Sager, Cezar Ionel — 1981).

1.2.2. Conexiunile cerebelului (Concluzii)

Cerebelul este legat cu restul sistemului nervos prin 3 pedunculi : 1) *pedunculul cerebelos inferior* (PCI) sau corpii restiformi care leagă cerebelul cu medula ablongată ; prin aceasta merg spre cerebel, fasciculul cerebelos dorsal (Fleichsig), fasciculul olivo și vestibulo-cerebelos, fibre de la nucleii Goll, Burdach și de la nervii V, IX, X ; 2) *pedunculul cerebelos mijlociu* (P.C.M. sau brachium pontis) care aduce la cerebel excitații din nucleii punții care sînt conexionați cu scoarța cerebrală prin fasciculul fronto-pontin (fig. 24 a și b, fig. 25, fig. 26).

Fig. 24 b. — Conexiunile cerebelului

1 — calea piramidală ; 2 — pedunculul cerebelos inferior (corpul restiform) ; 3 — oliva ; 4 — pedunculul cerebelos mijlociu (Brachium pontis).

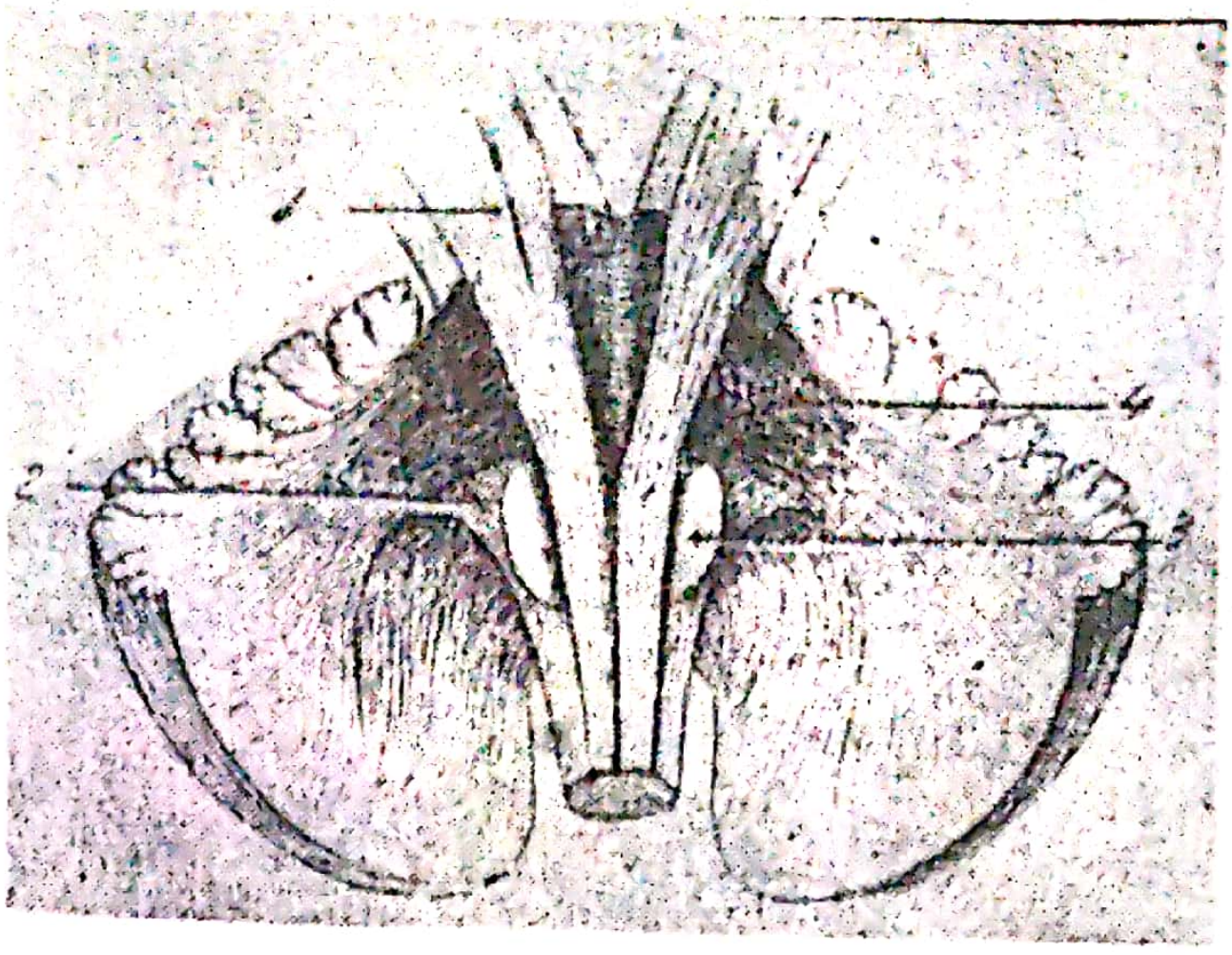

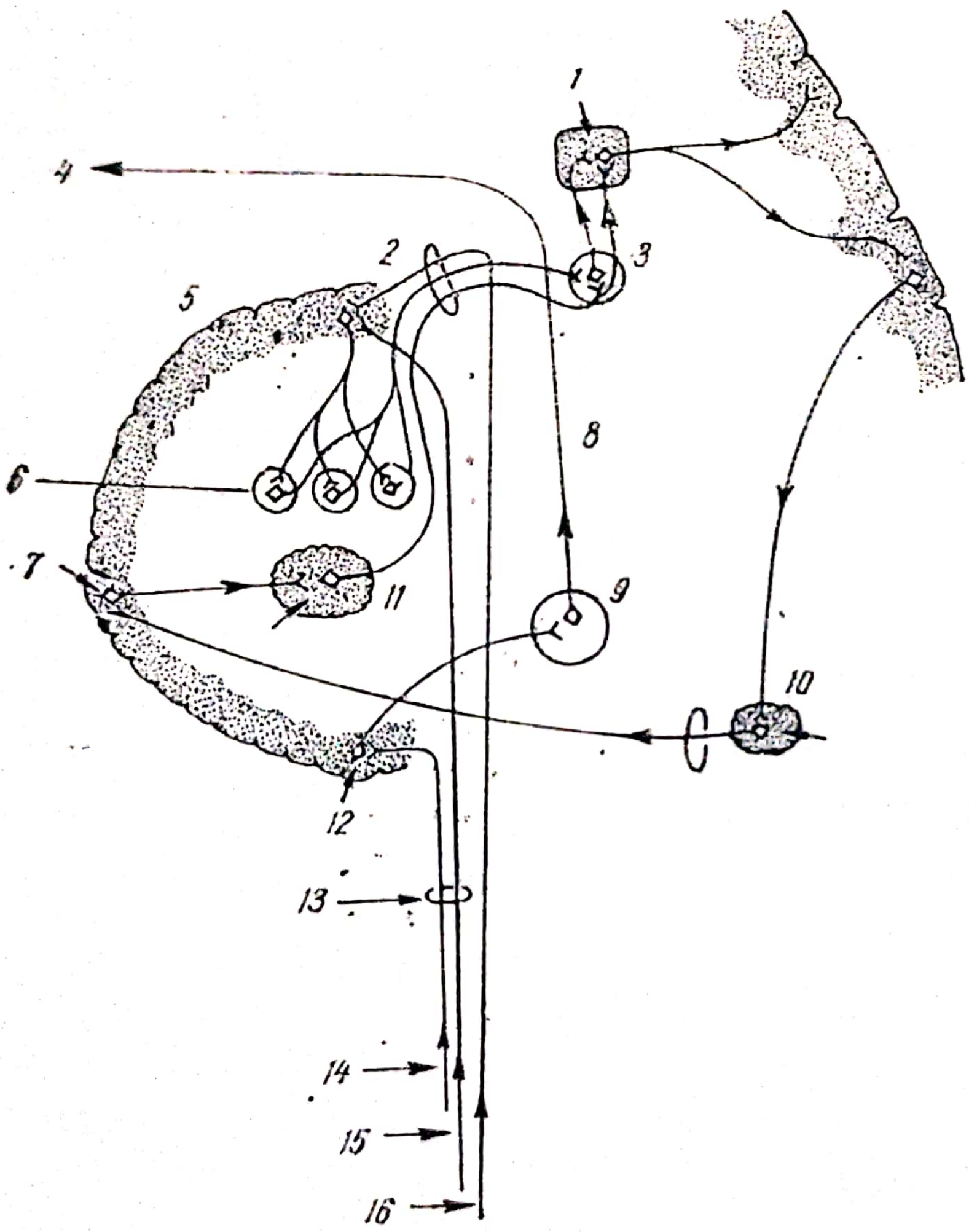

Fig. 25 — Diagrama conexiunilor principale ale cerebelului. 1 — nucleul ventro-lateral ; 2 — brahium conjonctivum (PCS) ; 3 — nucleul roșu ; 4 — nucleul vestibular lateral Deiters ; 5 — culmen și lobul central al paleo-cerebelului ; 6 — nucleii globosus și emboliformis ; 7 — lobul ansiform al neocerebelului ; 8 — fasciculul uncinat ; 9 — nucleul fastigial ; 10 — nucleii pontini ; 11 — nucleul dințat ; 12 — lobul flocculo-nodular (arhicerebel) ; 13 — corpul restiform (P.C.I.) ; 14 — (tractul) fasciculul vestibulo-cerebelos ; 15 — (tractul) fasciculul spino-cerebelos dorsal ; 16 — (tractul) fasciculul spino-cerebelos ventral.

De la nucleii punții alte fibre se duc la emisferul cerebelos heterolateral. 3) *Peduncolul cerebelos superior (P.C.S.* — brachium conjunctivum) care pătrunde în mezencefal și tuberculii quadrigemeni inferior, avînd multe fibre aferente. Aferentele nucleilor acoperișului (nucleul dințat emboliform, globosus și fastigii) (fig. 27) merg prin P.C.S. spre mezencefal. Pedunculul cerebelos superior pornit din nucleul dințat și emboliform se *încrucișează* înapoia nucleului roșu — în *încrucișarea Wernekin*g — apoi fibrele se duc în nucleul ventral intermediar sau nucleul lateral talamic, și spre cîmpul 4 anterior și cîmpul 6.

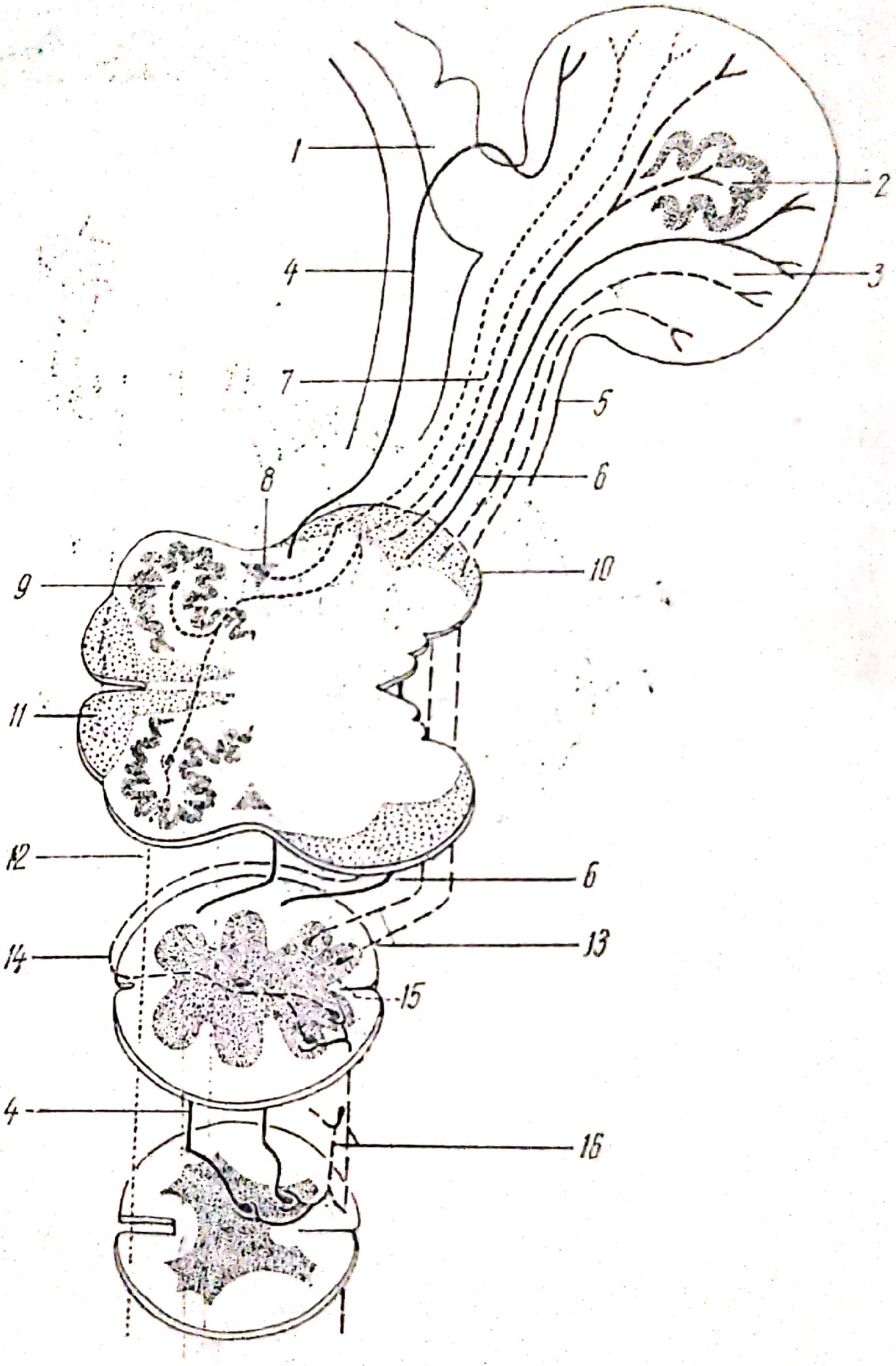

Fig. 27. — Calea spino-bulbo și olivo-cerebeloasă.

1 — brachium conjunctivum ; 2 — nucleul dințat ; 3 — vermis ; 4 — tractus spino-cerebelos ventral ; 5 — corpul restiform ; 6 — tractul spino-cerebelos dorsal ; 7 — tractul olivo-cerebelos ; 8 — nucleul fasciculelor laterale ; 9 — nucleul olivar ; 10 — corpul restiform ; 11 — pyramis ; 12 — tractul spino-olivar ; 13 — fibre arcuate dorsale externe ; 14 — fibre arcuate ventrale externe ; 15 — nucleii fasciculelor posterioare ; 16 — neuronul periferic și căile fasciculelor posterioare lungi.

Fibrele fronto-pontine formează un circuit fronto-ponto-cerebelos și cerebelo-talamo-cortical. După A. Biemond (1935) cerebelul ar putea fi considerat ca un organ regulator al tuturor reacțiilor motorii ca intensitate și corectitudine a mișcării.

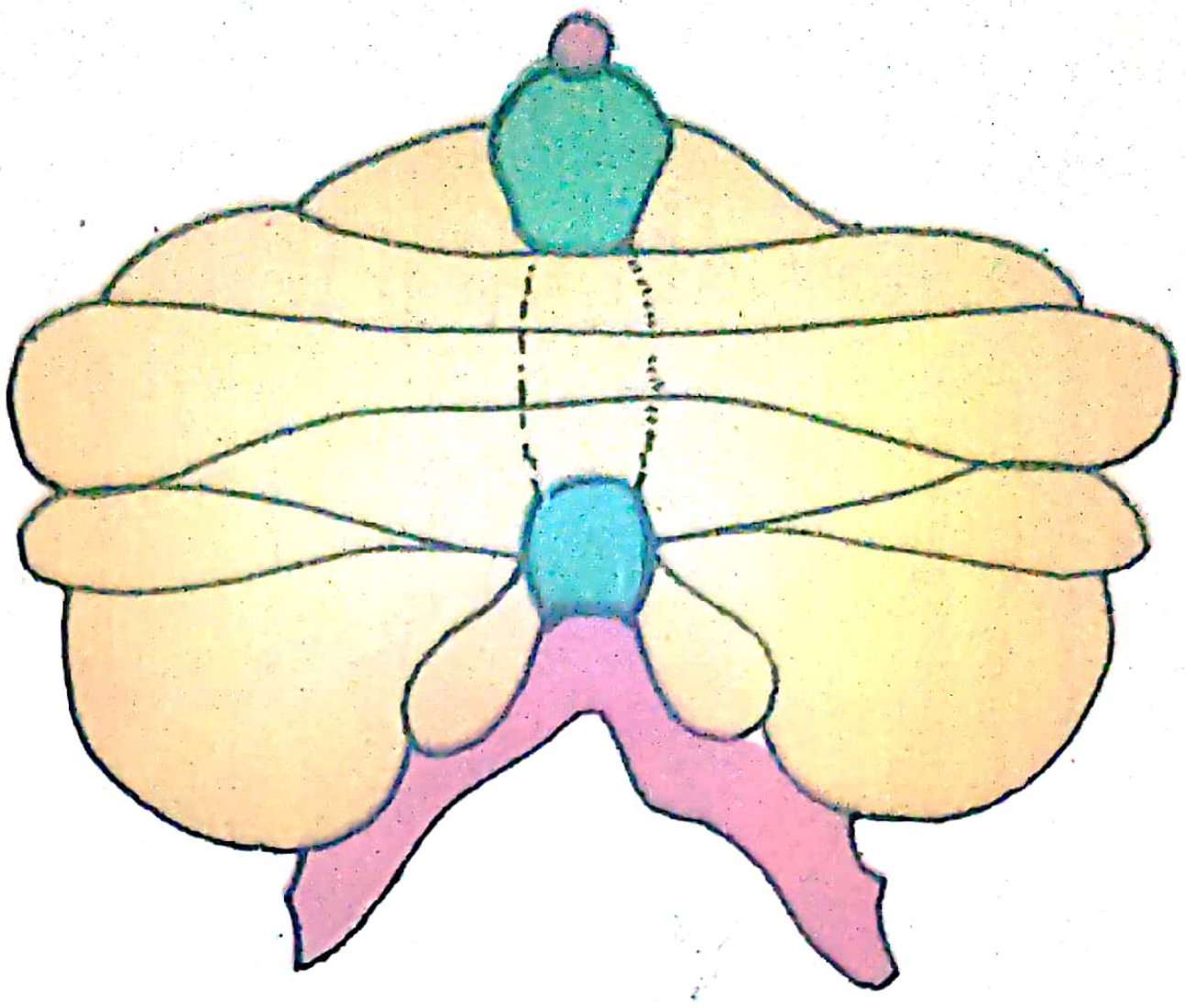

Fig. 8. — Cortexul cerebelului — formațiuni anatomice și zonele terminale ale sistemului de fibre mușchioase. Secțiune sagitală (imaginea de jos prin vermix). După Nienwenhuys și colab. modificat 1977, House și Ponsky 1967, Ford 1975.

în galben : zonele terminale ale fibrelor mușchioase ponto-cerebeloase ;
verde : zone terminale ale fibrelor mușchioase spino-cerebeloase și cuneo-cerebeloase :
violet : zone terminale ale fibrelor mușchioase vestibulo-cerebeloase.

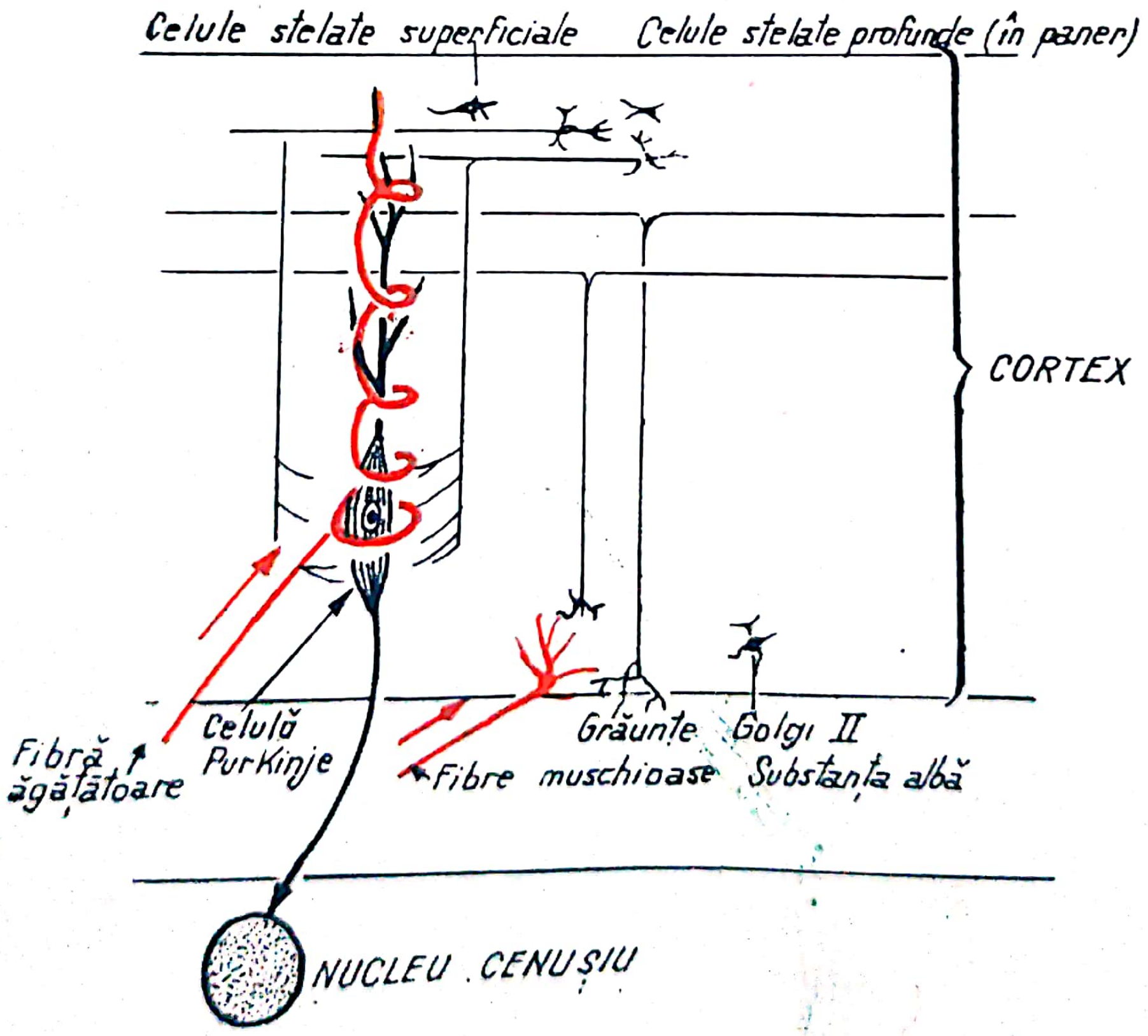
Celule stelate superficiale
Celule stelate profunde (în paner)
CORTEX
Fibră agățătoare
Celulă Purkinje
Grăunte
Golgi II
Fibre muschioase
Substanța albă
NUCLEU . CENUȘIU

Fig. 14. — Constituția histologică a cerebelului și diversele straturi ale scoarței sale (după Pierre Masquin și J. O. Trelles în „Précis d'anatomo-physiologie normale et pathologique du système nerveux central" — 1942).

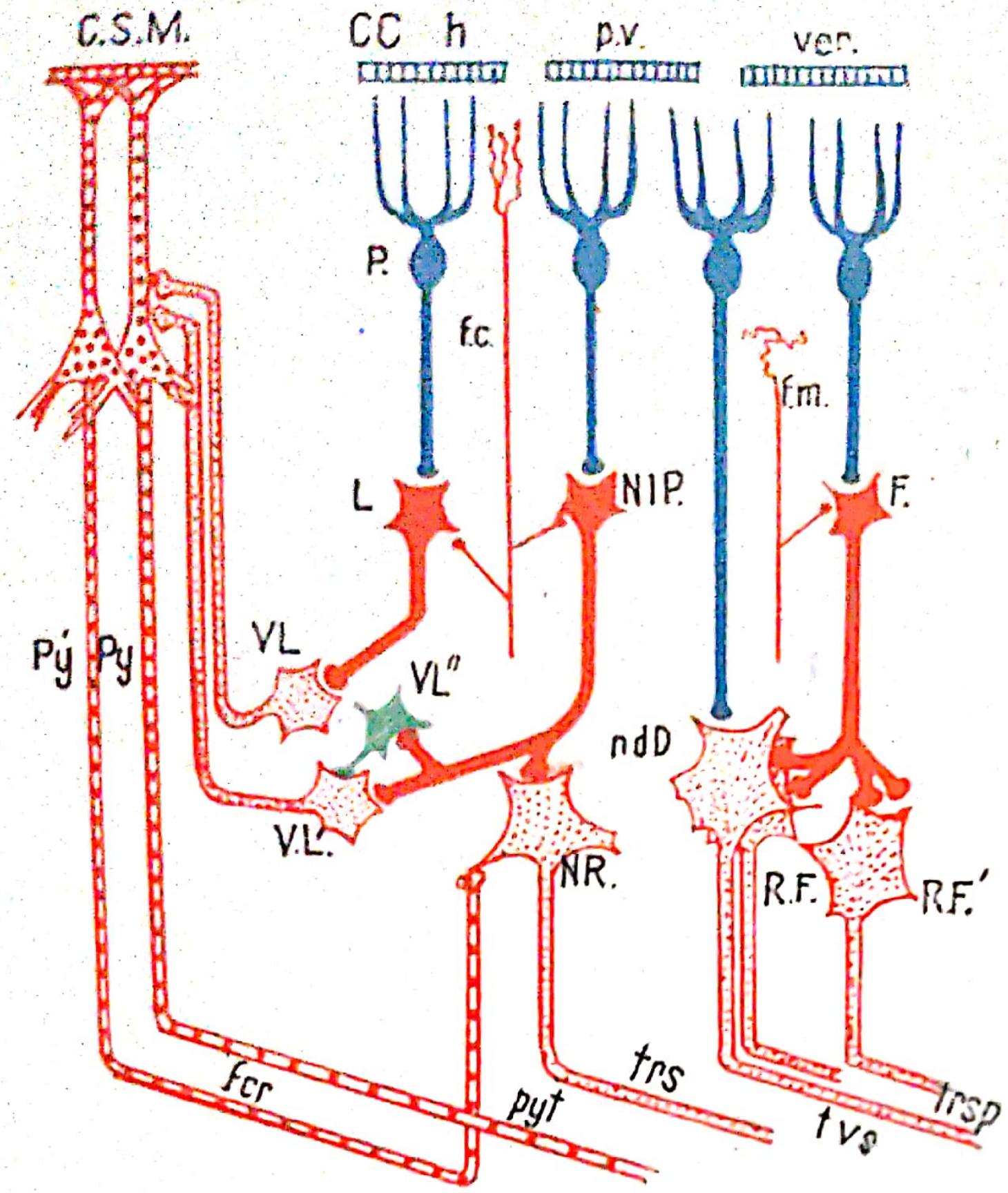

Fig. 17. — Natura conexiunilor neuronale în sistemul eferent cerebelos (după Eccles, Ito M., Szentagothay I. 1967) culoarea albastră și verde reprezentînd natura inhibitorie, iar culoarea roșie, natura excitatorie.

C.C. — cortex cerebelos ; h — emisfer cerebelos ; p.v. — paravermis ; ver — vermis ; P — celula Purkinje ; f.c. — fibră agățătoare ; f.m. — fibră mușchioasă ; L — celulă din nucleul lateral ; NIP — celula din nucleul interpositus ; F — celula din nucleul fastigial ; V.L., V.L.', V.L." — celule din nucleul mic ventral lateral ; R.F. — neuroni din formație reticulată ponto-medulară ; C.S.M. — cortex sensorio-motor ; Py — fascicul piramidal ; Py' — celulă piramidală originală din fibre cortico-rubrale ; f.c.r. — fibre cortico-rubrale ; p.y.t. — tractul piramidal ; trs — tractul rubro-spinal ; t.v.s. — tractul spinal ; trsp. — tractul reticulo-spinal ; NR — nucleul roșu.

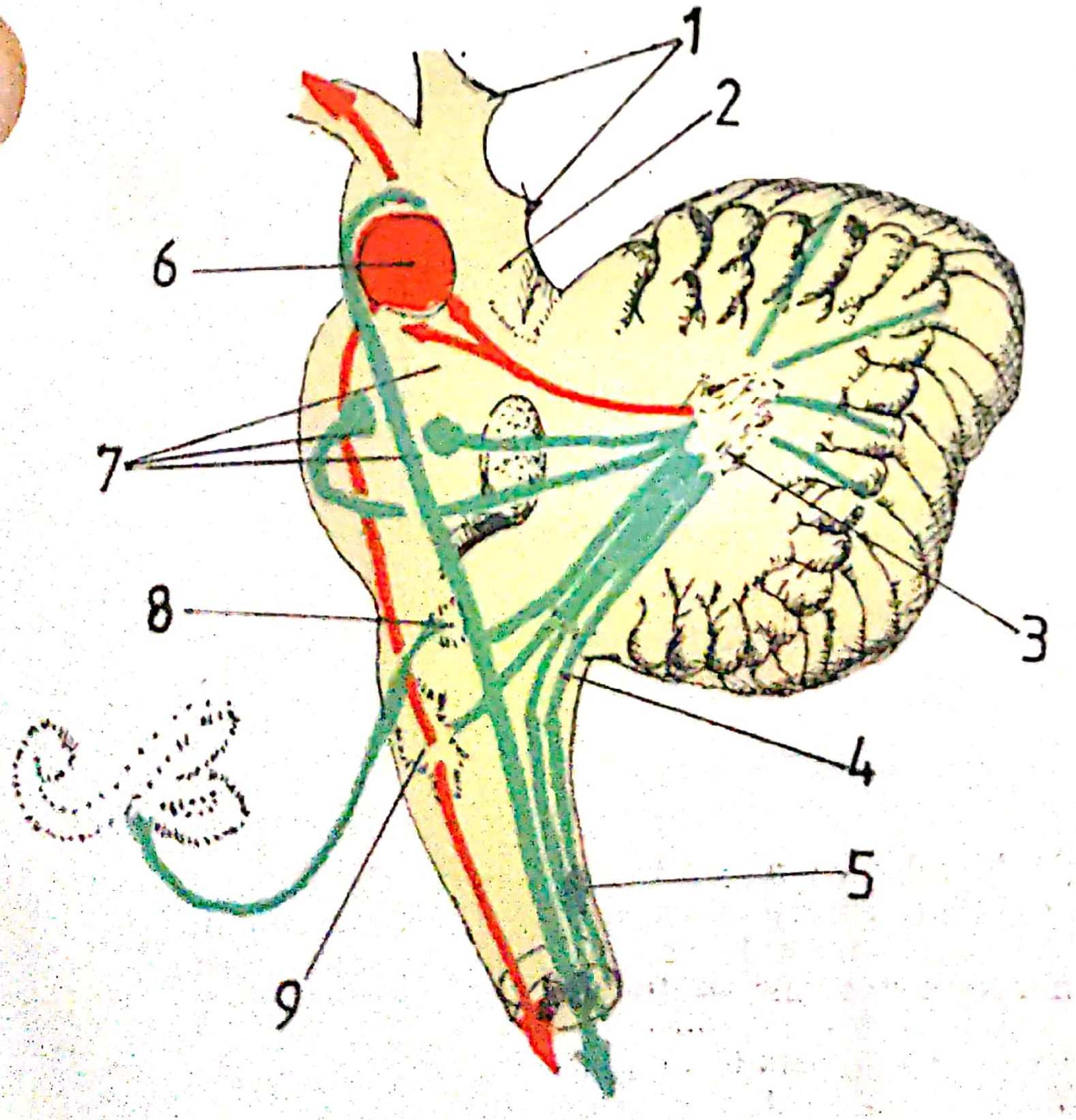

Fig. 24. — Pedunculii cerebeloși — Secțiune sagitală. Calota mezencefalului

1 — tuberculi quadrigemeni ; 2 — pedunculii cerebeloși superiori ; 3 — nucelul dințat ; 4 — pedunculii cerebeloși inferiori ; 5 — nucleul cordoanelor posterioare ; 6 — nucleul roșu ; 7 — nucleii punții ; 8 — nucleul vestibular ; 9 — oliva inferioară.

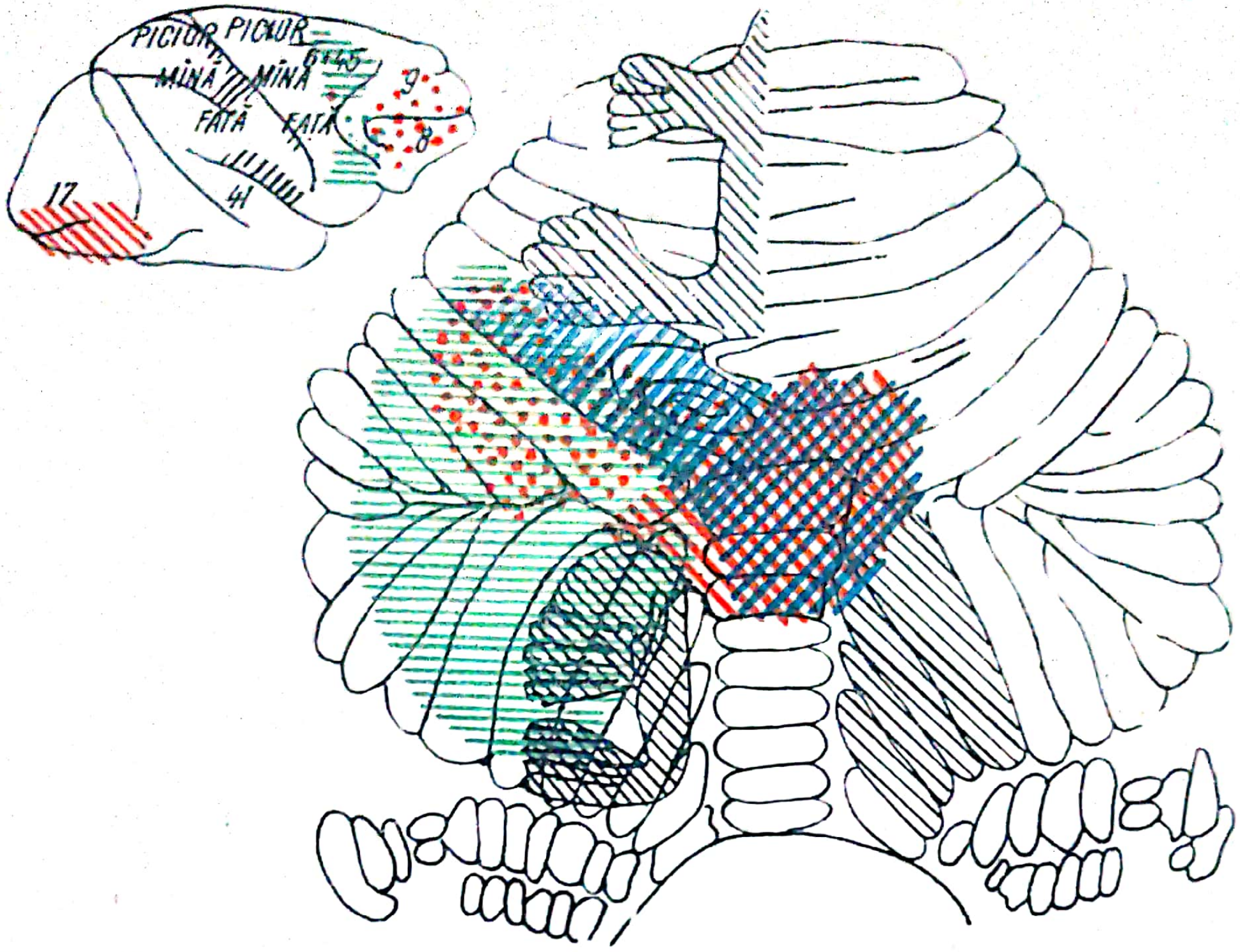

Fig. 22. — Reprezentarea schematică a zonalizării funcţionale a scoarţei cerebelului la macacus (conform studiilor electrofiziologice ale lui Snider şi Eldered 1952). În lobii anteriori sînt reprezentate topografic diferite proiecţii ale regiunilor corpului. Astfel, oral apar extremităţile inferioare caudal, în apropiere de sulcus primarius: extermităţile superioare; corpul este localizat mai jos în lobulus simplex. Această somatototopie există bilateral în raport cu lobul paramedian, capul, fiind situat orodorsal, iar extremităţile inferioare dispuse caudoventral. Zona haşurată orizontal în verde reprezintă ariile 6 şi 4 s cu toate porţiunile emisferelor neocerebeloase. Zona punctată în roşu este aria 9 a creierului frontal cu lobul simplex şi porţiunile interioare ale lobului semilunar.

Aria 8 (cîmpul de motilitate oculată) cu folium şi tuber vermis este punctată în verde. Aria 41 (cîmpul acustic) cu declive, folium, tuber vermis şi lobulus vermis este optic) este haşurată în roşu şi include aceleaşi porţiuni vermiene ca şi cîmpul acustic însă are în plus porţiuni mediale ale lobului simplex.

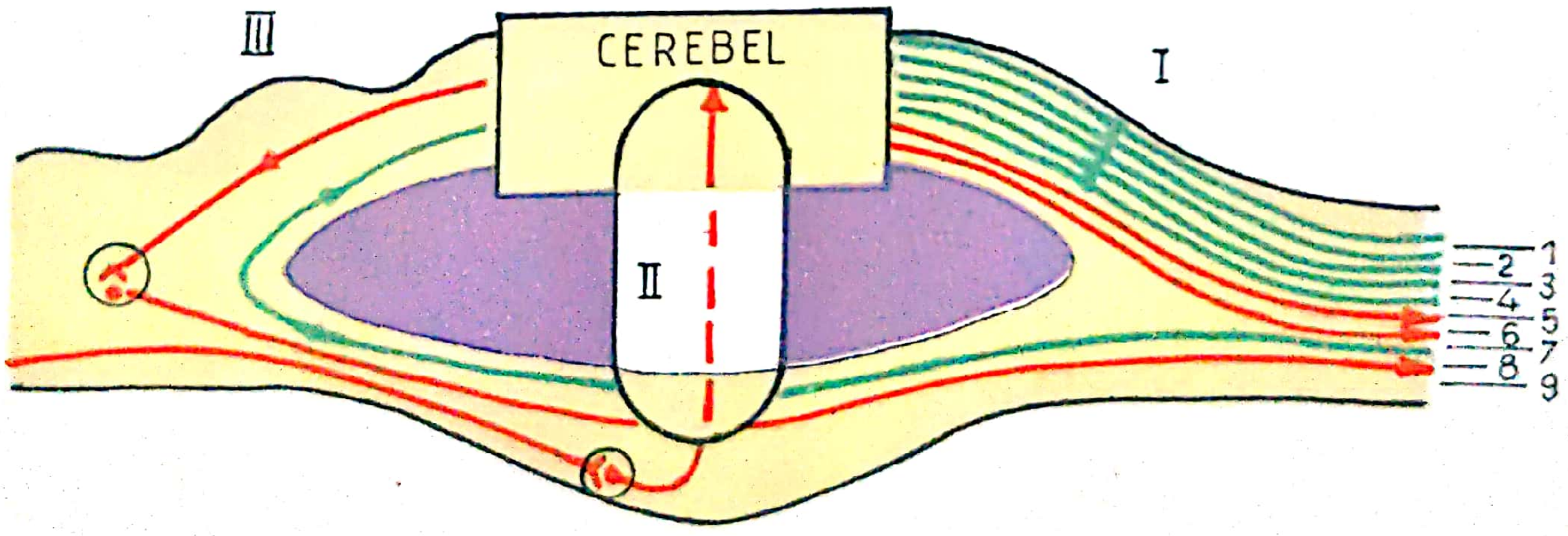

Fig. 26. — Pedunculii cerebeloşi (schemă înglobînd diferitele căi nervoase ale lor). I — pedunculii cerebeloşi inferiori — *căile aferente :* I — fasciculul spino-cerebelos dorsal (Flechsig) ; 2 — căi de la nucleii gracilis şi emboliform ; 3 — calea vestibulo-cerebeloasă ; 4 — calea reticulo-cerebeloasă ; 5 — calea olivo-cerebeloasă. *Căi aferente :* 6 — spre nucleul vestibular lateral ; 7 — spre formaţia reticulată II — pedunculii cerebeloşi mijlocii. Calea cortico-ponto-cerebeloasă ; III — pedunculii cerebeloşi superiori ; 8 fasciculul spino-cerebelos ventral (Gowers) ; 9 — calea dento-rubro-spinală.

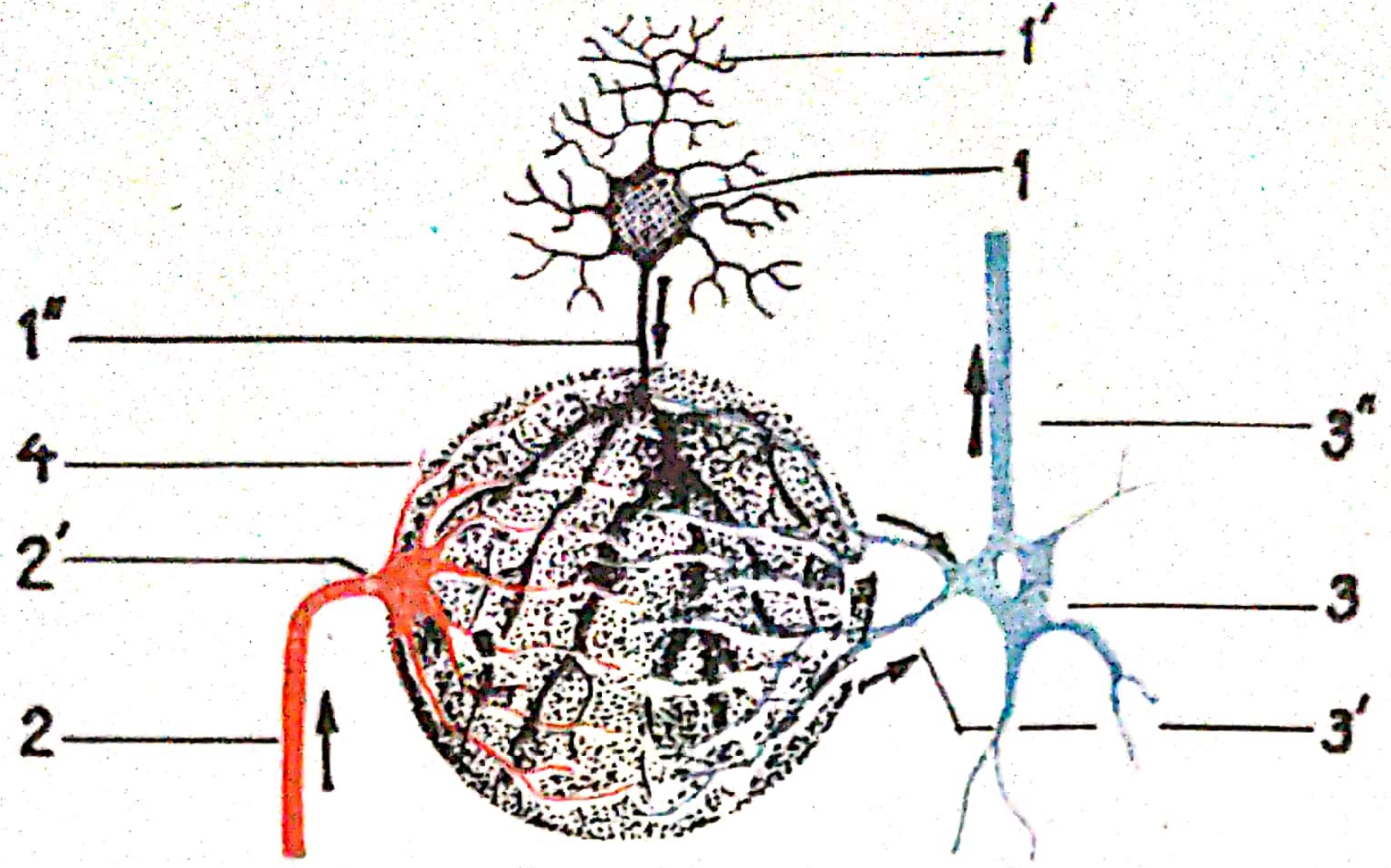

Fig. 15. — Schema reprezentînd constituția anatomică a unui glomerul cerebelos. (după Pierre Masquin și J. O. Trolles, în „Précis d'anatomie physiologique normale et pathologique du sistème nerveux central" — 1942).

1 — celulă a lui Golgi cu : 1′ prelungirile sale protoplasmatice, 1″ cilindraxul său, care se termină într-un plex foarte fin ; 2 — o fibră mușchioasă cu : 2′ îngroșarea sa terminală de unde pornesc numeroase fibrile divergente ; 3 — un grăunte cu 3′ — o prelungire protoplasmatică și arborizația ei truinală, 3″ — prelungirea sa cilindraxială care urcă în stratul molecular, unde devine o fibră paralelă ; 4 — glomerul cerebelos, format, cum se vede, prin unirea a trei arborizații terminale, diferite, amestecate, dar care își păstrează fiecare independența.

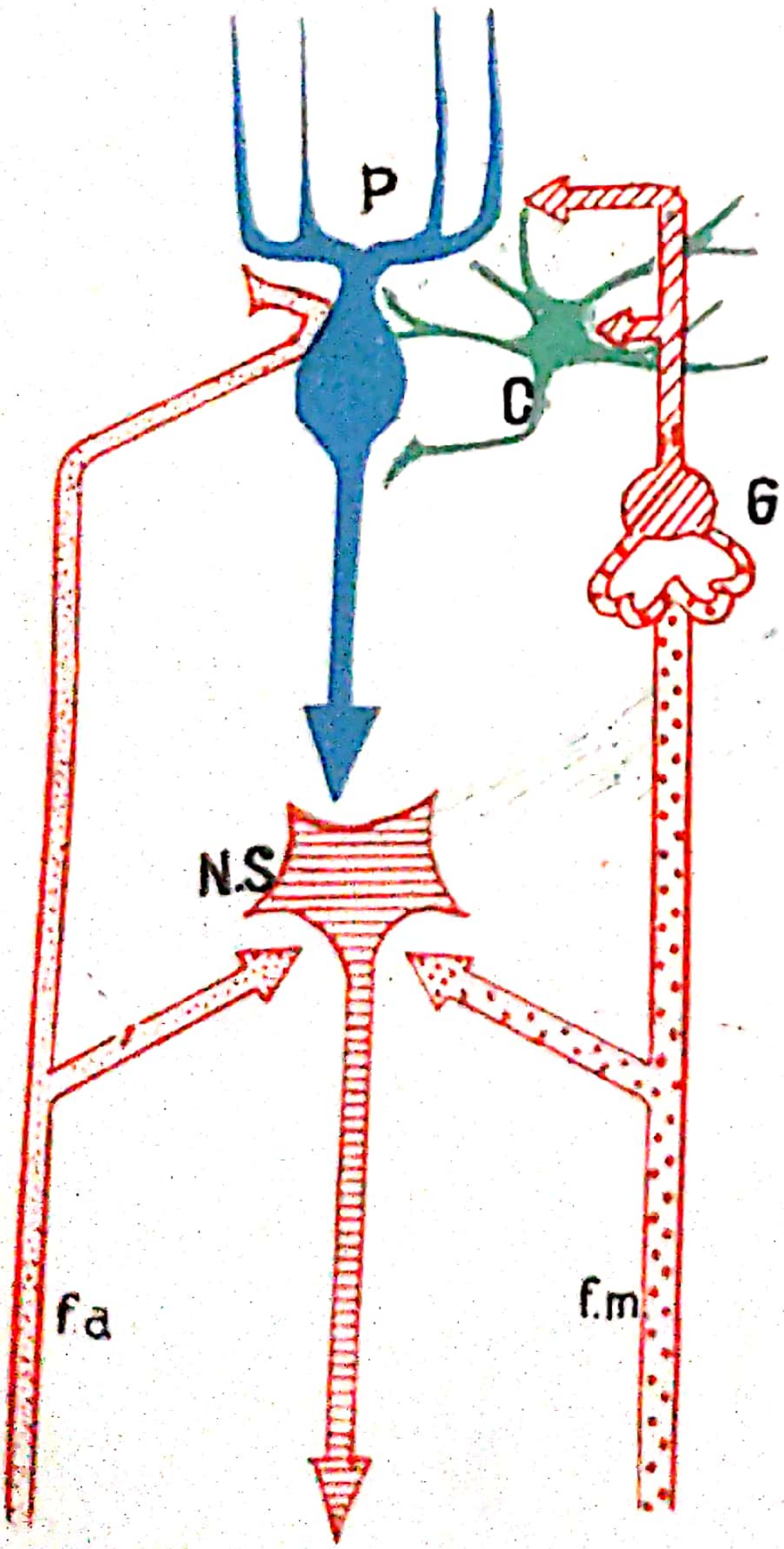

Fig. 16. — Conexiunile neuronale între neuronii corticali și subcorticali în cerebel.

P — celula Purkinje ; C — celulă cu coșuleț ; G — celulă granulară ; N.S. — neuron subcortical ; f.m. — fibră mușchioasă ; f.a. — fibră agățătoare.

1.3. Date despre fiziologia cerebelului

Inserăm succint unele observații cardinale legate de fiziologia experimentală a cerebelului în contextul corelației cu patologia umană, întrucît această problemă a fost tratată în toată complexitatea sa în lucrarea lui O. Sager și Cezar Ionel din anul 1981. (În : Fiziologia experimentală a cerebelului).

Experiențele lui Fluorens printre primele făcute pe păsări în 1824 au evidențiat lipsa coordonării mișcărilor de locomoție apărute după decerebelare. Mai tîrziu Luciani (1891) prin cercetările sale asupra fiziologiei cerebelului, prin metoda extirpării după decerebelare totală a animalelor (pisici, cîini și maimuțe) observa instalarea a trei faze : faza dinamică — printr-un proces de iritație, faza de deficit cu modificarea tonigenă și a treia fază cu simptome de atonie, astenie, astazie (aceste simptome au fost descrise pe larg la semiologia generală).

Extirpări parțiale ale arhicerebelului la maimuță (R. S. Dow — 1938) duc la tulburări de echilibru de tip vestibular fără nistagmus. Bremer (1935) prin extirparea vermisului (a paleocerebelului) la pisică și cîine a produs rigiditate cu extensia corpului. Extirparea totală a vermisului la cîini produce un sindrom cerebelos asemănător celui obținut prin ablația întregului cerebel — cu o bază de susținere relativ mare, cu absența reacției de magnet în decubit dorsal la membrele anterioare (O. Sager — 1946) și cu o accentuată instabilitate motorie a animalului, mai mare decît după extirparea întregului cerebel. Extirparea însă numai a unei porțiuni din vermis ca și a porțiunii mediale a lobului anterior și posterior (W. Chambers și J. M. Sprague — 1955) au dus la inhibarea flexorilor ipsilaterali. Aceste experiențe care au utilizat metoda extirpărilor apar mai concludente la pisici și cîini decît la maimuță (G. J. Rademaker, 1931, O. Sager 1946). Prin extirparea unui emisfer cerebelos la maimuță ca și la om se va produce o hipotonie ipsilaterală, tonusul modificîndu-se numai atunci cînd extirparea va fi totală. Decerebrarea totală însă va duce la o scădere a tonusului scoarței cerebrale (M. Steriade — 1955). După cum s-a demonstrat neocerebelul apare corelat în reglarea mișcării voluntare (R. S. Snider — 1973). Recent Bloedel J., Dichans J., Precht W. (1985), pe baza unor cercetări de fiziologie și anatomie cît și a unor studii clinice aplicate vin în sprijinul conceptului în legătură cu *rolul cerebelului în controlul motor, interacțiunea neuronală implicînd sistemul cerebelos în reglarea funcției motorii.*

Colectivul clinicii de neurologie din spitalul Colentina condus de O. Sager a întreprins cercetări și studii valoroase asupra fiziologiei cerebelului timp de peste patru decenii, folosind pe lîngă metoda extirpării parțiale sau totale atît metoda stimulării cît și pe cea electrografică. Prima metodă a fost folosită din anul 1898 de Scherington, care prin stimularea electrică a lobului anterior a cerebelului animalului decerebelat a dus la scăderea tonusului mușchilor extensori.

O. Sager, Florea Ciocoiu și I. Rogozea (1970) utilizînd mai ales metoda de stimulare electrică și a neurografiei stricninice — a obținut devierea de potențiale electrice evocate de excitațiile somato-sensitive și sensoriale pe folium vermis și alocortex (hipocamp și amigdală). Aplicarea pe folium vermis a stricninei 1% a influențat potențialele electrice evocate de excitanți somato-senzitivi și senzoriali pe alocortex.

Este remarcabil aportul lui Adrian (1935) în studiul fiziologiei cerebelului prin utilizarea metodei electrografice care a evidențiat intensitatea activității electrice spontane a scoarței cerebelului.

Cercetările efectuate de O. Sager și A. Petrescu (1974) asupra animalelor (cîini) la care s-a extirpat vermisul și neocortexul total sau parțial, studiindu-se simptomele și coroborarea acestora cu datele anatomice au dus la concluzia că : reacția de magnet, de sprijinire extroceptivă, reacția de magnet și de sprijinire proprioceptivă declanșate la animalul decerebelat în poziție de decubit dorsal sînt simptome de compensare.

Studiul întreprins pe animale decerebelate și total neodecorticate unilateral a fost verificat anatomic, întrucît unele simptome apărute după decerebelare totală cum ar fi reacția de magnet și reflexul de redresare a corpului asupra corpului sunt considerate ca simptome de compensare din partea scoarței cerebrale.

S-a constatat că animalul decerebelat total și neodecorticat unilateral nu va putea merge și nici sta în picioare. Descărcările hipocampice în structurile subcorticale cresc și mai mult excitabilitatea centrilor vegetativi diencefalo-mezencefalici, fiind transmis la formația reticulată a trunchiului cerebral și producînd crize și alergare.

O. Sager, Florea Ciocoiu și I. Rogozea (1970) au evidențiat prezența a două circuite în ambele sensuri între alocortex (hipocamp și amigdală) și folium vermis și rolul alocortexului în producerea unor crize epileptiforme de origine subcorticală cu consecințe practice la bolnavii comițiali care nu răspund la medicație anticonvulsivantă.

Au fost evidențiate circuite în ambele sensuri și de alți autori stimulînd lobii vermisului și a nucleilor centrali cerebeloși (M. Magoun. Hare și Ronson — 1935), Clark — 1939, Battini și Pompeiano 1950, Passouant și colaboratorii, 1958, 1970).

Influența cerebelului asupra electrocardiogramei. Modificări ECG au fost obținute după neodecorticare bilaterală (O. Sager, Santa și Moișanu — 1955) în negativarea undei T care uneori poate lua aspectul de undă Pardee ca în insuficiența coronariană. Explicația acestor perturbări ECG apărute după neodecorticare ar fi dată de existența proecțiilor vegetative pe scoarța cerebrală. (Aubert și Wieden — 1970).

Extirparea vermisului cerebelos la cîine efectuată de O. Sager și Ion Virginia (1971) a produs modificări ECG similare cu inversarea undei T care a devenit negativă. Aceste constatări evidențiază rolul scoarței cerebrale și a cerebelului în reglarea centrilor vegetativi din trunchiul cerebral și diencefal (Ion Virginia — 1971).

Perfecționarea metodelor de cercetare a îngăduit derivarea de potențiale electrice evocate de excitații somato-senzitive și senzoriale pe cerebel prin folosirea de macro și micro electrozi în paralel cu studiul de microscopie optică și microscopie electronică (R. Granit și C. G. Phillipe — 1957, Y. J. M. — Brookart G. Moruzzi și R. J. Snider, 1950. 1951, Eccles, Ito și Szentagothay — 1967, S. Palay, V. Palay — 1974).

În ultimul timp cerebelul a fost în atenția cercetătorilor în vederea studierii funcțiilor diferitelor tipuri de neuroni specifici și a investigației legăturilor interneuronale. Activitatea electrică a neuronilor celulelor Purkinje și a circuitului inter-neuronal al cerebelului a fost investigată și prin tehnici extracelulare. Sînt demne de a fi evidențiate constatările lui Kish și colab. (1984) care au găsit o scădere de 40% a noradrenalinei (NA) în cortexul cerebelos la 15 bolnavi decedați cu atrofie olivo-ponto-cerebeloase (AOPC) ereditară de tip dominant. Această cercetare s-a bazat pe constatările anterioare neuro-patologice că celula Purkinje reprezintă un tip de neuron GABA (acid gama aminobutiric) (Konigsmark și Weiner 1970), iar alte cercetări arătaseră în AOPC o deficiență marcată de GABA în Nucleul dințat, stație terminus a axonilor celulelor Purkinje (Perry și colab. 1981 ; Kish și colab. 1983). Una din explicațiile date de autori acestui fenomen este alterarea constatată în — Locus coeruleus (LC) în AOPC de unde pleacă fibre adrenergice spre cortexul cerebelos ; deci o consecință directă a unei degenerări corespunzătoare proiecțiilor noradrenergice ale LC. în cortexul cerebelos. Aceiași autori (Kish și colab. 1984) au găsit același tip de modificări ale NA — scădere — în cortexul cerebelos în boala lui Parkinson, autorii explicînd aceste modificări printr-un mecanism similar, adică degenerarea legăturilor dopaminergice ale Locului Niger.

1.3.1. Stimularea cronică a cerebelului în leziunile cerebrale

Stimularea electrică cronică a cortexului cerebelului a fost inițiat de I. S. Cooper (1973) și de I. S. Cooper, E. Grigel, I. Amin (1973) ca o modalitate de mobilizare a potențialului reflexului inhibitor a celulelor Purkinje în unele afecțiuni neurologice.

Conceptul a pornit de la ideea că cerebelul se află strîns conexionat cu mecanismele complexe care controlează tonusul muscular (R. Granit — 1970), mersul (R. S. Dow a. Moruzzi G. 1958), postura (V. Horsley, R. Clarke, 1980) și controlul impulsurilor și semnalelor corticale (I. S. Cooper, M. Riklan, I. Amin, I. Walz a., Th. Cullinan — 1976).

Studiile clinice ale lui G.Holmes (1939) au dus la concluzia că bolile cerebelului ca și marile traume ale sale duc adesea la o hipotonie musculară. Este știut că — *stimularea paleocerebelului va produce o inhibare a rigidității decerebrate* (M. Lowentahl, a. V. Horsley — 1897, C. S. Scherington — 1879), ceea ce a deschis un larg orizont de investigații în domeniul fiziologiei cerebelului, a interpretării și înțelegerii funcțiilor sale ca și a posibilității de abordare practică terapeutică la om.

Stimularea electrică a scoarței cerebelului la om — prin electrozi implantați — s-a preconizat ca tratament în dereglările de postură și kinetică (I. S. Cooper — 1973, Gilamn S. Dauth G. W. a all — 1977) pe baza constatărilor experimentale care au arătat că stimularea suprafeței cerebelului va reduce intensitatea rigidității prin decerebrare întrerupînd descărcările induse experimental (Coock P. M., Snider R. S. — 1955).

Stimularea electrică a celulelor Purkinje proiectată la neuronii nucleilor bazali cerebeloși permite accentuarea inhibiției corticale cerebeloase a activității nucleilor cerebeloși. Inhibiția activității nucleare cerebeloase ar putea acționa eficient în epilepsie prin suprimarea activității în sistemul de proiecție cerebelo-talamo-cortical (Jullien R. M., Laxer K. D. — 1974).

Pe animalele de experiență — la pisică — stimularea cronică a suprafeței cerebelului alterează țesutul cerebelos ca și celulele Purkinje (Dauth G. W. și colab. 1977, Dauth G. W., Stephen Dell, Gilman M. D. — 1977). Modificări asemănătoare au constatat la om și Gilles F. în anul 1975 iar doi ani mai tîrziu, în 1977 Raijoub R. K., Wool J. H., Van Buren au venit cu probe și mai elocvente. Autorii au arătat clar degenerările straturilor cerebelului interesînd în special celulele Purkinje prin practicarea de biopsii din cortexul cerebelos a bolnavilor cu epilepsii netratabile efectuate în timpul implantării electrozilor electrici.

Recent D. L. Gruol (1983) *a căutat să determine tipul de comunicare interneuronală din cerebel cît și mecanismele de membrană care generează și reglează metodele* (pattern) *activității celulei Purkinje.* Autorul a folosit pentru studii electro-fiziologice și farmacologice culturi modificate de cerebel de foetus de șobolan, urmărindu-se la nivelul membranei celulei Purkinje identificarea componentelor endo și exogene ale activității electrice ale neuronilor celulei Purkinje pentru stabilirea reactivității acestor neuroni.

Înregistrările intracelulare au fost făcute din neuronii celulelor Purkinje — identificați morfopatologic cu tehnici de electrofiziologie obișnuite. Neuronii celulelor Purkinje au manifestat o activitate spontană, activitatea mai puternică părînd a fi de origine endogenă. Tipul cel mai comun este asemănător cu un pacemaker — potențial — care generează un model de impuls, activitate asemănătoare unor simple vîrfuri.

Un alt tip de activitate endogenă constă în o depolarizare largă a membranei evocînd 1—2 vîrfuri. Acest răspuns de depolarizare este similar răspunsului de membrană produs de impulsul fibrei agățătoare transmis către celulele Purkinje *in vivo*.

Componentele exogene ale activității spontane sînt formate din potențiale sinaptice incluzînd potențiale excitatorii (E.P.S.P.s.) și inhibitorii (I.P.S.P.S.) și bifazice (E.P.S.P.—I.P.S.P.S.). Glutamalul ca transmițător — depolarizează neuronii de cultură Purkinje evocînd potențiale de acțiune și mediind transmisia excitatorie în cerebel. Transmițătorul inhibitor GABA — hiperpolarizează neuronii de cultură Purkinje, fiind un transmițător inhibitor în cerebel. Rezultatele acestor cercetări arată că neuronii celulelor Purkinje pot menține mai mult timp culturi organotipice. Se evidențiază o activitate spontană — care constă în două compartimente — endo și exogenă — identificîndu-se trei tipuri de activitate endogenă. Tipul cel mai comun generează un — model de impuls — asemănător cu caracteristica *in vivo* — a unei simple activități de vîrf. Componenta endogenă a activității spontane constă în potențiale sinaptice excitatorii și inhibitorii.

1.3.2. Reprezentarea (Space-time) spaţiului temporal în creier, cerebel—ca tensor metric

S-a încercat redefinirea în creier a space-time-ului folosindu-se teoria reţelei tensoare.

Necesitatea formulării unui concept de „Space-time“ (timpul spaţial) în sistemul nervos central — devine evidentă dacă luăm în consideraţie funcţia cerebelului. *Space-time* este important atunci cînd ne gîndim la coordonarea mişcărilor rapide şi precise ale muşchilor cum ar fi „mişcarea sacadată a ochilor“ (D. A. Robinson — 1975). Modul de comandă prin care informaţia spaţiu-timp este utilizată de către SNC (Sistemul Nervos Central) reprezintă esenţialul pentru înţelegerea felului în care se realizează mişcările sacadate.

Pînă acum înţelegerea reprezentării spaţiu-timp în creier s-a bazat pe ipoteza bang-bang newtoniană a lui V. Braitenberg (1961, 1967). *Space-timing* — a fost imaginat plastic ca o salvă de tun care iniţiază o mişcare oprită, apoi de o altă salvă trasă de un tun într-un anumit moment bine fixat (V. Braitenberg şi R. P. Atwood — 1958). V. Braitenberg denumeşte această schimbare *"chronometric control of mouvements“* — adică „control cronometric al mişcărilor“. *Centrul acestui „control cronometric“* după A. Pelionisz şi R. Ilinas — 1982 — *a fost considerat a fi cerebelul*. Conceptul lui V. Braitenberg este apreciat ca un efort remarcabil de adevărat pionierat care a evoluat de-a lungul unei decade începînd cu conceptul spaţiu-timp.

Această ipoteză, a adoptat ulterior punctul de vedere mecanicist ajungînd în forma finală să se raporteze morfologia celulară a cortexului cerebelos, la o pretinsă funcţie de ceasornic ("clock function“). Pînă acum această schemă a lui V. Braitenberg a rămas singurul model cerebelos — care pare să explice problema *„space-timing“*, deşi aceasta *pare să fie — un element cheie a funcţionării cerebelului şi anume coordonarea motorie*. J. K. Eccles, R. Llinas şi K. Sazaki (1966) susţin că : *stimularea periferică produsă de timpul de conducere de-a lungul fibrelor paralele, prin celulele Purkinje din cortexul cerebelos au demonstrat întîrzieri precise de timp în funcţie de activarea intermitentă, ceea ce întăreşte conceptul funcţiei de ceasornic* (clock function) *a cortexului cerebelului* (fig. 28).

Cerebelul ar acţiona asemenea unui motor spaţial metric care ar permite stabilirea coordonării mişcărilor membrelor în spaţiul temporal cu ţinte externe (A. Pellionisz şi R. Llinas — 1982). Totuşi conceptul de ceasornic (Clock-Network) al funcţiei cerebelului, cu toate că pare fundamentat este contestabil căci : impulsul fibrelor muschioase nu este sincronizat, fibrele avînd diferite viteze de transmisie, semnalele propagîndu-se cu peste 10—20 m/sec. Un stimul dat poate activa diferite grupe de fibre paralele toate ajungînd în celulele Purkinje cu o latenţă diferită.

Problema fundamentală constă în faptul că viteza de propagare a semnalului de-a lungul axonilor celulelor nervoase nu este cu mult mai rapidă decît cea a vitezei „timed“, ele în realitate avînd aproape aceleaşi valori. Aceasta este în contrast cu cazurile în care conceptul de simultaneitate poate fi aplicat acolo unde practic un semnal instantaneu sincronizat este îndeajuns de rapid pentru a ajunge la ceasul (clock) de la toate punctele activate ale ceasului central.

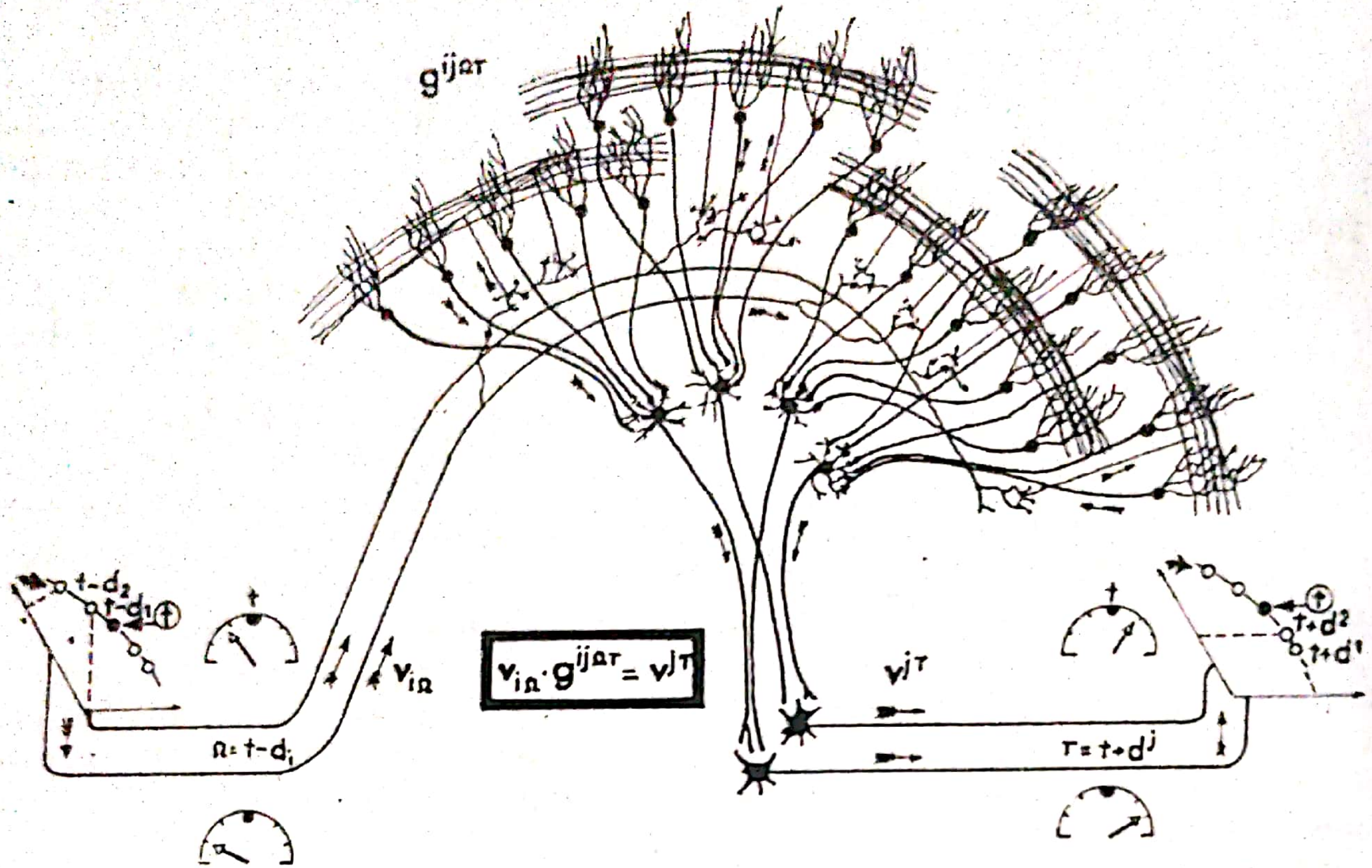

Fig. 28. — Rețeaua neuronală cerebeloasă, acționind ca tensormetric al spațiului temporal (space-time metric tensor cerebellar neuronal network) Schema — desfășurarea în circuit a unui space-time (spațiu temporal) metric tensor. Reprezentarea morfologică realistă este necesară pentru demonstrarea unei scheme abstracte conformă cu morfologia rețelelor neuronale din creier. Vectorul atribuit al acestei scheme este $V_{i\Omega}$, o covariantă bidimensională exprimată în calcul cu formula din chenar, componentele fiind asincrone, referitor la $\Omega = t - d_1$ — external time points (puncte temporale externe). Puterea de ieșire este un vector contravariant V^{jT}: vector bidimensional exprimat în formula din chenar, cu componente asincrone referitor la $\tau = t + d$ external time points (timpi temporali externi). Această rețea implică o transformare a vectorului atribuit descărcării energetice, expresie a contravariantei (a spațiului temporal tensor metric — space time metric tensor $g^{ij\Omega T}$ (A Pellionisz și R. Llinas. Neuroscience — 1982).

Acest ceas (conceptual) al Sistemului nervos central (SNC) este comparabil cu situația în care s-ar fotografia un obiect în mișcare nu cu un flash instantaneu ci prin înlocuirea luminii cu un mănunchi de axoni, fiecare cu un diferit timp de conducere. În acest fel se realizează un tablou intern al relațiilor exterioare în SNC prin diferite semnale neuronale înlocuite — evenimentele exterioare simultane nu vor fi reprezentate în SNC în același timp. Atacurile simultane ale flashurilor unui grup de neuroni cu timpi de conducere diferiți nu vor produce nici ele un set de evenimente simultane.

„Evenimentul simultan“ va putea fi detectat de un clock (ceas) numai atunci cînd un impuls instantaneu va putea fi accesibil pentru acest „timed“ eveniment.

Dacă în codul SNC diferența dintre viteza acțiunilor controlate (mișcările globilor oculari) și a semnalelor de control (impulsuri neuronale încet propagate) nu este suficientă pentru a putea să faciliteze — accesul instantaneu și sincronizat spre un „ceas“ — prin axoni, simultaneitatea nu va putea fi restabilită. Acest fapt face inaplicabilă funcționarea internă a sistemelor neuronale (A. Pellionisz și L. Llinas 1982).

Apare clar că dacă nici un semnal de comandă super-rapid nu este disponibil, atunci va trebui întrevăzută o altă cale, decît cea a ”Space-timing“ — care nu se bazează pe conceptul de simultaneitate. În acest scop, în cadrul SNC *simultaneitatea evenimentelor exterioare nu poate fi stabilită prin utilizarea vreunui „Ceas creier“ (brain clock) chiar atunci cînd o asemenea posibilitate ar fi accesibilă, creierul trebuind să poată folosi o altă cale decît cea a space-timing.*

BIBLIOGRAFIE

ADRIAN E. D. J. — *J. Physiol. London,* 1935, 83, 32.
ALBUS J. S. — A theory of cerebellar functions. *Math. Biosci,* 1971, 10, 25—60.
ALLEY K. — *Brain Res.,* 1975, 98, 782—788.
ASRATIAN E. A. — *Fiziol. Jurn. (U.R.S.S.).* 1935, 19, 437—439.
BADALIAN L. O. — Detskaia Neurologia Moscova „Medizina“ — 1984.
BATTINI L., POMPEIANA O. — *Arch. ital. Biol.,* 1950, 115, 147, 165.
BAUMGARTEN R., MOLLICA A. — *Pflügens Arhiv. ges. Physiol.,* 1954, 259, 79—96.
BIEMOND A. T. — *Med. Anal. Geneesk,* 1935, vol. 78, nr. 49, 5, 422—431.
BLOEDEL J., DICHANS J., PRECHT W. — Cerebellar Functions. Proceeding in Life Sciences, 1985.
BOLK I. DAS — Cerebellum der Saugetieren eine vergleichende anatomische Untersuchung, Fischer Verlag, Jena, 1906, 337.
BREITENBERG V., ATWOOD R. P. — *J. Comp. Neurol.,* 1958, 109, 1—32.
BREITENBERG V. — *Nature (London),* 1961, 190, 539—540.
BREITENBERG V. — *Prog. Brain Res.,* 1967, 25, 334—345.
BREMER F. — Le cervelet. Traite de Physiologie normale et pathologique. Roger-Binnet, Paris, 1935, Z. IV., 39—135.
BRODAL A. Z. — *Zeitsck. Neurol. Psychiat.,* 1940, 1, 2, 15.
BRODAL A., KAWAMURA K. Adv. — *Anat. Embryol. Cell. Biol.,* 1980, 64, 1—135.
BROOKART J. M., MORUZZI G., SNIDER R. J. J., — Neuro physiol., 1950, 19, 465.
BROUWER R. — Arch. Psychiat. Nervenkrank 1913, 51, 530—577.
BRUN R. — Arch. Neurol. Psychiat, 1917—1918.
CARPANTER B. MALOOLM — Core Text of Neuroanatomy third Edition — Williams a Wilkins — 1985, 204.
CHAMBERS W., SPRAQUE J. M. — Arch. Neurol. Psychiat., 1955, 74, 105—129, 653—680.
CINCĂ I., MAREȘ A. — Diagnostic Neurologic, Edit. Medicală, București, 1971.
CLARK S. L. — J. Neurophysiol. 1939, 2, 19—35.
COMBS C. M. J. — Neuropsyhol, 1954, 17, 135—143.
COMBS C. M. J. — Neuropsyhol, 1956, 19, 285—297.
COMOLLI A. — Arch. ital. Anat. 1910, 9, 247—273.
COOPER I. S. — Lancet 1973, 1, 1321.

KREINDLER A., VOICULESCU V. — Anatomo-fiziologia clinică a sistemului nervos central. Ed. Acad. R.P.R., 1957, 41—63.

KREINDLER A., VOICULESCU V. — Anatomo-fiziologia clinică a sistemului nervos central. Ed. Acad. R.P.R. București, 1957, 260—263.

KREINDLER A., STERIADE M. — La physiologie et la physiopathologie du cervelet. 1958, Paris.

LUCIANI N. — Il cerveletto. Nuovi studi di fisiologia normale e patologica. Le Manier. Florența 1891, 32 suppl.

LARSELL O. — Arch. Neurol. Psychiat. 1937 ; 38, 580—605.

LOWENTAHL M., HORSLEY Y. — Proc. R. Soc. London, 1897 ; 61, 20—25.

MAGOUN H. W., HARE W. K., RANSON S. W., — Amer J., Physiol, 1935, 112, 329, 338.

MARINESCU GH. — La celule nerveuse. Tome I, 37—40, 1909, Paris, O. Doin edit.

MISKOLCZY D. Z. — Anat. Entwickl. Gesch 1931, 96, 537—542.

NOICA S., NICULESCU I. J. și BANU — Rev. Neurol., 1936, 66.

OSCARSSON O. — Proc. XX th. Int., Physiol. Congr. Bruxelles, 1956, 684—695.

PALAY SANDFORD L., PALAY VICTORIA C. — Cerebellar cortex Springer — Verlag, 1974, 348.

PASSOUANT P., CODILHAC J., BALADY MOULINIER O. — Intern. J. Neurol. Issue dedicated to cerebellum. 1970, 7, 2, 4, 140—141.

PAVLOV I. P. — Prelegeri despre activitatea emisferelor cerebrale, Ed. Acad. R.P.R. București, 1952, p. 263.

PELLIONISZ A., R. LLINAS — Space-time representation in the Brain. The cerebellum as a productive space-time metric tensor. Neuroscience 1982, 2949—2970.

PERRY T. L., KISH S. J., HANSEN S., CURRIER R. D. — Neurotransmitter amino-acids in dominantly-inherited cerebellar disorders, *Neurology*, 1981, *31*, 237—242.

RAIJOUB R. K., WOOD JH., VAN BOREN. — Neurology. 1976 ; 23, 319—327.

RAWSON J. A. a, TILOKSKULSCHAI K. — Brain Res., 1982 ; 237, 492—497.

RADEMAKER G. G. J. — Das Stehen, Statische Relationen, Gleichgewicht sreastionen und Muskeltonus unter besonderer Berücksichtigung Ihres Verhaltens bei Kleinnirnlosen Tieren J. Springer-Verlag, Berlin, 1931, 476.

ROBINSON D. A. — In : Basic Mechanismus of Occular motility and their clinical Implications. Eds. Lenerstand G., 1975, 337—352 — Pergamonn Press Oxford.

SAGER O. — Étude anatomique du système nerveux d'un chien auquel on a extirpe les deux hemisferes cerebraux et le cervelet. Quelques considerations physiologiques. De Erven Bohn. Haarlem, 1935, p. 68.

SAGER O. — Bull. Sect. Sci. Acad. Roum. 1946, 28, 101 ; 676—684.

SAGER O., ION VIRGINIA. Din : ION VIRGINIA. — Teză doctorat I.M.F. București, 1971.

SAGER O., FLOREA CIOCOIU și ROGOZEA I. — Internațional J. Neurol., 1970, 7 ; 2—4, 218—231.

SAGER O., CINCA I. și ȘERBĂNESCU A. — EEG, Clin. Neurophysiol., 1973, 34, 7, 781.

SAGER O., PETRESCU A. — Rev. roum. Neurol. Psych. 1974 ; 11, 2, 117—139.

SAGER O., IONEL CEZAR — Fiziologia experimentală a cerebelului, Editura Academiei R.S.R., 1981.

SCHADE J. P. a FORD D. H. — Basic Neurology ed. Amsterdam, 1973.

2. Sindromul clinic cerebelos la om

Fără o abordare a cercetărilor experimentale făcute pe cerebel nu se poate cunoaște exact importanța simptomelor clinice din patologia umană, întrucît toate sindroamele cerebeloase sînt elucidate numai prin cunoașterea anatomo-fiziologiei sale.

Cerebelul uman fiind strîns conexionat anatomic și fiziologic cu restul sistemului nervos central face ca o leziune a acestuia să se repercuteze și în afara sa, fiind știut că sînt mai rar întîlnite afecțiuni cerebeloase pure, întrucît adesea focarul lezional cuprinde și alte formațiuni nervoase. Aceasta explică cum unele simptome eminamente cerebeloase prin leziuni ale cerebelului pot fi întîlnite și în suferința altor centri nervoși ca în ataxie sau tremorul intențional (J. Gottschick 1955).

Pentru sistematizarea polimorfismului simptomelor cerebeloase la om tabloul clinic poate fi divizat în trei grupe de afecțiuni în funcție de formațiunile anatomice lezate și anume ; boli ale neocerebelului (emisferele cerebeloase) ; boli ale structurilor arhi și paleocerebeloase și Afecțiuni mixte care includ semne din ambele grupe de formațiuni.

2.1. Semiologia generală a cerebelului

2.1.1. Simptomatologia clinică a sindromului de neocerebel

Această simptomatologie, cea mai bogată, se manifestă prin : ataxie și asinergie ; adiadocokinezie ; rebound phenomen ; hipotonie ; tremor intențional ; încetinirea mișcării și oboseala.

2.1.1.1. Ataxia

Ataxia cerebeloasă este expresia unor dereglări în mecanismul reglator al mișcărilor cu deficiențe în coordonarea mișcărilor cu imposibilitatea de atingere în bune condiții a obiectivului propus de către bolnav.

Termenul de ataxie după o serie de autori presupune fie un simptom izolat, fie un mănunchi de simptome cerebeloase, în care dismetria ar domina turburările ataxice. *Ataxia* — simptom complex — după J. F. Fulton (1949) include o ineficiență în controlul și precizia mișcării. Ea reprezintă o dereglare a coordonării, direcției și extensiei mișcării voliționale care nu este dependentă de leziunea sistemului aferent motor (Gh. Badiu, I. Teodorescu Exarcu — 1978). *Ataxia* se va putea produce printr-o multitudine de cauze ca : tulburări cerebeloase funcționale sau prin alterări directe ale conexiunilor căilor cerebelului și a sistemului proprioceptiv aferent, paralizii centrale sau periferice, tulburări funcționale ale sistemului optic cu implicații asupra motricității oculare ca și prin dereglări vestibulare sau ale anumitor arii ale scoarței cerebrale. Ataxia cerebeloasă nu reprezintă un sindrom unitar de sine stătător. Există diferite tulburări ataxice cerebeloase și tulburări de coordonare cerebeloase de natură extracerebeloasă produse de leziuni ale căilor ascendente sau descendente ale cerebelului sau ale centrilor de conexiune. Aceasta nu ne va permite să separăm ataxiile extracerebeloase de cele cerebeloase.

Astfel, vom putea deosebi : 1. Ataxii pontice și tulburări atactice periferice ; 2. Ataxii prin leziuni ale cordoanelor posterioare ; 3. Ataxia vestibulară cu o instabilitate corporală pozițională (ataxie tronculară), nistagmus și tendința la cădere în funcție de poziția capului ; 4. Ataxia corticală prin leziuni ale regiunii precentrale și a lobilor parietali anteriori cu interceptarea eferențelor din regiunea precentrală la nucleii pontini, brachium pontis (PCM) și neocerebel. Boli cu interesarea regiunii frontale vor duce la : tulburări de coordonare a extremităților și mersului, nistagmus, tendință la cădere sau deviere a brațelor. O. Sager (1936) — *consideră ataxia cerebeloasă ca expresia unei lipse de sinergie integrativă a mișcării voluntare, iar cerebelul este considerat ca un organ care deservește cortexul cerebral în această sinergie integrativă.* După R. Garcin (1933) sînt incluse drept componente ale ataxiei ; tulburările în amplitudinea și iuțeala mișcărilor, în asocierea mișcărilor elementare (asinergie) și dereglări în continuitatea contracției. Toți acești factori care ar interveni deodată, variază după caz. Ele reliefează particularitățile ataxiei pe deplin (A. Kreindler și N. Steriade 1960) atunci cînd intervin în afara dereglărilor de motilitate voluntară și unele mișcări sinergice ale trunchiului și membrelor. Ataxia include deci : dismetria, hipermetria și hipometria. Mersul bolnavului cerebelos este caracteristic : dificultate în deplasare, baza de susținere lărgită, cu picioarele mult îndepărtate unul de altul. În mers corpul va prezenta oscilații, deplasarea fiind posibilă cu pași mari (fig. 29) și cu tendința la cădere în oprire sau la întoarcerea bruscă. În mers la om, ca și la animalul decerebelat este vorba de — *dereglarea unor reflexe segmetare de atitudine.* Acest fapt se poate evidenția la om în *proba stabilității* formulată de André Thomas (1911) — ca o reacție semnificativă de poziție asupra tonusului de susținere. Dacă un bolnav cu leziuni de emisfer cerebelos drept este apucat cu ambele mîini de mijloc și își înclină trunchiul alternativ la dreapta sau la stînga, piciorul drept se va ridica de la sol situîndu-se în afară, iar cel stîng va rămîne drept, se va flecta puțin, neexistînd —

ca la animal, reacția de poziție a labei asupra tonusului de susținere a labei de partea opusă (O. Sager, Cezar Ionel — 1981). Această reacție de poziție a labei asupra tonusului de susținere a labei opuse — reprezintă un prim stadiu al mersului ca și la om (fig. 30). Flectarea coapsei

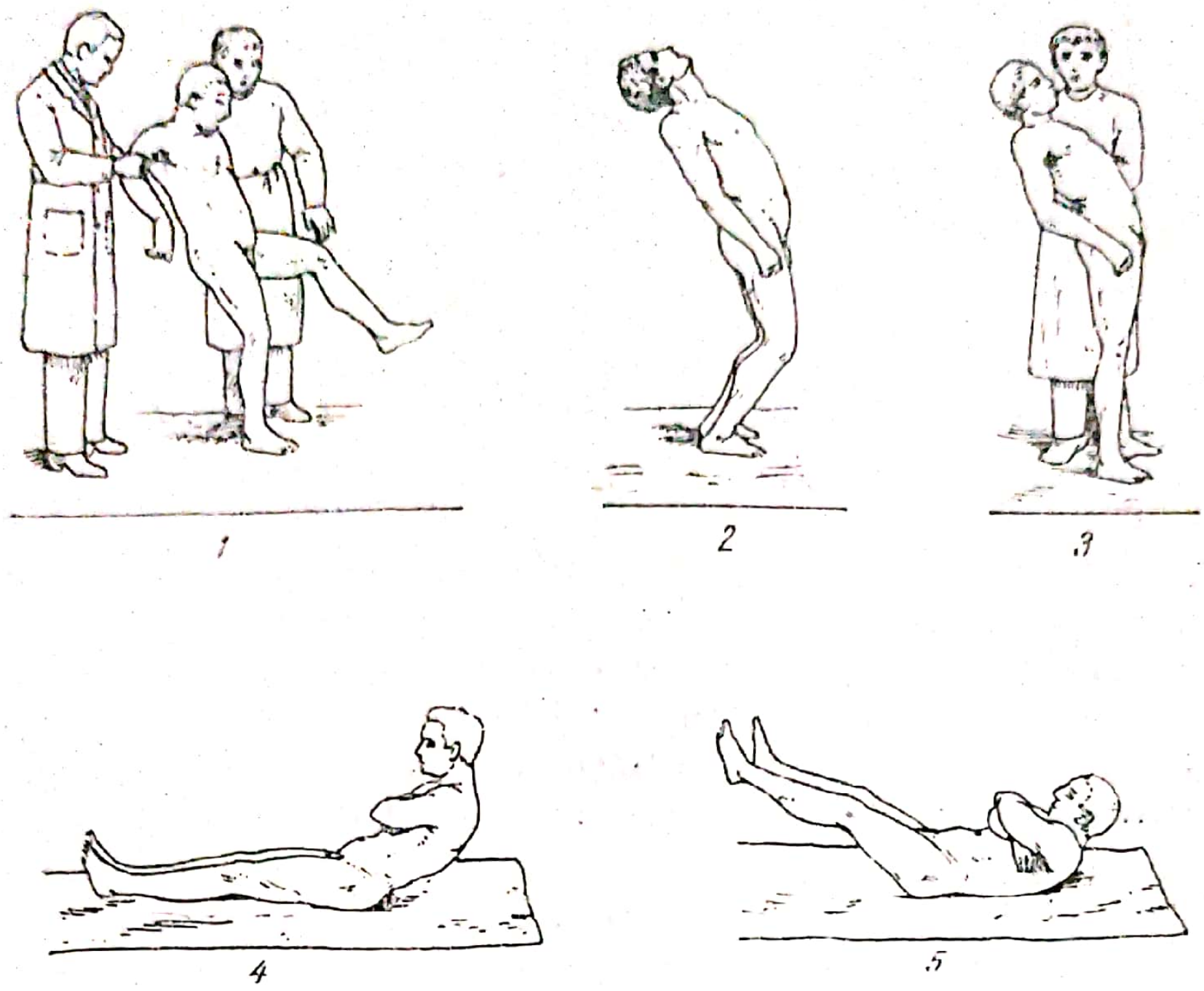

Fig. 29. — Asinergia cerebeloasă.

1 — mersul bolnavului (adult) cerebelos ; 2 — aplecarea normală a corpului înapoi la omul sănătos ; 3 — aplecarea anormală a corpului în afecţiunile de cerebel. Bolnavul nu poate flecta simultan picioarele din articulaţia genunchiului ; 4 — scularea la omul normal ; 5 — ridicarea anormală la bolnavul cerebelos.

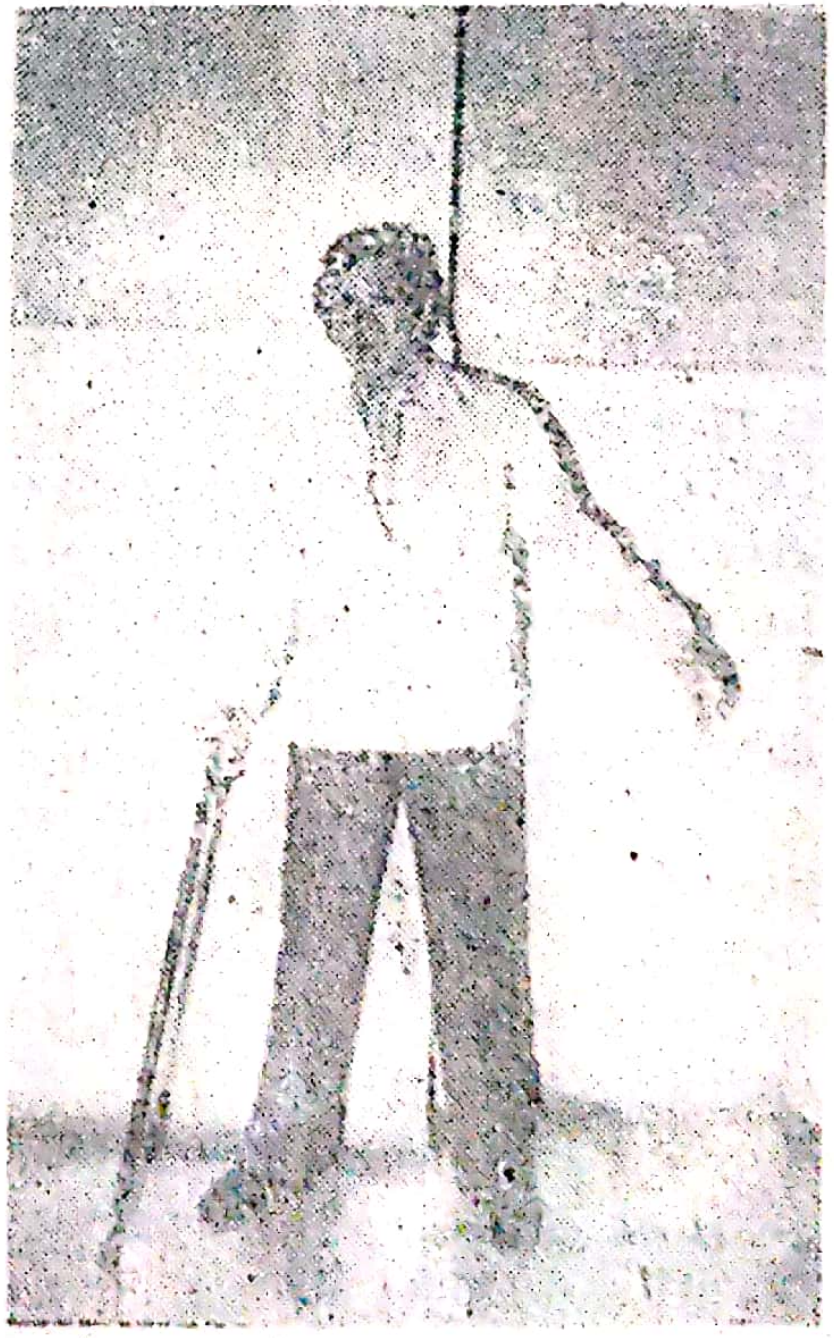

Fig. 30. — Marcată ataxie a mersului cu baza de susţinere lărgită. Bolnavul se deplasează cu sprijin greoi şi uneori cade. Sindrom cerebelos accentuat. Scleroza în plăci (Bolnav P. I. 38 ani).

se execută dismetric şi atunci cînd flexia este înceată, reflexele antagoniste lipsesc. În execuţii rapide prin intervenţia antagonistului apare o frenare mai redusă ca la normal cu un caracter pendular la finele mişcării.

Astfel mişcarea devine mai amplă, hipermetria acesteia crescînd în funcţie de viteza mişcării. Dacă intervin în acest stadiu aşa-zisele „sinergii utile“ mişcarea va fi corectă cu o flexie a genunchiului şi flexia plantară a piciorului. La acest fenomen se supraadaugă şi exagerarea reacţiei de susţinere proprioceptive. Flexia dorsală a piciorului şi degetelor duce la extensia membrului inferior, iar flexia pasivă a piciorului devine aproape ca şi imposibilă. Tendinţa de abducţie a cerebelosului — alterează mersul în plan orizontal al bolnavului. Acest mers ataxic al bolnavului cerebelos — devine ebrios, în „zig-zag“ neputîndu-se menţine o poziţie precisă, pacientul străduindu-se să corecteze deviaţiile. În alterarea mersului mai intervine şi absenţa sinergiilor cu o dismetrie între trunchi şi membre în mişcările de progresiune, ceea ce este denumit de Babinski (1900) ca asinergie ca şi absenţa mişcărilor asociate a membrelor superioare atunci cînd bolnavul se deplasează.

Astazia cerebelosului care nu este influenţată de închiderea ochilor, se evidenţiază în ortostatism, poziţie în care bolnavul nu poate rămîne imobil, oscilînd. Această titubaţie se accentuează în special în mers cu „mers titubant“. Schimbarea poziţiei amplifică astazia cu apariţia de oscilaţii pronunţate atunci cînd pacientul se va ridica din pat în picioare, bolnavul fiind obligat să se sprijine de ceva. Astazia se produce şi în poziţia şezîndă cu deplasarea trunchiului înainte, înapoi sau lateral, cu existenţa unei mişcări mai rapide care tinde să aducă corpul în atitudine normală. În mod obişnuit *cerebelosul nu va avea pozitiv semnul Romberg, care apare numai la bolnavul cu o leziune labirintică pură.* Tulburările de echilibru în ortostatism ale cerebelosului se explică prin prezenţa unei accentuate reacţii de sprijin acea — *Stützreaktion* — care se observă de obicei la animalele decerebelate şi a fost descrisă de G. J. Rademaker în 1931. Bolnavul va avea o modificare a poziţiei capului şi trunchiului datorită alterării reflexelor statokinetice, lentoarea contracţiei kinetice a tibialului anterior şi rezistenţa pasivă a abductorilor membrului inferior (A. Kreindler, M. Steriade — 1960). La bolnavul cu o leziune de cerebel drept, acesta fiind situat în ortostatism cu picioarele îndepărtate şi cu un picior situat înaintea celuilalt, dacă se va imprima o mişcare dinapoi-înainte din dreptul spatelui, atunci cînd piciorul drept bolnav este situat înainte, piciorul stîng va face un pas dinapoi-înainte. Atunci cînd piciorul drept este situat înapoi, o apărare similară va duce la un pas al piciorului stîng, care se va ridica şi situa în faţă, constituind — semnul pasului, *care este întîlnit în sindroame cerebeloase unilaterale* şi este dat de lentoarea mişcării la bolnavul cerebelos.

În actul mersului şi alergatului la om ca şi la animalul de experienţă intervine neocerebelul în conexiune cu scoarţa cerebrală, fapt verificat experimental la cîine. Animalul decorticat unilateral şi decerebelat total nu va mai putea merge şi alerga, cîtă vreme cîinele decorticat unilateral şi fără vermis poate merge şi alerga (O. Sager 1946).

Dismetria, unul din simptomele majore ale ataxiei se caracterizează prin o alterare a traectului mişcării, a aprecierii iuţelii, amplitudinii şi forţei mişcării şi se evidenţiază atunci cînd bolnavul vrea să apuce un obiect prin desfacerea exagerată a mîinii din poziția de supinație în pronație.

În *proba prehensiunii* (André Thomas și Jumenitie 1909) atunci cînd bolnavul vrea să apuce un obiect (un pahar) el desface mai mult decît trebuie degetele mîinii, poziție care persistă și atunci cînd lasă paharul (fig. 31).

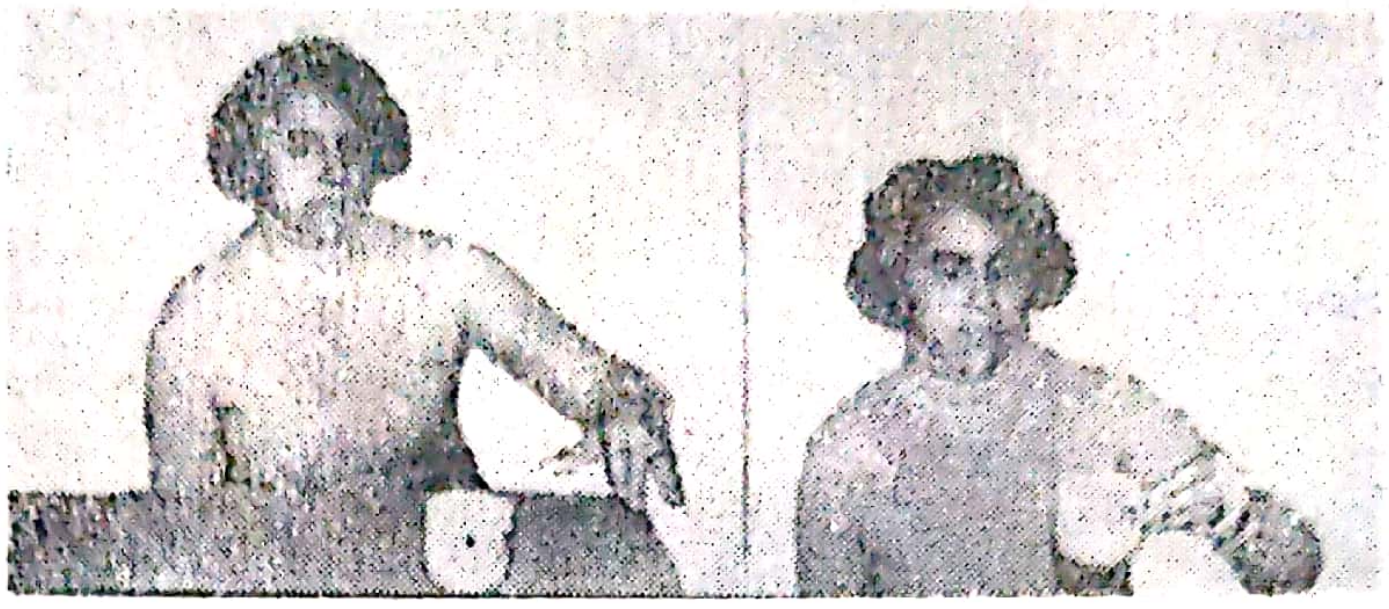

Fig. 31. — Proba apucării unui obiect cu desfacerea degetelor mîinii ; mai mult ca la normal nesiguranță, bolnavul fiind obligat să privească obiectul (cana). Bolnava C. A. — 35 ani.

La omul normal, atunci cînd mîna sau piciorul se vor apropia de țintă viteza acestuia scade treptat pe cînd la cerebelos aceasta rămîne aceeași pînă ce atinge sau chiar depășește ținta și atunci apar unele mișcări de revenire către obiectivul ce trebuia atins ca și cînd s-ar tinde a se corecta eroarea, ceea ce constituie de fapt hipermetria.

Hipermetria constă în o depășire a țintei și o întîrziere involuntară prin o exagerare a mișcării evidențiată prin *probele clinice indice-nas și călcîi-genunchi* (fig. 32 și 33).

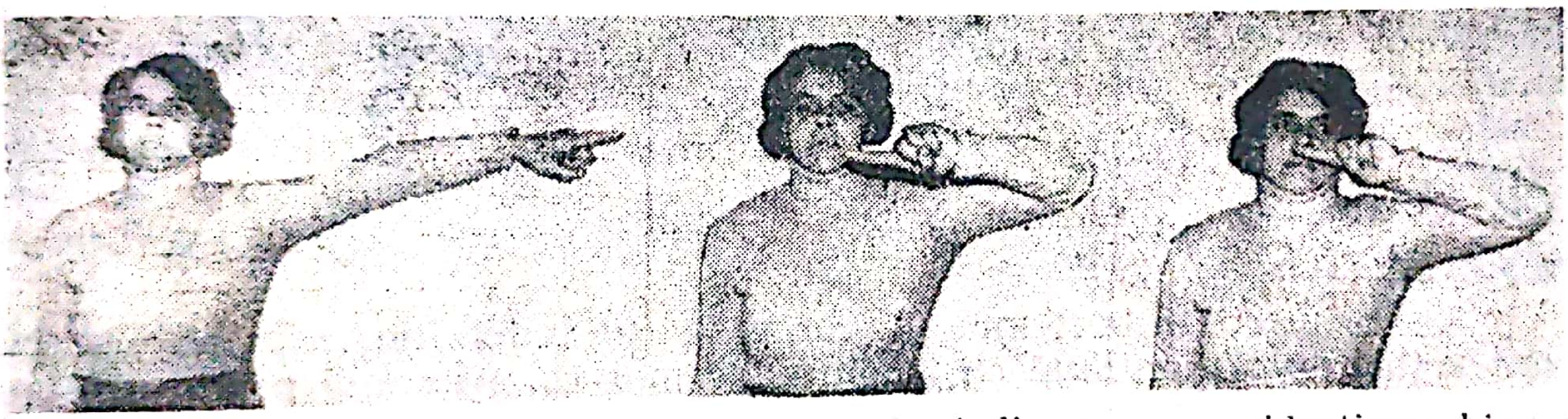

Fig. 32. — Tremorul intențional cerebelos. Proba indice-nas, cu evidențierea hipermetriei și devierea țintei (Bolnava C. A. 35 ani).

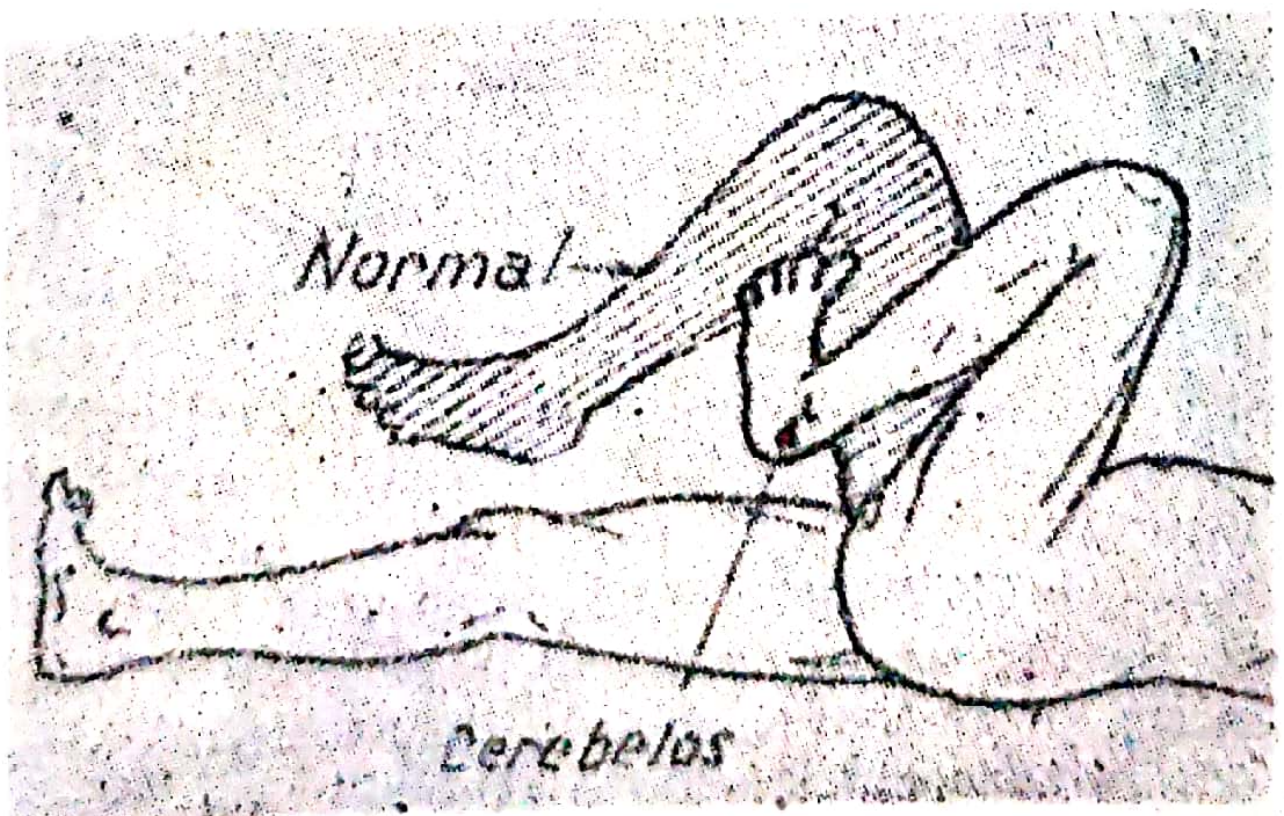

Fig. 33. — Evidențierea hipermetriei în proba călcîi-genunchi. La bolnavul cerebelos, de partea leziunii, călcîiul stîng depășește ținta, putînd atinge fesa.

În executarea mișcării la aceste probe se observă la bolnavi inițial o lentoare în execuție cu o amplitudine crescută a acestor mișcări, tremorul intențional accentuîndu-se pe măsura în care indexul se va apropia de vîrful nasului sau călcîiul de genunchi, ținta fiind depășită. La fel se întîmplă și în *proba indice-indice* (A. Kreindler — 1957) atunci cînd bolnavul avînd brațele îndepărtate și indicele ambelor mîini întinse la o comandă dată de noi va atinge exact ambele indice vîrf la vîrf. Această mișcare va fi executată incorect, tremurat, depășindu-se ținta. La cerebelos datorită tremorului intențional, și în *proba sticlei* a lui D. Grigorescu (1942) bolnavul nu va putea pune mai repede corect degetul de la oarecare distanță în gîtul unei sticle.

Tremurătura cerebeloasă pare a fi facilitată de modificările tonusului de postură (P. Passouant — 1958) în care cortexul cerebral joacă un rol important, fapt verificat experimental de Fulton, Lidell și Rioch — în 1932. Acest tremor dispare atît după extirparea totală a scoarței motorii la maimuță cît și la o extirpare parțială (Aring și Fulton — 1936).

2.1.1.2. Tremorul intențional

Este semnificativ de menționat că tremorul cerebelos se produce la început și se amplifică la finele mișcării la om. Acest *tremor intențional nu* crește la închiderea ochilor. Se poate produce totodată și un *tremor de fixație* — cu unele mici oscilații ale degetului bolnavului în jurul nasului înainte de a se fixa pe acesta. Manevra menționată evidențiază pe lîngă oscilațiile brațului în mișcarea voluntară și tremorul intențional și este datorită lipsei frenatorii a mușchilor antagoniști, cerebelul acționînd în coordonarea unităților motorii, pentru executarea mișcării voluntare (O. Sager — 1946).

În tremorul intențional mișcarea nu se îndeplinește prin o unică contracție tonică continuă ca la omul normal, ci prin mai multe tremurături clonice. Walsch (1927) socoate tremorul cerebelos ca o tulburare compensatorie între creierul mare și neocerebel, tremurul dispărînd după extirparea ariilor 4 și 6 (F.M.R. Walsch 1927, C. D. Aring și J.-F. Fulton — 1936). F. Bremer (1935) care apreciază că sindromul cerebelos la om se traduce numai prin : atonie, astenie și anomalia timpului de reacție voluntară, consideră hipermetria ca fiind dată de o hipotonie musculară și întîrzierea patologică a decontracției voluntare. Restul fenomenelor sînt etichetate drept corolare sau sînt consecința acestor trei dereglări neuro-musculare de bază, menționate. A. Kreindler și M. Steriade (1960) socotesc excesul de amplitudine sau de forță a unei mișcări voluntare atunci cînd tensiunea contractilă maximă a agoniștilor nu este prea mare, sau chiar scăzută (astenie) — că acestea nu pot fi consecința decît a asteniei prin un defect de amortizare a pîrghiilor osoase, a pasivității mușchilor antagoniști și lentoarea de decontracție a acestor mușchi. Alți autori (D. Noica — 1921) consideră hipermetria ca fiind dată de o alterare a tonusului postural. Hepermetria se va putea declanșa numai atunci cînd funcția de fixare a cerebelului este alterată sau pierdută, stadiu cînd se va ajunge la : asinergie, hipermetrie și adiadocokinezie.

În atari situații segmentele membrelor care nu iau parte la mișcare, nu pot fi menținute fixe spre a se imprima un suport stabil mișcării.

O probă în care se poate releva hipermetria mișcării prin o intervenție tardivă a antagoniștilor este: *Proba asimetriei tonice dinamice* a lui State Drăgănescu și Vl. Voiculescu (1957). În această probă atunci cînd bolnavul cerebelos este solicitat să ridice brațele și să le oprească brusc, cînd se ajunge în poziția orizontală, de partea de care există sindromul cerebelos, brațul se va ridica mai sus decît cel de partea sănătoasă (fig. 34).



Fig. 34. — Proba brațelor cu evidențierea hipotoniei cerebeloase la membrul superior stîng, care rămîne în urmă și mai jos de partea sindromului cerebelos (Bolnav P. I. 38 ani. Scleroză în plăci).

Scrisul — la fel va fi modificat datorită hipermetriei, asinergiei, tremorului intențional și adiadocokineziei (H. Claude, Levy-Valensy — 1922). Bolnavii scriu cu litere mari, inegale, cu trăsături nesigure, tremurate. Cerebelosul nu va putea reuni în scris două linii verticale prin linii orizontale, trecînd de linia verticală, acolo unde ar fi trebuit să se oprească. Scrisul cerebelosului este greu vizibil, aproape imposibil.

2.1.1.3. **Adiadocokinezia**

Adiadocokinezia se evidențiază prin „Proba marionetelor". Prin această probă bolnavul cerebelos nu va putea executa corect, succesiv și rapid mișcările alternative ale mîinilor de pronație și supinație. Aceste mișcări vor fi efectuate mai încet și incorect spre deosebire de normal datorită unei tulburări a inervației reciproce și a reflexelor proprioceptive (A. Kreindler și M. Steriade, 1960) deși nu se mai poate atribui adiadocokinezia numai unei alterări a mecanismului de inducție reciprocă a antagonismului. Proba poate fi considerată ca avînd valabilitate numai cînd bolnavul cerebelos nu va avea și alte tulburări neurologice ca: semne piramidale, extrapiramidale sau alterări ale sensibilității profunde (fig. 35).

După I. Babinscki (1903) adiadocokinezia s-ar datora perturbării „Acțiunii" reglatoare combinate excito-motorii, prin scăderea duratei timpului pierdut între excitații voluntare și apariția contracției.

Adiadocokinezia este dată de lentoarea contracțiilor și decontracțiilor pronatorilor și supinatorilor, cu o întîrziere de la o contracție la alta, cu o amplitudine neregulată și crescută a mișcărilor și alterarea reacțiilor posturale în care mîna și degetele ei pot avea uneori poziții neobișnuite.

După alţi autori (André Thomas — 1935) dismetria ar declanşa adiadocokinezia prin rapiditatea mişcărilor şi întîrziere în inversiunea acestora. Diadocokinezia — care apare odată cu evoluţia procesului de ontogeneză este dependentă şi de scoarţa cerebrală şi ganglionii bazali, fapt care se evidenţiază prin aceea că copilul nou-născut care are un cortex cerebral imatur va prezenta o adiadocokinezie. Aceasta explică de ce măduva spinării şi cerebelul nu pot menţine diadocokinezia numai prin mecanismele de inervaţie reciprocă. A. Kreindler şi M. Steriade explică mecanismul diadocokineziei prin transmiterea inervaţiei voluntare din cortexul cerebral la neuronii măduvei neaferentate normal de influxele cerebelifuge în afecţiuni ale cerebelului.



Fig. 35. — Sindrom cerebelos. Proba marionetelor. La mişcările sincronizate de pronaţia mîinilor, mîna stîngă de partea sindromului cerebelos rămîne în urmă şi mai jos, nesincronizîndu-se. Adiadocokinezie la stînga (Caz P. I. 38 ani, scleroză în plăci).

Dereglarea mecanismului de inhibiţie elaborată cu trecerea de la o stare de inhibiţie la una de excitaţie la variate nivele (cortex, globus, pallidus, cerebel) a muşchilor sau întreruperii aferentelor de informaţie, a proprioceptorilor musculari poate să ducă la adiadocokinezie.

2.1.1.4. Proba rezistenţei (Rebound phenomen)

Proba rezistenţei (Rebound phenomen) a lui Steward-Holmes (1908) se evidenţiază atunci cînd bolnavul flectează antebraţul pe braţ şi examinatorul se opune acestei flexii pe care pacientul se va strădui să o execute.

Atunci cînd eliberăm antebraţul bolnavului, mişcarea de flexie a antebraţului va continua, mîna sa atingînd pieptul (fig. 36).

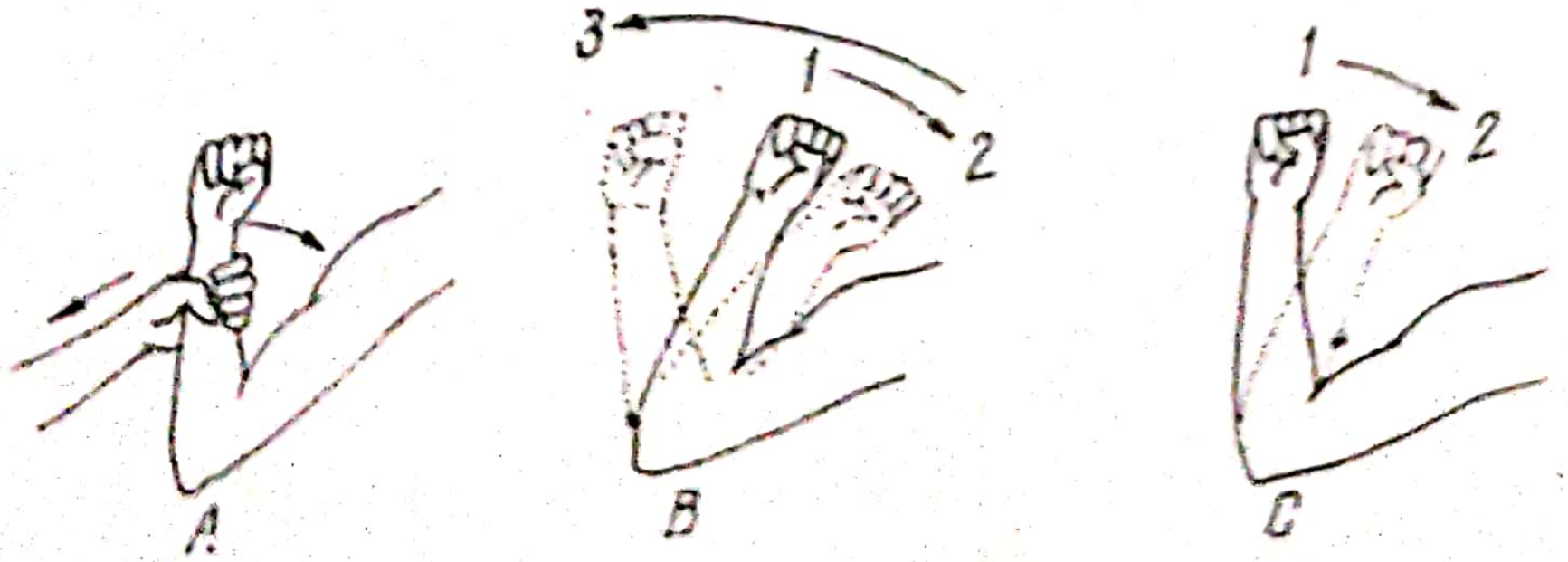

Fig. 36 — Proba rezistenţei lui Stewart şi Holmes.
A — flexia antebraţului de către bolnavi cu poziţia examinatorului; B — atunci cînd se va da drumul pumnului (desfacerea mîinii) mişcarea de flexie a antebraţului la normal se opreşte (rebound phenomen); C — la bolnavul cu o suferinţă cerebeloasă, mişcarea de flexie continuă, iar pumnul poate atinge umărul.

După alţi autori (André Thomas — 1935) dismetria ar declanşa adiadocokinezia prin rapiditatea mişcărilor şi întîrziere în inversiunea acestora. Diadocokinezia — care apare odată cu evoluţia procesului de ontogeneză este dependentă şi de scoarţa cerebrală şi ganglionii bazali, fapt care se evidenţiază prin aceea că copilul nou-născut care are un cortex cerebral imatur va prezenta o adiadocokinezie. Aceasta explică de ce măduva spinării şi cerebelul nu pot menţine diadocokinezia numai prin mecanismele de inervaţie reciprocă. A. Kreindler şi M. Steriade explică mecanismul diadocokineziei prin transmiterea inervaţiei voluntare din cortexul cerebral la neuronii măduvei neaferentate normal de influxele cerebelifuge în afecţiuni ale cerebelului.



Fig. 35. — Sindrom cerebelos. Proba marionetelor. La mişcările sincronizate de pronaţia mîinilor, mîna stîngă de partea sindromului cerebelos rămîne în urmă şi mai jos, nesincronizîndu-se. Adiadocokinezie la stînga (Caz P. I. 38 ani, scleroză în plăci).

Dereglarea mecanismului de inhibiţie elaborată cu trecerea de la o stare de inhibiţie la una de excitaţie la variate nivele (cortex, globus, pallidus, cerebel) a muşchilor sau întreruperii aferentelor de informaţie, a proprioceptorilor musculari poate să ducă la adiadocokinezie.

2.1.1.4. Proba rezistenţei (Rebound phenomen)

Proba rezistenţei (Rebound phenomen) a lui Steward-Holmes (1908) se evidenţiază atunci cînd bolnavul flectează antebraţul pe braţ şi examinatorul se opune acestei flexii pe care pacientul se va strădui să o execute.

Atunci cînd eliberăm antebraţul bolnavului, mişcarea de flexie a antebraţului va continua, mîna sa atingînd pieptul (fig. 36).

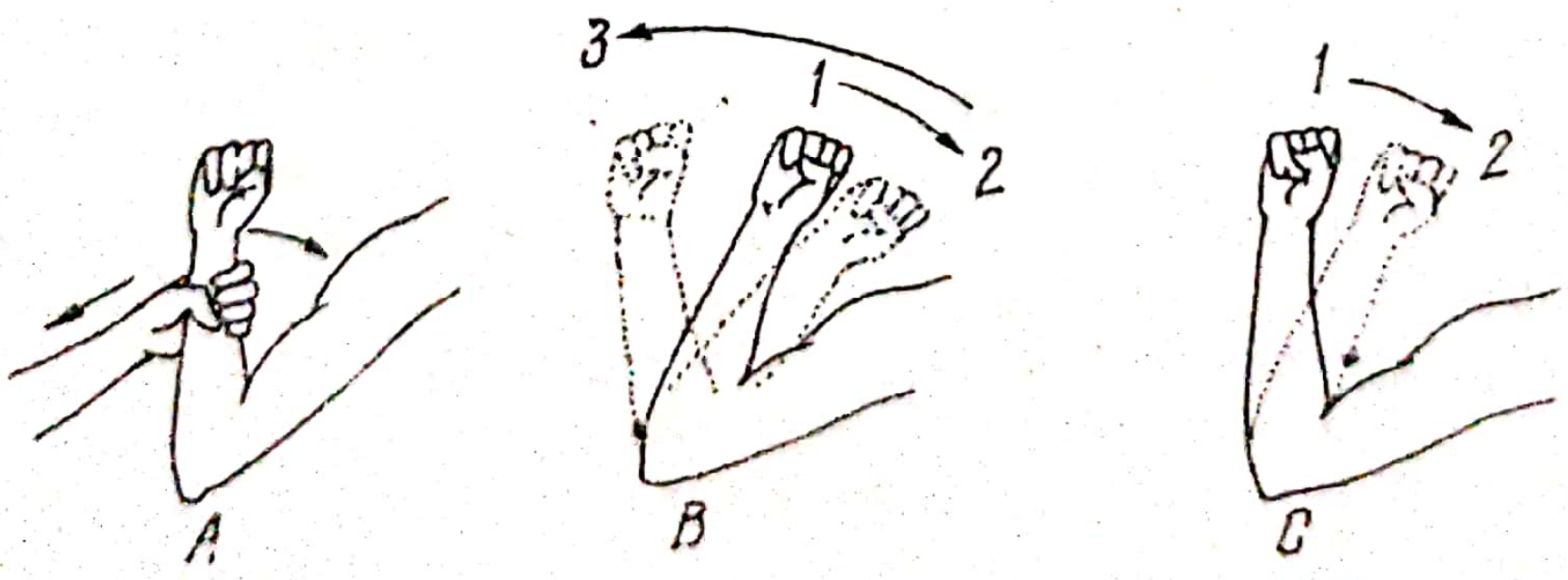

Fig. 36 — Proba rezistenţei lui Stewart şi Holmes.
A — flexia antebraţului de către bolnavi cu poziţia examinatorului; B — atunci cînd se va da drumul pumnului (desfacerea mîinii) mişcarea de flexie a antebraţului la normal se opreşte (rebound phenomen); C — la bolnavul cu o suferinţă cerebeloasă, mişcarea de flexie continuă, iar pumnul poate atinge umărul.

Acest fapt se explică prin întîrzierea sau dispariția contracției mușchilor antagoniști la bolnavul cu leziune cerebeloasă, în timp ce la omul sănătos mișcarea de flexie încetează urmînd o extensie a antebrațului, atunci cînd eliberăm brațul bolnavului. *Fenomenul de rebound sau proba rezistenței* — s-ar explica prin influența exercitată de celulele Purkinje din lobul anterior asupra nucleilor cerebeloși prin impulsurile care trec la centrii facilitatori și supresori ai trunchiului cerebral, care excită mușchii flexori ipsilaterali și extensori contralateral — după cum a enunțat R. S. Snider (1950).

2.1.1.5. Hipotonia

Hipotonia este consecința alterării funcției reglatoare (inhibiție și facilitare) a cerebelului asupra tonusului muscular. Frecvența și caracteristica leziunilor cerebeloase la om în special în afecțiunile acute cuprind toți mușchii membrelor (proximali și distali) atît extensorii cît și flexorii. Mușchii bolnavului sînt flași, segmentele corpului au o amplitudine crescută a mișcărilor pasive cu deplasarea maximă la diverse segmente corporale în anumite mișcări. Amplitudinea mișcărilor pasive apare exagerată la bolnavii cerebeloși, datorită lipsei de contracții a mușchilor antagoniști cu scăderea reflexului antagonist prin diminuarea tonusului denumită de André Thomas (1911) hipostenie sau pasivitate. Mărirea reflexului antagonist — întîlnită la omul normal, este denumită de acest autor hiperstenie.

Hipotonia cerebeloasă se evidențiază prin o serie de manevre ca: proba rezistenței sau rebound phenomen (de care s-a vorbit), reflexul rotulian pendular cu amplitudine mărită a acestuia cu mișcări pendulare a gambelor. Aceste fenomene sînt explicate prin o lipsă de contracție a mușchilor antagoniști, fiind interpretate tot ca fenomene de pasivitate (André Thomas — 1911).

Acest fenomen de pasivitate din cadrul semiologiei cerebeloase se demonstrează prin explorarea mișcărilor pasive: dacă la un bolnav cerebelos apucăm proximal membrul superior sau inferior și scuturăm extremitatea distală a acestuia (de exemplu brațul) se vede cum mușchii din partea suferindă nu vor opune nici o rezistență, fiind scăzută rezistența la mișcările pasive. Amplitudinea deplasării și limitatea mișcării la animal ca și la om este în funcție de rezistența opusă deplasării membrului respectiv de către mușchii antagoniști care prin contracția lor imprimă o mișcare în o direcție opusă. În bolile cerebelului reflexul antagonist care se află la baza pasivității sau hiposteniei, apare scăzut.

În unele afecțiuni cerebeloase apare așa-zisa *anisostenie* — în care rezistența scăzută a unor mușchi este însoțită de o rezistență mai mică a antagoniștilor.

O serie de probe exemplifică deficiența reflexului de alungire a antagoniștilor ca: Proba lui *Stewart și Holmes* și *Proba greutăților a lui André Thomas*. În cea de a doua probă (proba greutăților) la un bolnav în ortostatism cu brațele întinse, cu ochii închiși se pune pe fiecare braț cîte o greutate de 1 kg fixată într-un coș. Aruncîndu-se succesiv în fiecare coș cîte o greutate identică, de partea suferindă cu leziune cerebeloasă, antebrațul va coborî mai mult, revenind apoi în poziția inițială, spre deosebire de partea sănătoasă unde brațul va coborî imperceptibil. După alți autori acest fenomen s-ar datora întîrzierii refluxului de tensiune al flexorilor antebrațului încordat.

O probă asemănătoare este : *Proba solicitării funcției antigravitice* (A. Kreindler — 1957) în care punînd în pumnul închis al bolnavului o greutate de circa 1/2 — 1 kg îi solicităm să execute manevra indice-nas : tremorul intențional va diminua pînă la dispariție la cerebelos, în timp ce la bolnavii extrapiramidali nu va avea nici o influență. La fel și în *Proba stabilizării ritmice a lui Kabaț* (1955) în care deplasarea membrului de partea leziunii cerebeloase, care suportă o rezistență este mai întins decît în mod obișnuit.

Tot în cadrul tulburărilor de tonus se situează și *caracterul pendular al reflexului rotulian*. Reflexul pendular al bolnavului cerebelos se explică prin diminuarea tonusului postural, prin acțiunea pe care o are cerebelul asupra activităților spinale primitive. La cerebelos contracția tendoanelor posterioare poplitee este absentă la manevra de percuție a tendonului rotulian, prin inexistența reacției la extensie, ceea ce duce la accentuarea tendinței de oscilații pasive ale gambei. La normal se declanșează după reflexul rotulian o contracție a tendoanelor regiunii poplitee. Reflexul rotulian pendular — poate fi produs prin o leziune cerebeloasă și prin atingerea proiecțiilor cerebeloase la nivelul scoarței cerebrale. *Proba — reacției de deviație a brațelor* — care exprimă tot o modificare tonigenă prin leziune cerebeloasă face ca la omul bolnav aflat cu ochii închiși și brațele întinse paralel, acestea să devieze în mod evident în afară și în jos de partea leziunii cerebeloase, bolnavul avînd totodată, capul, umărul și trunchiul aplecat mai mult de partea bolnavă.

Proba deviației indexului a lui R. Barany (1906) este legată de factorii periferici, de mobilitatea articulației și a segmentului de membru respectiv, putînd ajunge la limita externă a amplitudinii mișcării în leziuni grave. Dacă bolnavului stînd cu ochii închiși — avînd un membru superior întins — i se va cere să miște brațul pe plan orizontal și să ducă degetul în poziție inițială acesta va devia în caz de leziuni cerebeloase unilaterale în sus sau în jos, iar brațul va devia în afară. După Barany deviația spontană a indexului se va face în sus, invers deviației din proba irigației urechii sau probei rotatorie. După acest autor în cerebel ar exista unii centri de direcție a mișcărilor a căror leziune ar produce simptomul descris (deviație spontană contrar deviației reacționale care nu se produce).

— *Fenomenul de „tonus indus“* descris de K. Goldstein (1927) — care constă în modificarea de distribuire a tonusului muscular prin o deplasare (activă sau pasivă) a unui segment corporal — la cerebelos apare mult crescut. Fenomenele de tonus — indus cu forme de manifestare variată sînt în funcție de afecțiunea neurologică în cauză (Gh. Marinescu și A. Kreindler — 1935). Astfel, în leziunile de cerebel, bolnavul avînd brațele întinse ele vor devia spontan în afară. Rotația pasivă a capului spre dreapta sau stînga va schița un reflex tonic cervical : rotația la dreapta va duce la ridicarea brațului drept coborînd cel stîng, iar rotația spre stînga va avea un rezultat invers. Această amplitudine de deviere a brațelor la bolnavul cerebelos declanșată prin rotația pasivă a capului este foarte accentuată cu un caracter fazic și static crescut. În cazul de tumori mari ale cerebelului care comprimă și alte formațiuni, bolnavii vor avea reacții provocate și chiar spontane ale corpului în jurul axului vertical. Au fost semnalate cazuri de astfel de rotații în jurul axului vertical ale corpului la cerebeloși situați în decubit dorsal sau în poziție șezîndă (Hoff și Schilder, 1977).

În bolile cerebelului a fost menționat și descris și așa-zisul *„tonus paradoxal“* — la care bolnavii vor prezenta alternanțe de hipotonie și hipertonie. Uneori există hipotonie musculară de decubit cu hipertonie de atitudine. Cazuri de boli ale cerebelului în care apare o hipertonie musculară — sînt menționate în unele atrofii olivo-pontocerebeloase (Guillain, Thevenard și Ionescu — 1928), în tumori ponto-cerebeloase (Henner — 1931) ca și în două cazuri ale lui A. Kreindler și M. Steriade (1960) dintre care în primul era vorba de un bolnav luetic de 50 de ani — cu o atrofie cerebeloasă și dispariția celulelor Purkinje, iar în al doilea caz — o femeie de 60 de ani — cu tulburări kinetice cerebeloase, hipotonie de repaos și rigiditate în poziție ortostatică. La examenul anatomic era vorba de o atrofie cerebeloasă tardivă.

Similitudinea acestor ultime două cazuri cu observațiile lui Rademaker făcute la cîinii decerebelați, le considerăm și noi justificate, întrucît aceste animale de experiență prezentau o discrepanță între tonusul din decubit dorsal și cel din stațiunea în picioare (a se vedea capitolul IV din Fiziologia experimentală a cerebelului a lui Oscar Sager și Cezar Ionel — 1981). Existența unei neconcordanțe între alterarea tonusului din sindromul cerebelos de la animalul de experiență și cel din clinica umană, sînt legate de specificul structurii creierului uman în care neocerebelul predomină. Clinica oferă mai puține cazuri de sindroame cerebeloase pure, majoritatea fiind procese tumorale, inflamatorii, hemoragice, cu factori de compresie și șoc ca și la animalul de experiență, după operație (A. Kreindler și A. Steriade — 1960).

Tulburări oculare. S-a admis încă de mult că cerebelul (vestibular) joacă un rol în mișcările oculare lente. Astfel, Nonne (1921) făcînd examenul bolnavilor cu ataxie cerebeloasă ereditară menționa că „în timp ce bolnavii urmăreau cu privirea un obiect în mișcare, ochii acestora nu puteau urmări ținta pe care o depășeau, ochii executînd mișcări tremurate. Punctul căutat cu privirea era atins numai o clipă, apoi ochii făceau un salt înapoi pentru a reveni în poziția inițială“.

Anomaliile oculomotorii de origine cerebeloasă sînt unanim recunoscute (D. G. Cogan — 1956, I. Aschoff, B. Conrad, H. Cornhuber 1970, M. Collard și colab. 1970, R. Dow, E. Mahni — 1964, I. Gay, I. Newman și colab. 1974, A. M. Larmade — 1973, G. Van Noorden, T. Preziosi 1966). Anomaliile oculare pot interesa atît statica oculară cît și cele trei tipuri ale motricității voluntare, vestibulare și de urmărire. Mișcarea voluntară este considerată ca o mișcare pur balistică, iar caracterul dereglării sale în patologia cerebeloasă îngăduie să se ilustreze modul de acțiune a cerebelului asupra ansamblului motricității balistice (P. Larmande și A. Autree — 1980). Este luată în considerație în cadrul atrofiei olivo-ponto-cerebeloase și existența unei *oftalmoplegii supranucleare* (pseudonucleare) după H. Arnuf, M. D. Koeppen și colab. (1978).

Nistagmusul și mișcările de deviere ale ochilor. Nistagmusul poate apare la bolnavul cerebelos, fiind considerat ca unul din semnele comune ale bolii (H. Arnuf și colab. 1978). El se produce atunci cînd pacientul va privi de partea lezată sau cea sănătoasă — ochii deviind în direcția indicată și apoi revenind lent la linia mediană și deviind ulterior prin mișcări sacadate către ținta spre care pacientul intenționează să privească.

Acest nistagmus este produs de leziunile căilor vestibulo-cerebeloase (Johan Gottschick — 1955). După Gordon Holmes (1922) — nistagmusul de origine cerebeloasă este considerat ca o incoordonare a mușchilor externi ai ochilor în urma suprimării excitațiilor proprioceptive asemănîndu-l cu incoordonarea musculaturii scheletice. J. F. Fulton (1943) producînd leziuni experimentale de neocerebel la maimuță au observat apariția nistagmusului, considerînd la fel și la animale că ar fi vorba de tulburări de integrare a mușchilor oculari externi.

Dismetria oculară, descrisă de numeroși autori (D. G. Cogan — 1956, R. W. Baloch și colab. 1975, D. S. Zee și colab. 1976, J. B. Selhorst și colab. — 1976) la bolnavii cu diferite afecțiuni cerebeloase poate fi hipo- sau hipermetrică impunînd rectificări pozitive și negative (Th. Alajouanine și colab. 1958). Înregistrările grafice ilustrează expresiv această pauză care separă sacadele succesive.

Aceste mișcări sacadate ale globilor oculari menționate încă din 1933 de O. Maas și Scherer, de F. Gerstenbrad și K. Weingarten în 1962, Landis D. M. și colab. în 1974 au fost descrise amănunțit și de H. Arnuf, M. D. Koeppen și colab. în 1978 la o familie de bolnavi la care s-a stabilit diagnosticul de atrofie olivo-ponto-cerebeloasă cu caracter ereditar dominant autosomal.

La unul din membrii familiei în vîrstă de 49 ani — evoluția bolii a fost lent progresivă de mai mulți ani cu ataxia membrelor și mișcări sacadate ale globilor oculari. Mișcările lente de urmărire ale globilor oculari erau normale bolnavul însă nu putea privi mai rapid lateral la comandă. Faza rapidă a reflexului opto-kinetic era absentă. În schimb alți doi membri ai acestei familii la care diagnosticul s-a stabilit cu certitudine la examenul anatomo-patologic — nu au prezentat deficiențe ale motilității oculare în timpul vieții.

Mișcările sacadate ale globilor oculari apăreau evidente ca și cînd se producea o deviație controversată interpretată de acești autori ca un autoreflex oculocefalic. Spre deosebire de sacadele globilor oculari la normali deviația conjugată a acestora este urmată de o clipire a pleoapei. La redeschiderea pleoapei ochiul apare în deviație conjugată în direcția rotației capului, iar la fixarea unui nou obiect mișcarea se execută complet. *Aceste mișcări anormale sînt asemănătoare* după H. Arnuf și colab. *(1978) cu apraxia motorie conjugată oculară*, apărută la o privire fixă conjugată, cu absența clipirii pleoapei și deviație conjugată contraversivă.

Aceste cazuri de atrofie olivo-cerebeloase descrise de H. Arnuf, M. D. Cooper și colab. se deosebesc de apraxia conjugată oculară motorie întrucît la acești bolnavi tulburările apar mai tîrziu la adult, iar mișcările oculare se produc rar sau lipsesc. Lipsa de producere a mișcărilor și apariția mai rară a clipirii pleoapei pledează pentru o caracteristică a bolii considerată de autori în mod justifcat ca o *oftalmoplegie supranucleară*, întrucît răspunsul slab la o stimulare vestibulară calorică sau kinetică ne va indica că leziunea producătoare a mișcărilor sacadice este situată supra-nuclear sau după terminologia lui Wernicke pseudo-nuclear.

D. G. Cogan (1956) descrie această așa-zisă *„pseudo-oftalmoplegie“* — sub denumirea eponimică de *„sindromul Ruth — Bielschowski“* pe care G. Holmes (1931, 1938) l-a întîlnit și considerat ca „un spasm de fixație“ sau o „fixație spasmodică“ a ochilor la bolnavi cu leziuni cerebrale sau encefalomalacice hemisferice. Acest fenomen curios, încă cu multe decenii în urmă (Gowers — 1879) era socotit că s-ar fi datorat menținerii fixației globilor oculari.

În atrofia olivo-ponto-cerebeloasă, în afara absenței nistagmusului, anomaliile oculare întîlnite par a fi un prim indiciu de o pseudo-oftalmoplegie, după H. Arnuf și colab. (1978).

În cazurile O. Maas, și H. J. Scherer (1933) cu existența mișcărilor oculare încetinite, diagnosticul a confirmat atrofia olivo-ponto-cerebeloasă, autorii (fără un examen anatomo-patologic) incriminînd drept cauză lezarea fibrelor cortico-bulbare cu evoluție spre pseudo-oftalmoplegie.

Autori ca E. S. Sears, E. K. Hammersberg și colab. (1975) descriu oftalmoplegia supranucleară la membrii unei familii cu atrofie olivo-ponto-cerebeloasă (o.p.c.). Au fost semnalate mișcări oculare lente, asemănătoare cu ale bolnavilor cu atrofie olivo-ponto-cerebeloasă și la familii cu degenerare spino-cerebeloasă (Wadia N. H., Swaami, R. G. 1971) — la care radiografic s-au decelat atrofii ale cerebelului cu o confirmare anatomo-patologică la un singur caz de atrofie olivo-ponto-cerebeloasă. Sears E. S. și colaboratorii conchid și ei că substratul anatomo-patologic al pseudo-oftalmoplegiei supranucleare din atrofia o.p.c. nu este încă bine precizat, nefiind elucidat cu exactitate însăși mecanismul de control al mișcărilor conjugate ale ochilor. Aschoff J. C. (1972) studiind căile de conducere supranucleare ale globilor oculari ajunge la concluzia că în controlul mișcărilor sacadate și de urmărire ale ochilor cortexul cerebelului ar avea un rol important. Ne raliem și noi ideii după care procesul de degenerare cerebeloasă din atrofia olivo-ponto-cerebeloasă asociat cu existența pseudo-oftalmoplegiei este întîlnită uneori în această afecțiune mai rară, în care leziunile cortico-subcorticale apar mai probabile în patogenia acestor defecte oculare motorii decît leziunile cerebeloase.

Dismetria oculară care apare ca o anomalie frecventă poate fi considerată ca fiind dată de o leziune cerebeloasă, atunci cînd ia aspectul unei hipermetrii (R. Balloch și colab., (1975), C. Ellenberger, J. Keltner, M. Stroud — 1972) de mari unde pătrate (I. Selhorst și colab., 1976) sau de oscilații macrosacadice (B-Sinah și Colab. 1973).

P. Larmande și A. Autret (1980) pe un studiu oculografic la bolnavii cu leziuni localizate pe cerebel au putut preciza influența acesteia asupra mișcărilor oculare voluntare. În toate cazurile viteza mușchilor este normală. *Studiul acestor autori a confirmat rolul „preprogramator“ jucat de cerebel permițînd să se întrevadă influența cerebelului asupra mișcărilor oculare rapide*, fără ajutorul căilor lungi cerebelo-talamo-corticale.

P. Larmande și colab. (1980) studiind 12 bolnavi cu leziuni de paleo și neocerebel au confirmat că formațiunile anatomice mai recente participă de asemenea la mișcarea de urmărire vizuală. Autorii fac distincție între îmbolnăvirile de statică oculară care amplifică mișcarea lentă și anomaliile pure legate de mișcarea propriu-zisă. Cel ma adesea ataxia mișcării de urmărire nu exprimă o tulburare de statică ci o alterare a mișcării însăși.

Pentru anomaliile statice oculare clasice legate de patologia cerebelului — P. Larmande și colab. (1980) menționează *micile unde pătrate.* Acestea par mai frecvente, iar nastagmusul pendular este întîlnit mult mai rar. Micile unde pătrate care constituie simptomul cel mai des întîlnit în afecțiunile cerebeloase, au fost descrise de J. Ohm în 1943 sub denumirea de „Zikzackbewegung“ și ulterior de Vedel Jansen ca „pathological ocular fixation instability“ — și de R. Jung și H. Kornhuber (1964) sub numele de „Gegenrücke“. J. Alpert și colab. (1976) denumesc aceste anomalii oculare „nistagmus sacadic“. Undele pătrate se întîlnesc mai ales în leziunile difuze ale cerebelului (scleroza în plăci, boli degenerative) ca și în leziuni cerebeloase focale unilaterale. În aceste ultime cazuri sacada inițială a ochiului se îndreaptă spre partea sănătoasă.

Fiziopatologic — micile unde pătrate, după S. E. Feldon și J. W. Longston (1977) ar depinde de micronistagmusul de fixație. Ataxia de urmărire („Coghweeling pursuit“) a cerebeloșilor după J. Gay și colab. (1974) s-ar datora suprapunerii pe fondul unei urmăriri normale a unei tulburări de statică oculară. După R. Burde (1975) această anomalie s-ar explica prin dispariția mișcării lente care este înlocuită prin sacade succesive, fapt verificat prin înregistrări oculografice (G. Aronsini și colab. 1979). Contrastul între păstrarea reflexelor oculocefalice în stare normală la bolnavii la care mișcarea de urmărire vizuală este complet dezorganizată, atestă posibilitatea cerebelului de a putea interveni asupra mișcărilor lente atît prin lobul floculo-nodular, acționînd atît asupra mișcărilor lente, a mișcărilor vestibulare, cît și asupra mișcărilor de urmărire (S. G. Lisberger, A. Fuchs — 1974, F. Miles, J. Fuller — 1975, Bruno Estamol și colab. — 1979), Ron și Robicoon (1973), Cohen și colaboratorii (1970) au demonstrat că cerebelul mijlociu prin lobulii V, VI și VII a lui Larsell intervin în mod egal în controlul mișcărilor lente cu punct de plecare vizual întrucît distrugerea va genera dismetrie (E. Botterel, J. Fulton — 1938, L. Ritchie 1976, S. Blair — 1973).

Mai recent W. Waespe, B. Cohen și T. Raphan (1983) studiind pe primate rolul lobului flocculus și paraflocculus în producerea nistagmusului optokinetic și a interacțiunii vizual-vestibulare prin extirparea acestor formațiuni au constatat :

— O atenuare vizibilă a secusei rapide inițiale în faza lentă orizontală și verticală a nistagmusului optokinetic după flocculotomie. Activitatea neuronilor în nucleii vestibulari la maimuțe a fost semnalată extracelular după flocculotomie unilaterală și bilaterală și după o paraflocculotomie parțială.

Flocculotomia bilaterală face ca nistagmusul optokinetic vertical să dispară. Flocculotomia unilaterală va afecta componenta rapidă de ambele părți (fig. 37).

W. Waespe și B. Cohen (1983) deosebesc un tip de celule orizontale după flocculotomie care răspund la stimuli vizuali și vestibulari. Asemănarea în modulare a neuronilor vestibulari de tip I orizontal apare normală, iar la maimuțele flocculotomizate celulele Purkinje par să nu suprime VOR (vestibulooptic reflex), cîtă vreme stimulii vizuali și vestibulari pot inhiba sau dezaferenta secundar neuroni terțiari.

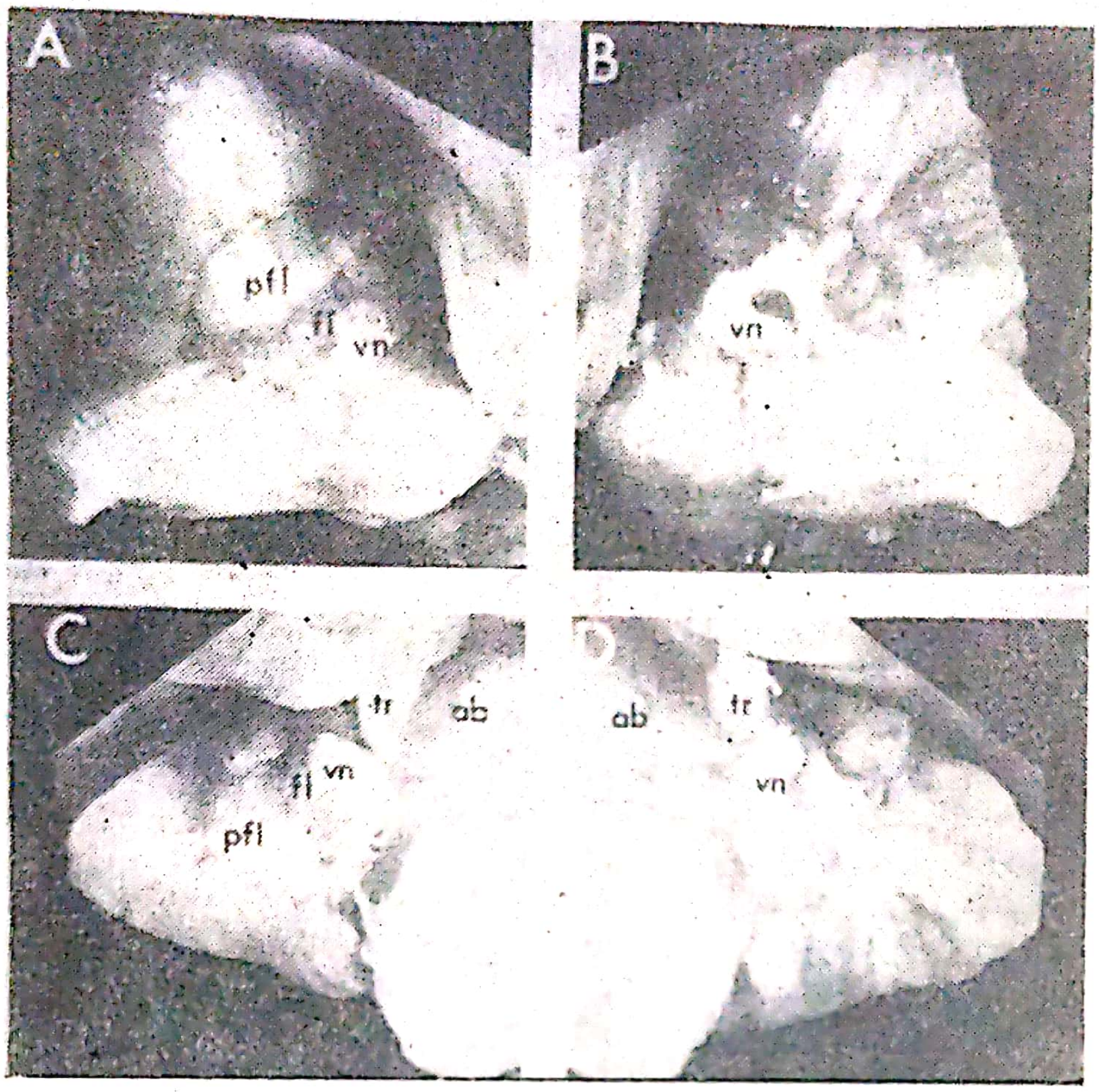

Fig. 37. — Ablația unilaterală a flocculusului și paraflocculusului (în M5) partea normală (dreaptă) este notată cu A și C și partea lezată cu B și D. Flocculus sting a fost extirpat complet ca și paraflocculus și parte din paraflocculus dorsal.

A și B — vederea laterală ; C și D — vedere ventrală; al — nerv abducens ; fl — focculus ; pfl — paraflocculus ; tr — trigemen ; Vn — nervul acustico-vestibular (W. Waespe și B. Cohen. Exp. Brain. Res. 1983).

Autorii conchid că deși flocculusul este direct conexionat cu sistemul vestibular, la maimuță funcțiile sale sînt cu totul specifice, părînd a fi răspunzătoare de producerea de schimbări rapide în viteza ochilor în timpul fazei lente a nistagmusului optokinetic de urmărire. Se presupune că aceste formații ar ajuta la menținerea unui timp constant a vitezei finale de integrare pozițională (D. S. Zee și colab. 1981).

Căile vizuale oculomotorii de care depinde reflexul de urmărire oculară sau de schimbări rapide ale OKN (reflex opto-kinetic) nu trec prin nucleii vestibulari. Se susține că interacțiunea flocculusului produsă la OVR (optovestibular reflex) pare a fi în afara nucleilor vestibulari.

Frecvenţa neuronilor nucleilor vestibulari ar reprezenta după Waespe W. şi Cohen B. o însumare a activităţii căilor directe vestibulo-oculomotorii şi a celor indirecte care includ mecanismul de depozitare a vitezei.

Autorii conchid că neuronii vestibulari care proiectează fibre muşchioase către flocculus sînt inactivizaţi sau dispar în urma ablaţiei chirurgicale a axonilor acestora, ceea ce duce la o diminuare a nistagmusului vestibular (OKAN) şi a nistagmusului vertical, remarcat la animalele de experienţă (W. Waespe şi B. Cohen — 1983).

B. Cohen şi colab. (1970), S. Ron şi D. Robinson (1973) stimulînd regiunile cerebelului mijlociu, lobulii V, VI şi VII au indus la animal sacade oculare predominant homolaterale. Înregistrarea celulelor Purkinje ale cerebelului (J. Wolfe — 1971, R. Ilibos, I. Wolfe 1977) a confirmat antrenarea fazică a acestei structuri în mai puţin de 30 secunde înainte de înregistrarea sacadei oculare. Aceste arii cerebeloase după A. Berthoz (1974), R. Carpanter (1977), R. Tomlinson (1977) sînt considerate ca punctul de convergenţă a informaţiilor vizuale auditive şi proprioceptive oculare care pot facilita o prehensiune a poziţiei ochilor şi a spaţiului înconjurător. Acest fapt va permite o precisă programare a mişcărilor voluntare. După H. Kornhuber (1973) cerebelul ar juca rolul unui orologiu situat pe derivaţiile căilor motorii care ar putea prevedea, chiar înainte de începerea mişcării, amplitudinea necesară acesteia pentru ca ochiul să poată atinge ţinta. Prin proprietăţile sale sinaptice, cerebelul poate converti această amplitudine în durată (I. Eccles. M. Ito şi Szentagothay — 1967).

Dezorganizarea mişcărilor de urmărire pînă la dispariţia acesteia ca şi alterarea metrică a sacadelor constatată la bolnavii cerebeloşi a fost semnalată la bolnavii cu atrofii şi tumori cerebeloase de mulţi autori — aceste modificări fiind însoţite şi de o dismetrie în amplitudinea mişcării în sectorul perimetric al ochiului, mişcările apărînd în sectorul cel mai excentric (G. Avanzini, F. Gioti şi colab. — 1979).

În *ataxia ereditară Wadia-Swaami* care este o formă de degenerare spino-cerebeloasă cu existenţă de mişcări lente ale ochilor, alterările oculomotorii sînt foarte semnificative. Electro-oculograma (EOG) în această afecţiune este sugestivă pentru un diagnostic presimptomatic la bolnavii din familiile afectate. La aceşti bolnavi la care mişcările oculare cu maximum de velocitate pot fi observate că merg înapoi spre ţintă fac imposibilă o deosebire morfologică între mişcările sacadate şi mişcările de urmărire.

Această boală a fost descrisă de N. H. Wadia şi R. K. Swaami în 1971 la nouă familii cu degenerare spino-cerebeloasă cu mişcări oculare lente.

Rezultatele ablaţiilor experimentale şi a stimulărilor (S. Ron, D. A. Robinson — 1973) făcute pe maimuţă conchid că s-ar putea atribui o anumită importanţă regiunii emisferei neocerebeloase în controlul mişcărilor de urmărire oculară. Observaţii mai recente pe celulele flocculare în timpul mişcărilor de urmărire indică o posibilă participare a acestor structuri în producerea acestor mişcări (F. A. Miles, J. H. Fuller — 1975). *Ca alte semne clinice cerebeloase menţionăm :*

— *Descompunerea mişcărilor complexe în mişcări elementare* (André Thomas — 1912). Astfel atunci cînd bolnavul cerebelos vrea să pună genunchiul pe scaun, va ridica întîi genunchiul mult deasupra şi ulterior, în al doilea timp îl va așeza pe scaun. Dacă i se va cere să se culce pe pat, să-și extindă vertical brațul și apoi să atingă nasul cu arătătorul, ultima mișcare nu va fi executată corect, prin coborîrea brațului; brațul în extensie va fi coborît întîi într-o parte.

— *Tulburările de vorbire.* Cerebelosul vorbește mai dificil, sacadat, monotom și exploziv. Alterarea vorbirii din leziunile de cerebel este dată de asinergia mușchilor fonației și articulației și se întîlnește mai ales în leziuni ale vermisului.

— *Tulburările de scris* (au fost menționate tot în acest capitol la hipermetrie).

2.1.2. Simptome prin leziuni ale lobului flocculo-nodular

Leziunile experimentale ale regiunii flocculo-nodulare la animal au produs: înclinare, dezechilibru și titubare — simptome cu totul asemănătoare leziunilor vermisului la om în special cum se întîlnește în medulo-blastoamele copiilor. (John N. Walton — 1977). Așa numita „*ataxie a trunchiului*" se manifestă cu o greutate în alergare (pe călcîie sau pe vîrf), dificultate la oprire și în întoarcere, simptome care pot să nu însoțească o leziune tipică de emisfer cerebelos. Aceste manifestări nu vor putea fi evidențiate atunci cînd bolnavul cerebelos va fi examinat la pat. Uneori, atari tulburări ar putea fi interpretate ca nefiind de natură pur organică, ci ca o manifestare cu caracter pitiatiform. Pentru aceasta se cere o deosebită atenție la examenul neurologic, al bolnavilor. Se poate vorbi și de un *vertije cerebelos*, ceea ce nu apare surprinzător, dat fiind funcțiile legate de postură și echilibru ale cerebelului. Acest fapt apare mai evident în unele tumori ale cerebelului, de partea opusă în caz de malformații extracerebeloase.

În general simptomatologia din cadrul leziunilor de cerebel, este în funcție de rapiditatea de evoluție a bolii astfel că majoritatea semiologiei cerebeloase se bazează pe studii din cadrul leziunilor acute. În cazurile în care leziunea are o evoluție lent progresivă cum se remarcă în tumori, semele de suferință cerebeloasă apar mai puțin evidente și pot fi marcate de efectul unei leziuni acute.

Din cele observate la simptomatologia clinică a sindromului cerebelos la om se poate vorbi de existența a două circuite funcționale care se încrucișează parțial în scoarța cerebelului unde există și o împărțire somatotopică deosebită (vezi anatomia cerebelului, Capitolul 1). Este vorba de: *un prim circuit funcțional* — reprezentat de conexiunile directe dintre organele de excitație periferică și mușchiul striat, excitațiile centripete ajungînd pe căi încrucișate la cortexul cerebelos homolateral. *Cel de al doilea circuit funcțional* este format din sistemul cerebro-cerebelo-cerebral — așa cum se întîlnește în atrofia olivo-ponto-cerebeloasă, ca și o *cale cerebelo-talamo-corticală* — O. Sager, Cezar Ionel — 1978, al XX-lea Congres Național de Neurologie, București). Nu există puncte divergente în ceea ce privește legăturile localizării pentru paleocerebel sau pentru ambele sisteme menționate (Johann Gottschich — 1955). Se poate vorbi de existența unui control specific — cerebelos — și difuz-reticulat asupra reactivității sistemului talamo-cortical motor (V. Apostol — 1973).

2.2. Sindromul cerebelos după localizarea anatomo-topografică

După topografia lezională în cerebel se pot distinge o serie de sindroame bine conturate ; astfel că fiecare regiune a cerebelului va avea simptomatologia sa, cu o individualitate aparte. Vom deosebi trei sindroame.

2.2.1. Sindromnl arhicerebelos

Sindromul arhicerebelos apare *în leziuni ale* lobului flocculo-nodular și este caracterizat prin tulburări de echilibru, mersul efectuîndu-se cu baza de susținere lărgită și cu oscilații în sens antero-posterior. Bolnavul de cele mai multe ori nu prezintă tremor intențional. Atunci cînd bolnavul va fi în decubit dorsal, probele izolate de rutină ale membrelor (indice-nas, călcîi-genunchi sau proba marionetelor) nu vor evidenția modificări patologice. Simptomele din sindromul arhicerebelos sînt relevate mai ales prin experiențele cu extirparea la animal a lobului flocculo-nodular unde simptomatologia este de scurtă durată. (V. Voiculescu — 1980). Sindromul de arhicerebel este caracteristic la om în unele tumori (meduloblastom).

2.2.2. Sindromul paleocerebelos

Sindromul paleocerebelos la om se evidențiază în cadrul suferințelor de lob anterior al cerebelului, creînd un *sindrom de vermis anterior* — similar în mare măsură cu sindromul de arhicerebel și dominat clinic de o ataxie a membrelor inferioare, fără atingerea membrelor superioare. Nici aci nu va exista un tremor intențional. Se observă numai o tremurătură statică a capului sau a corpului în întregime. Cît privește vorbirea sacadată, greoaie, tărăgănată, cu caracter cerebelos, aceasta poate fi considerată ca fiind dependentă de leziunea paleocerebeloasă.

2.2.3. Sindromul neocerebelos prin leziuni ale emisferelor cerebeloase

Sindromul neocerebelos — prin leziuni ale emisferelor cerebeloase —, este dominat de tulburări kinetice, în special ale membrelor superioare, mai ales cu caracter distal. Bolnavii aceștia vor prezenta : dismetrie, asinergie, tremor intențional, adiadocokinezie și o marcată hipotonie care este patognomonică pentru sindromul de neocerebel. Leziunile cerebeloase unilaterale vor produce un sindrom cerebelos homolateral.

Reamintim că vom putea întîlni un sindrom cerebelos și în unele leziuni ale căilor cerebeloase din trunchiul cerebral fie că va fi vorba de leziuni ale pedunculului cerebelos inferior, fie a pedunculului cerebelos mijlociu sau superior :

— *In suferința de peduncul cerebelos inferior* (corp restiform) va exista o : hipermetrie, asinergie și hipotonie la membrele de aceeași parte cu leziunea, de obicei fără tremor intențional ;

— *În leziunea pedunculului cerebelos mijlociu* (brachium pontis) cu interceptarea punții, bolnavul va avea : asinergie, hipermetrie, dismetrie, lateropulsiune și adiadocokinezie ;

— *În lezarea pedunculului cerebelos superior (brachium conjunctivum)* din unele sindroame pontine superioare, ca și în sindroamele pedunculului cerebelos superior situat deasupra încrucișării Wernekink — sindromul cerebelos clinic va fi încrucișat. El se va manifesta prin : asinergie, dismetrie, hipotonie ca și o tremurătură intențională, numai atunci cînd sînt interceptate căile dento-rubrice. Acest tremor intențional poate apărea și în lezarea nucleului roșu sau a căii rubro-talamice din cadrul sindromului subtalamic sau de arteră talamo-perforată.

Concluzii. Sindromul ataxic cerebelos cuprinde din punct de vedere clinic patru forme cu o simptomatologie bine definită în funcție de formația anatomică cerebeloasă lezată de suferința căilor aferente și eferente, ca și de centrii de conexiune extracerebeloși ca talamusul, piciorul pontin și oliva, leziunea uneia din aceste formațiuni putînd produce un sindrom cerebelo-ataxic.

Astfel vom deosebi : 1. *Sindromul de vermis inferior.* Vermisul inferior ca parte anatomică aparținînd de neocerebel și conexionat cu nucleii vestibulari va fi caracterizat clinic prin : tulburări de echilibru, statică și mers, nistagmus și uneori de amețeală și greață. Simptomatologia acestui sindrom va fi mai dificil de deosebit de ataxia vestibulară, dată fiind existența similitudinilor.

2. *Sindromul prin afectarea lobilor anteriori cerebeloși.* Lezarea vermisului superior și a lobului patrulater superior, formațiuni ale paleocerebelului (Kleinhirnovorderlappen), a lobilor anterior cerebeloși, vor imprima bolnavului o ataxie tronculară cu oscilații în poziția șezîndă, o hipertonie cu rigor, ca și tulburări ale reflexelor statice. Aceste manifestări clinice vor fi consecința afectării fibrelor aferente ale lobilor anteriori cerebeloși mai ales ale fasciculelor cerebeloase laterale ca și a căilor eferente care duc la substanța reticulată. 3. *Sindromul de emisfere cerebeloase.* Porțiunile anatomice în cauză ale emisferelor cerebeloase cuprinzînd și tonsilele, pot fi considerate ca un adevărat, filtru (H. Kulawik, 1971) a motricității voluntare. Leziunea acestor formațiuni anatomice va produce clinic o evidentă ataxie cerebeloasă a extremităților și hipotonie. 4. *Sindromul de nuclei cerebeloși.* Afecțiunea nucleilor cerebelului ca și lezarea scoarței sale vor duce la mișcări involuntare de aspect ataxic ; nucleul dințat avînd un rol major, el fiind integrat prin brațul conjunctiv și nucleul roșu la sistemul extrapiramidal. O afecțiune a acestor formațiuni va produce fie o hiperkinezie extrapiramidală („fîlfîit de aripi“ — Flügelschlage“, nistagmus velopalatin, clătinarea capului, mioclonii) sau un sindrom hipertono-hipokinetic în funcție de ritmul de extindere a leziunii.

Se poate conchide că :

Sindroamele cerebeloase ale trunchiului cerebral prin lezarea căilor cerebeloase se deosebesc de celelalte sindroame cerebeloase cu altă topografie, întrucît în primele vor exista și leziuni de vecinătate ca : un sindrom piramidal, tulburări de sensibilitate și leziuni de nervi cranieni.

2.3. Clasificarea bolilor cerebelului

Polimorfismul simptomatic, multitudinea afecțiunilor cît și diversitatea focarelor lezionale și a conexiunilor cerebelului, face dificilă o clasificare a bolilor sale. Există însă multe criterii de sistematizare a afecțiunilor cerebelului dintre care amintim :

a) Clasificarea bolilor cerebelului care, are la bază criteriul etiologic, făcută de R. Brown (1968) în care se include :

— boli congenitale ale cerebelului ;
— ataxii spinale primare ;
— ataxii cerebeloase primare ;
— leziuni secundare ale cerebelului.

Această clasificare apare incompletă întrucît nu include o serie de alte cauze ale afecțiunilor cerebeloase de natură vasculară, tumorală și traumatică. Clasificarea bolilor cerebelului a lui Al. Sofletea (1967) deosebește :

— boli inflamatorii (boli degenerative) ;
— boli tumorale ;
— boli vasculare cerebeloase ; această clasificare ne apare mai judicioasă și mai cuprinzătoare.

Diviziunea lui R. Hassler (1953) a bolilor cerebelului avînd la bază un criteriu anatomo-patogenico-topografic apărea a fi cît se poate de judicioasă și îndeajuns de completă pentru acea perioadă. După R. Hassler bolile cerebelului sînt divizate în :

— *atrofii cerebeloase primare :* eredo-ataxia cerebeloasă Nonne-Marie, atrofii sistematice a scoarței cerebelului ca : atrofia cerebeloasă tardivă cu predominanță corticală, atrofia olivo-ponto-cerebeloasă, apoi : atrofii genuine ale brațului conjunctiv și disinergia cerebeloasă mioclonică Hunt, atrofia optico-cocleo-dințată, tremorul intențional ideopatic, atrofii cerebeloase secundare încrucișate ;

— *boli cerebeloase congenitale care includ :* boli cerebeloase congenitale și aplazii cerebeloase, forma cerebeloasă a paraliziei infantile ;

— *boli cerebeloase nesistematizate* care cuprind : rănirile cerebelului, procesele vasculare ale cerebelului cu : atrofii cerebeloase vasculare difuze, ramolismentul cerebelos, hemoragia cerebeloasă ; procesele inflamatorii ale creierului : ataxia acută, scleroza multiplă, abcesul cerebelos, tumori granulare cerebeloase ca gomele și tuberculoamele ;

— *tumorile cerebelului :* tumori ale liniei mediene ; tumori laterale sau emisferice ; tumori de fosă cerebrală posterioară (medulo-blastom, astrocitom, neurinom de acustic, ependineom etc.) ; sarcoamele cerebeloase ; tumori granulare ale cerebelului (gome și tuberculoame).

— *traumatismele cerebelului.*

*

Atrofiile cerebeloase care fac parte din bolile neurologice degenerativ-ereditare formează grupa cea mai mare, mai complexă și mai polimorfă din cadrul bolilor cerebelului și după clasificația noastră.

Pornind de la considerațiile lui Jendrasik (1902) care eticheta drept tipuri variate de boală degenerativă unică ataxia spinală familială Friedreich, ataxia spino-cerebeloasă Pierre-Marie, paraplegia spastică Strumpell-Lorrain și boala Charcot-Marie Thooth, ca și pe baza leziunilor medulare degenerative observate de G. Holmes (1907), P. Mollaret (1927) este primul care folosește denumirea de *„boală eredo-degenerativă spino-cerebeloasă“*. Totodată G. Holmes evidențiază legătura strînsă între leziunea spinală din boala Friedriech și leziunea dominant cerebeloasă din ataxia ereditară Pierre-Marie. Cu acea ocazie P. Mollaret a inițiat o clasificare a bolilor eredo-degenerative spino-cerebeloase pe care și-au însușit-o apoi mulți specialiști (Thiebaut și Gruner — 1965) ca una din cele mai corecte, bazîndu-se pe date de anatomie, genetică și biochimie.

La acea dată, după acest autor, boala Friedreich, ataxia cerebeloasă Pierre-Marie, paraplegia spastică familială Strumpell-Lorrain, și distazia areflexică erau cuprinse în grupa bolilor eredo-degenerative, denumite oarecum arbitrar ca *degenerescențe spino-cerebeloase*.

Ulterior în această mare și eterogenă grupă a eredoataxiilor spino-cerebeloase au fost incluse și alte boli cu caracter eredo-degenerativ, dominate de ataxie, în care pe prim plan sînt situate atrofiile olivo-ponto-cerebeloase.

J. G. Greenfield în 1954 a făcut o sistematizare a atrofiilor cerebeloase în două grupe distincte : un grup A tip Menzel cu degenerarea căilor aferente ponto-olivare și spino-cerebeloase și un grup B — tip G. Holmes — cu atrofii predominant cerebeloase corticale și familiale.

După Merrit Houston (1979) bolile degenerative ale cerebelului sînt grupate pe baze morfo-patologice în : ataxia spino-cerebeloasă ereditară Friedreich ; ataxia ereditară cu atrofie musculară (sindromul Levy-Roussy) ; ataxia cerebeloasă ereditară asemănătoare atrofiei olivo-ponto-cerebeloase sau degenerare cerebeloasă (Holmes) ; atrofia olivo-ponto-cerebeloasă (Dejerine-Thomas) ; degenerare cerebeloasă parenchimatoasă ; alte forme de ataxie cerebeloasă.

În ultimul timp au fost făcute noi progrese și în domeniul acestor neuropatii degenerative cu un net caracter genetic, adăugîndu-se noi entități clinico-anatomice în urma datelor mai recent obținute în legătură cu fluxul și transportul axo-plasmatic. Legat de aceasta o serie de boli ca : neuropatia hipertrofică Dejerine-Sotas sau alte neuropatii degenerative ereditare distrofico-axonale au fost interpretate ca putînd fi asociate altor boli cu caracter degenerativ-ereditar (Viorica Mărcuțiu — 1981).

2.4. Sindromul cerebelos la copii

Sindromul cerebelos al copilului nu se deosebește cu mult de cel al adultului, avînd totuși anumite particularități în unele forme congenitale sau precoce (I. Lesny 1985).

Cele mai importante simptome produse prin leziuni ale cerebelului sau ale căilor sale aferente și eferente sînt reprezentate de tulburările de echilibru în repaus și în mers cu ataxie cerebeloasă, dismetrie, hipermetrie (dismetrie, adiadocokinezie), tremor intenţional, nistagmus şi tulburări de vorbire. Nistagmusul poate fi considerat în leziunile cerebeloase şi la copil drept un tremor intenţional al globilor oculari, iar tulburările de vorbire o dereglare a coordonării mişcărilor aparatului verbo-motor (L. O. Badalian — 1984).

Manifestările leziunilor cerebeloase în toată diversitatea lor sînt considerate şi la copii a avea o bază patogenică unică care constă în tulburarea de coordonare în activitatea muşchilor agonişti şi antagonişti (fig. 38).

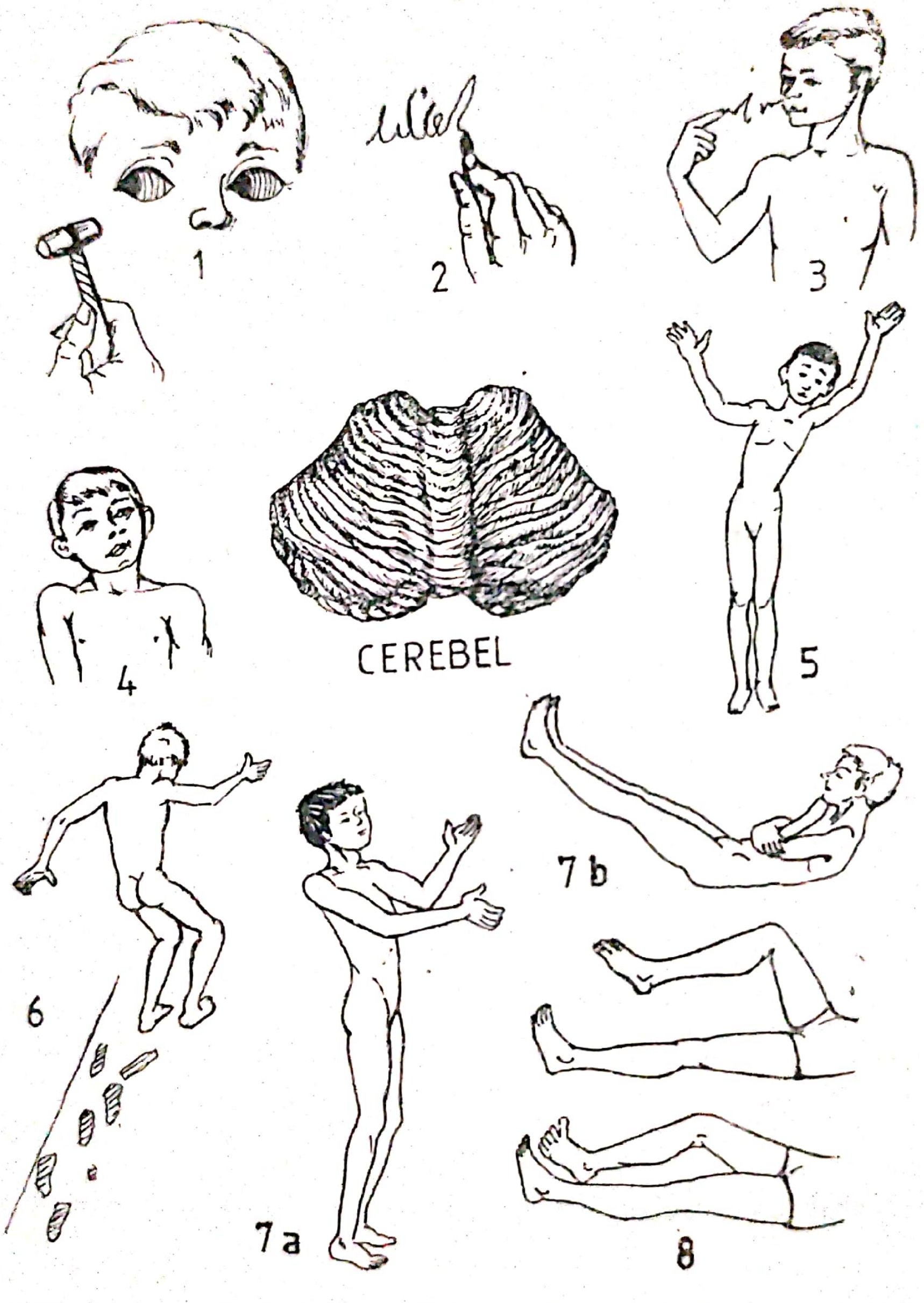

Fig. 38. — Simptomele cardinale din leziunile de cerebel la copil (după Badalian — 1984)

1 — nistagmus ; 2 — macrografie ; 3 — tremor intenţional la proba indice-nas ; 4 — poziţie anormală „frontală“ a capului ; 5 — deviaţia şi oscilarea corpului la proba Romberg ; 6 — mersul ebrios al copilului cu o leziune cerebeloasă ; 7a şi 7b — evidenţierea asinergiei ; 8 — proba călcîi-genunchi cu oscilarea şi depăşirea ţintei la cerebelos.

Tulburările de echilibru cerebeloase deregleazã sau întîrzie învățarea actelor motorii ale copilului. Astfel, la sugari și copiii mici întîrzierea motorie poate cu greu să fie diagnosticată înaintea vîrstei de un an. În acea perioadă vor predomina tulburările statice cu lentoarea și greutatea copilului de a se menține în poziție șezîndă și cu imposibilitatea de a sta în ortostatism. Între 3 și 4 ani — sindromul cerebelos al copilului se va apropia ca manifestare de cel al omului adult, totuși va exista o dificultate în efectuarea examenului neurologic, atîta timp cît procesul de maturizare motorie nu s-a terminat. Constant, în proba de flexie a coapsei pe trunchi, asinergia va apărea în mod obișnuit în primul an ca și adiadocokinezia, care va fi prezentă și ea, fără a denota prin aceasta un stadiu patologic pînă în jurul vîrstei de 7 ani.

După unii autori (Thieffry S. — 1958) nesiguranța în efectuarea probelor clasice de încoordonare pentru evidențierea tremorului intențional (indice-nas) la copil, se poate menține chiar pînă la vîrsta de 10 ani.

În cazurile fruste este dificil de a se susține că existența unei evidente nesiguranțe în actele motorii, ar putea exprima un sindrom cerebelos și nu o ușoară întîrziere psiho-motorie a copilului (B. Pomme, R. Plagne).

În formele cronice cu hipoplazie, sindromul cerebelos la copil, se va putea ameliora uneori, mai mult ca la adult, prin preluarea de către unele formațiuni a funcției reglatorie a cerebelului după cum se exprima Batten.

2.5. Corelația între cerebel și epilepsie

După cum s-a arătat de către O. Sager și Cezar Ionel (1981) în monografia despre „Fiziologia experimentală a cerebelului" apare evident rolul cerebelului în posibilitatea de suprimare a crizelor de epilepsie cu aplicativitate și la om — mai ales în cazul crizelor frecvente care nu cedează la medicația anticonvulsivantă.

Observațiile inițiale care au deschis acest orizont al corelațiilor imprevizibile pînă atunci între cerebel și epilepsie au fost făcute de P. M. Cook și R. S. Snider în 1955. Aceștia au scos în evidență acțiunea inhibitoare a cerebelului asupra crizelor convulsive corticale provocate de stimularea electrică repetată aplicată pe scoarța cerebrală. Cercetările lui G. Moruzzi (1956) în acest sens au fost sugestive și revelatoare — ele evidențiind rolul inhibitor avut de culmen asupra descărcărilor clonice provocate prin injectare de cloraloză.

Colectivul clinicii neurologice a Spitalului Colentina O. Sager, Florea, Ciocoiu, R. Rogozea — a demonstrat experimental în anul 1970 — că aplicarea de stricnină 1‰ pe folium vermis al cerebelului poate duce la inhibarea potențialului electric evocat de clic în hipocamp; totodată aplicarea de stricnină pe folium vermis poate amplifica potențialul electric evocat în amigdală de excitațiile nociceptive pe membrul posterior contralateral al animalului.

Simpozionul din 1973, de la New York, avînd ca tematică „The Cerebellum Epilepsy and Behaviour“, a analizat pe larg pentru prima dată această temă legată de : posibilitatea de mutare a crizelor de epilepsie la om prin stimularea cerebelului. Au fost expuse comunicări pe această temă dintre care sînt demne de a fi amintite cele ale lui Dow, ale lui T. I. Bobb, A. G. Mitchell și P. H. Crendall, ale lui I. S. Cooper, I. Amin, Giluran și Waltz ca și ale lui Cooper și R. S. Snider.

R. S. Dow conchide că o stimulare cronică a cerebelului va inhiba crizele epileptiforme declanșate după introducerea de cobalt pe scoarța cerebrală la animal (șobolan) neputîndu-se capta însă crizele epileptice apărute după aplicarea tot de cobalt pe cortexul cerebral la maimuță.

T. I. Bobb, A. G. Mitchell și P. H. Crendl — au constatat că injectarea de cobalt în hipocampul ventral poate duce la inhibarea crizelor de epilepsie — dacă se va excita totodată vermisul, nucleul fastigial și formația reticulară bulbară.

I. S. Cooper, I. Amin, și J. M. Walz (1973) au întreprins și ei cercetări interesante în legătură cu efectul stimulării cronice a cortexului cerebelos asupra epilepsiei umane.

Stimularea cronică a scoarței cerebelului s-a efectuat prin implantarea de electrozi de stimulare pe lobul anterior al cerebelului sau pe crus I sau crus II — utilizînd o antenă implantată subcutanat pe torace (printr-un cuplaj inductiv transepidermic) și un aparat de radiotransmisie extracorporeal. Acest aparat radio transmițător va încărca două antene care vor influența două mici aparate de radiorecepție așezate subcutanat în dreptul claviculei. Aparatele de radiorecepție sînt conectate cu cele două grupe de electrozi (de pe crus I și crus II). Pot fi astfel excitați alternativ electrozii de pe lobul anterior sau cei de pe emisferul cerebelos.

I. S. Cooper și R. S. Snider în cadrul Simpozionului de la New-York au expus concluzia la care au ajuns în urma cercetărilor experimentale efectuate. Autorii au conchis că frecvența cea mai eficientă pentru a inhiba crizele de epilepsie provocate la maimuță era de 10 c/s voltaj în jur de 10 volți. Deci situația cea mai favorabilă pentru stingerea crizelor se obținea la 5—10 V, cu o frecvență de 10 c/s.

A. Cooper, E. Crigel, I. Amin — în primele lor experiențe (1973) au excitat paleocerebelul numai în cazul cînd bolnavul presimțea „o aură“ premergătoare accesului epileptic — reușind în atari situații să suprime criza comițială majoră. Experiențele efectuate ulterior de A. Cooper, L. Amin, C. Ghilman și J. M. Walt — au determinat pe autori să accepte că stimularea cronică a cerebelului este mai eficace, acționîndu-se timp de zece minute pentru electrozii de pe lobul anterior și ulterior 10′ alternativ pentru electrozii de pe lobul posterior crus I sau crus II într-o oră.

A. Cooper, E. Crigel și L. Amin tratînd un număr de 7 bolnavi epileptici care nu reacționau favorabil la medicația anticonvulsivantă, au remarcat, în mod surprinzător, o diminuare a intensității crizelor și a frecvenței acestora pe o durată de un an de la aplicarea acestui tratament.

Stimularea continuă chiar timp de un an de zile a cerebelului nu a dus la alterări sensitivo-motorii sau la leziuni majore ale cerebelului. Această nouă metodă de tratament a crizelor comițiale majore care nu erau influențate eficient de tratamentul medicamentos clasic a fost continuată de A. Cooper și colaboratori (1973) și ulterior cu acțiune favorabilă ca și în primele șapte cazuri menționate.

O. Sager și Cezar Ionel au conchis (1981) că aceste studii de bază asupra fiziologiei cerebelului au dus în mod pozitiv la posibilitatea de aplicare practică deschizînd un nou orizont terapeutic, demn de abordat pe viitor la *bolnavii cu crize majore de epilepsie care nu răspundeau favorabil ca ceilalți la medicație anticonvulsivantă de rutină.*

Stimularea cronică pe animalele de experiență a cortexului cerebral a scos în relief faptul că poate duce la alterări ale parenchimului cerebelos și în special a celulelor Purkinje (W. M. Tennyson, L. T. Kreuzner, G. W. Dauth și colab. 1977). Acest fapt a fost observat de către F. Gilles în 1975 și la bolnavii cărora li s-a aplicat un tratament asemănător.

Biopsia de cortex cerebelos efectuată la bolnavii epileptici incurabili a evidențiat transformări degenerative interesînd mai ales stratul cu celule Purkinje (I. S. Cooper, I. Amin, M. Ricklan și colab. 1976 și R. K. Raijoub, J. Wood, Van Bauer J. M. 1976) cu anomalii ale celulelor stelate, în coșuleț și a celulelor granulare (I. S. Cooper și colab 1976).

Totuși, cu toată constatarea reducerii evidente a celulelor Purkinje la epileptici și a faptului că stimularea cronică ar duce la alterarea celulelor Purkinje, *această stimulare a cortexului cerebelos pare a reduce în mod efectiv în anumite cazuri* — crizele comițiale (I. S. Cooper și colab. 1976, S. Gilmann, G. W. Douth, W. M. Tennyson 1977); aceste constatări duc la incriminarea și a altor factori în afara celulelor Purkinje în medierea acestor efecte.

Georg W. Dauth, Stephen Dell și S. L. Gilmann au examinat în 1978 — efectele stimulării transfoliale a cortexului cerebelos și a activității celulelor Purkinje la pisică — folosind anumiți parametri de stimulare asemănătoare celor utilizați la om (un curent de 2,5 m.A. și frecvența de 0,5 Hz și 10 Hz) după cum au procedat I. S. Cooper și colaboratorii în 1976 și S. Gilmann și colab. în 1977. Georg W. Dauth și colaboratorii au constatat că efectele bioelectrice ale stimulării cerebeloase asupra crizelor bolnavilor comițiali nu ar fi fost mijlocite de către celulele Purkinje prin sistemul cerebelo-talamo-cortical. Autorii întăresc concluzia la care au ajuns și prin supozițiile lui H. Bantei, J. Bloedel și D. Talbert (1976) care susțin că *activarea cerebelului poate influența favorabil scăderea crizelor comițiale prin activarea formației reticulate și a nucleilor talamici nespecifici.*

Stimularea cortexului cerebelos ar rezulta după J. Bloedel și colab. prin activarea antidromică și ortodromică a nucleilor reticulari ascendenți; iar stimularea nucelului dințat ar evoca răspunderi monospecifice în neuronii reticulari.

BIBLIOGRAFIE

ALAJOUANINE TH., LHERMITTE F., REMOND A., GABERSEK V., LESEVRE N. — Rev. Neurol. (Paris), 1958, 98, 714—721.

ALPERT I., COUTS A., PENESQUIA E. — Neurology, 1976, 26, 293—294.

ARING C. D. a FULTON J. F. — Relation of the cerebrum to the cerebellum Arch. Neurol., Psihiat., Chicago, 1936, 439—465.

ASCOFF I., CONRAD B., KORNHUBER N. — The cerebellum and eye mouvements. In: The oculomotor system and brain function. Zikmund edit., 1970, 47—55.

AVANZINI G., GIROTI F., CRENNA P., SILVIA N. — Archiv. of Neurology, 1979, vol. 36, nr. 5, 279—280.

APOSTOL V. — Controlul specific (cerebelos) și difuz (reticulat) asupra reactivității sistemului talamic cortical motor. Teză de doctorat I.M.F. București, 1973.

BABINSKI — Rev. Neurol., 1903, 10, 1 013—1 015.

BADALIAN L. O. — Detskaia Neurologia — Moskova „Medițina“ 1984.

GH. BADIU, I. TEODORESCU EXARCU — Fiziologia și fiziopatologia sistemului nervos. Editura Medicală — București, 1978, 473.

BALLOCH R. W., SILLAS A. W., KUMLEY W. E. — a all. Neurology, 1975, 25, 1 065—1 069.

BALLOCH R. W., KONRAD H., HONRUBIA V. — Vestibulo-ocular function in patients with cerebellar atrophy. Neurology, 1975, 25, 160—168.

BARANY R. — Unterschungen über den am Vestibularappart des Ohres reflectorisch ausgelösten rhytmischen Nistagmus und seine Begleiterscheinungen 1906. Mschr. Ohrenheilk. 40, 193—209.

BERTHOZ A. — Rev. EEG. Neurophysiol., 1974, 4, 569—585.

BING R. — Lehrbuch des Nervenkrankheitem — Basel 8 Auflage, 1947, 139, 413.

BROWN JOE R. — Diseases of the Cerebellum. Din: Baker-Clinical Neurology. Sec. Edit. 1962, Hocber Harper Book., vol. 3, 1 424—1 453.

BREMER F. — Le cervelet. In: Traité de physiologie normale et pathologique. Roger-Binnet Paris. Masson et Cie 1935.

BULLOCK TH. — Proc. Nat. Acad. Sci. U.S.A., 1984, 4, 81, nr. 9, 2 917.

BURDE R. — Cerebellum. In: Movcs R. Adler's Physiology of the eye. Bosby Publ. St. Louis, 1975, 158—160.

CARPANTER R. — Mouvements of the eyes, The cerebellum Academic Press. Publ. Londre 1977, 198—213, 295—307.

CLAUDE H., VALENSI-LEVY — Maladies du cervelet et de l'istme de l'encephale, Paris. Bailliere et Fils, 1922.

COHEN B., GOTO K., SHANZER R. — et al Exp. Neurol., 1970, 28, 144—153.

COGAN D. G. — Neurology of the ocular muscles. Cerebellum. Ch. Thomes Publ. Springfild, 1956, 149.

COLLARD M., CONRAUX C., SCHUPP CH. — Etude de l'oculomotricité dans les atteintes cerebelleuses, Rev. EEG. Neurophysiol., 1970, 28, 144—153.

COOK P. M., SNIDER R. S. — Epilepsia (Serries III), 1955, 4, 19—27.

COOPER I. S. — Lancet, 1973, 1, 1 321.

COOPER I. S., CRIGEL E. — AMIN I. Amer, psychiat. Soc. 1973, XXI, 1, 40—43.

COOPER I. S., RIKLON M., AMIN I., WALZ I. a Cullinam Th. Neurology, 1976, nr. 8, 26, 475—753.

COOPER I. S., AMIN I., GILMON S., WALTZ J. M. — The effects of Cronic Stimulation of cerebellar cortex on Epilepsy (A. Symposium) Plenum Press. New-York, London, 1973, 246—255.

DALMER J. — Zerebellare Syndrome In Quandt J., Sommer H. Neurologie vol. I, 1982, 504—506, Veb Georg Thieme Verlag Leipzig.

DAUTH G. W., DEFENDINI R., GILMAN S. et all. — Surg. Neurol., 1977.

DEUTH G. W., DELL STEPHEN a. GILMAN S. — Neurology, 1977, nr. 7, 28, 654—655.

DOW R., MANNI E. — The relationship of the cerebellum in extraocular movements. In : Bender M. The oculomotor system. Harper et Row. Publ. New-York, 1964, 280—291.

DOW R., MORUZZI G. — The Physiologie and pathology of the cerebellum, Minneapolis Univ. Press — 1958.

DRĂGANESCU STATE, VOICULESCU VLAD — Neurologie, 1957, vol. I, Ed. Medicală, București.

DUSSER DE BARENNE — Experimentale Physiologie des Kleinhins. In : Bumke — Foerster — Handbuch der Neurologie, 1936, Band 2, 235—247.

ECCLES J., ITO M., SZENTAGOTHAY J. — The cerebellum as a neuronal machine. Springer Verlag — Berlin, 1967.

ELLENBERGER C., KELTNER J., STROUD M. BRAIN — 1972, 954, 685—692.

ESTAMOS BRUNO, ROMERO RAMON, CARVERA JORGE — Arch. Neurol., 1979, vol. 36, nr. 5, 281.

FELDON S. E., LONGSTON J. W. — Neurology, 1977, 27, 278—281.

FLAMENT D. — Expr. Neurology, 1984, 4, 84, nr. 2, 314.

FULTON J. F., Liddel E.G.T. et Rioch D.M.C. Relation of the cerebrum to the cerebellum. Arch., Neurol., Psychiatr., 1932, 28, 542—625.

FULTON J. F. — Physiologie of the Nervous System III Edit. Oxford University Press — 1949 New York.

GERSTENBRAND F. u. WEINGARTEN K. — Wien. Klin. Wochensh., 1962, 74, Heft 41—42, 702—705.

GAY J., NEWMAN N., KELTNER I, SOUND M. Cerebellar disorders. In : Eye mouvements disorders. Mosby et. st. Louis 1974, 140—145. Functional Electrical Stimulation, New-York, Marcel Bekker, 1977.

GILLES F. — Trans. Amer. Neurol. Assoc., 1975, 100, 9—14.

GILMAN S., DAUTH G. W., TENNYSON V. M. — In : Humbrecht Reswick Editors.

GOLDSTEIN K. — Das Kleinhirn. In : Handbuch der normalen und pathologischen Physiologie, vol. X. Bethe-Bergmann. Berlin-Springer, 1927, 222.

GOTTSCHICK JOHAN — Die Leistungen des Nervensystems — Zweite Auflage, 1955, 403.

GRANIT R. — The basis of the motor central, integrating activity of muscles. Acad. Press, 1980.

GREENFIELD J. G. — Spino-cerebellar Degeneration — Oxford, 1954.

GRIGORESCU D., PAUNESCU PODEANU — Neurologie practică, București, 1942.

GODAUX E., VANDERKELEN B. I., — Phisiol., 1984, 346, 155—169.

3. Atrofiile cerebeloase. Forme degenerative

3.1. Introducere

Atrofiile cerebeloase constituie numeroase entități nosologice foarte variate din cadrul bolilor de cerebel, care se includ în grupa bolilor degenerative ale sistemului nervos. O mare parte din ele au un caracter eredo-familial și mai puțin o origine inflamatorie sau fac parte din cadrul unor agenezii sau hipoplazii cerebeloase.

Atrofia cerebeloasă poate fi cu predominanță corticală (forme difuze și forme localizate) ca și unele forme de atrofii care lezează aferențele sau eferențele cerebeloase. Macroscopic aceste atrofii se caracterizează prin scăderea în volum a cerebelului cu alterări histologice regresive a elementelor morfologice ale acestuia, substratul de bază anatomo-patologic fiind constituit de alterarea celulelor Purkinje. Particularitățile histo-patologice la diverse tipuri de atrofii cerebeloase, sînt dependente de epoca de dezvoltare, de sistematizare ca și de topografia leziunii și originea acestora.

Cu tot numărul mare de lucrări anatomo-clinice existente, totuși pînă în prezent criteriul cel mai justificat al clasificării acestor atrofii poate fi socotit tot cel anatomo-patologic. Aceasta cu toate că în ultimul deceniu se impune din ce în ce mai acut studiul genetic care vine cu date noi pentru clasificarea nosologică a afecțiunilor cerebelului și la tendința de izolare de noi tipuri anatomopatologice (Contamin F. și Sabouraud P., 1968). Determinismul genetic pare a fi discutabil în unele atrofii cerebeloase fără o etiologie precizată, în cazurile în care există un tablou clinic ca în formele familiale. Atîta timp însă cît substratul enzimatic al afecțiunilor degenerative nu va fi elucidat pe deplin, din toate clasificările făcute, o vom utiliza pe cea anatomo-patologică, care considerăm că își poate menține valabilitatea.

Ataxiile ereditare — survin la membrii unei familii în generații succesive sau pot apare numai individual fără caracter genealogic. Ataxia îmbracă un caracter ereditar recesiv, ambii părinți fiind purtători de gene variabile care favorizează dezvoltarea bolii. Gena dominantă va duce la tabloul clinic cu ataxie miostenică la toți indivizii care poartă această genă (penetrație completă). În atari condiții, boala apare regulat în generații succesive. Atunci cînd unele simptome nu se pot dezvolta la persoane care au o genă mutantă dominantă, este vorba de o penetrație incompletă.

Unii autori (M. Masson — 1969) *clasifică atrofiile cerebeloase după criterii etiologice* în : *atrofii cerebeloase familiale* (atrofia olivo-ponto-cerebeloasă, atrofia dento-rubrică, atrofia cerebelo-olivară familială, atrofia primitivă a stratului granular și ataxia tele-angiectazică) ; *atrofii cerebeloase nefamiliale ;* (atrofia cerebeloasă corticală tardivă Pierre-Marie, Foix, Alajouanine, atrofia cerebeloasă a alcoolilor și atrofia cerebeloasă paraneoplazică). Unele din atrofiile cerebeloase familiale ca atrofia olivo-ponto-cerebeloasă și atrofia dento-rubrică au raporturi strînse cu eredo-degenerescența spino-cerebeloasă.

3.2. Istoric

Sub imboldul unei curiozități a antagoniștilor la începutul secolului al XIX-lea au fost găsite cazuri de agenezie cerebeloasă, fără însă a se acorda atenția cuvenită tabloului clinic.

În 1831 — Combette este primul care prezintă un caz de atrofie a cerebelului la o fată tînără care a exitat la vîrsta de 11 ani. T. E. Turner (1856) studiază atrofia încrucișată a cerebelului care a fost menționată pentru prima oară în 1829 de I. Cruveiller în atlasul său de anatomie patologică. Cotard publică primul în 1868 o teză asupra atrofiilor cerebeloase, menționînd frecvența subordonării atrofiilor cerebeloase la atrofia cerebrală, produsă de pierderea activității funcționale. M. Pierrette (1872) notează un caz de atrofie cerebeloasă și a olivelor bulbare care ar părea că ar aparține atrofiilor olivo-ponto-cerebeloase. Pe un studiu înglobînd 11 cazuri H. Nothnagel la 1879 face o distincție între atrofiile propriu-zise care pot fi însoțite de scleroze, fără să lezeze structura organului și un alt grup al ageneziilor totale și parțiale. În aceste cazuri tulburările de mers sînt semnul clinic dominant.

O a doua etapă în cunoașterea atrofiilor cerebeloase o constituie prezentările anatomo-clinice, în urma cărora tabloul atrofiilor cerebeloase a fost asociat frecvent cu formele juvenile sau adolescente de ataxie familială. Forma aceasta observată de Pierre-Marie la 1893 a fost intitulată ca „ataxie eredo-cerebeloasă" menționată anterior de M. Pierrette.

În ultimele decenii ale secolului al XIX-lea anatomo-patologii au observat la necropsie existența întîmplătoare a unei atrofii cerebeloase unilaterale asociate cu o leziune în emisferul cerebral opus (Von Monakow și alții). În anul 1891, *Menzel a publicat* un caz care poate fi considerat drept *prima atrofie olivo-ponto-cerebeloasă din literatura de specialitate.* Este vorba de un bolnav, în vîrstă de 46 de ani, cu un sindrom cerebelos accentuat, fără tulburări de sensibilitate care, la examenul necropsic prezenta o atrofie a complexului cerebelo-ponto-olivar cu lezarea și a cordoanelor lui Goll și Burdach. Boala pare să fi avut un caracter eredo-familial. Este de subliniat că atît mama, trei frați și un copil al bolnavului în cauză evidențiază o ataxie cerebeloasă. Boala are un caracter autosomal dominant, fiind vorba de o degenerare ereditară cu prinderea neuronilor din lanțul celulelor embrionare Essick

(1907), a neuronilor pontini olivari sau a nucleilor arcuați cu posibilitate de extindere medulară, în nucleii cenușii bazali sau mezencefal și cu participarea unui factor genetic.

Anatomo-patologic se constată o atrofie a emisferelor cerebeloase, a punții anterioare și a olivelor bulbare. Vermisul apare nealterat, iar măduva ușor micșorată. Celulele Purkinje la examenul microscopic nu se mai văd, stratul lor fiind mult rarefiat. Celulele rămase apar degenerate, iar celulele „în paner“ apar goale, cu rărirea neuronilor stratului granular și moderată demielinizare și glioză în substanța albă. H. Rosenhagen (1948) a observat o alterare în această formă a atrofiei olivo-ponto-cerebeloase în pedunculul cerebelos superior cu lezarea nucleului dințat. Cu totul rar se poate întîlni o lezare pur cerebeloasă. Menzel menționa o atingere neuronală în nucleul nervului hipoglos, al nucleului ambiguu, leziuni ale fascicolelor ascendente, posterioare și spino-cerebeloase ca și a neuronilor din coloana Clarke, ceea ce ulterior alți autori nu le-au mai semnalat [C. Winkler — (1923) și J. W. Schut și nici J. W. Haymaker — (1951)]. Discretă rarefiere a neuronilor motori ai cornului anterior și a fibrelor fascicolelor cortico-spinale, l-a determinat în 1939 pe E. Welte să sugereze denumirea acestor forme ca : eredo-degenerescența spino-ponto-cerebeloasă.

Tabloul clinic este dominat de sindromul cerebelos, care debutează cu tulburări de mers, tulburări de echilibru, hipotonie, tremor intențional, voce sacadată cerebeloasă. În cadrul evoluției lente a bolii apar ulterior semne extrapiramidale cu hipertonie plastică ceroasă, tremor de repaus și reflex de postură mărit fenomene instalate tardiv. Accentuarea tulburărilor de vorbire care ajunge ininteligibilă, apoi tulburări de deglutiție, mișcări involuntare, atetoide și uneori fenomene hemibalice. S-a descris într-un caz diagnosticat clinic de M. J. Eadie în 1974 și un spasm de torsiune la membrele superioare asociat celorlalte simptome.

Alterarea sensibilității profunde, tulburările sfincteriene (urinare) ca și diminuarea reflexelor osteotendinoase constatate în stadiul avansat al bolii sînt însoțite și de turburări psiho-intelectuale severe, uneori de aspect demențial, care se instalează și mai timpuriu.

Examenele paraclinice nu sînt într-un nimic revelatoare în atrofia olivo-ponto-cerebeloasă tip Menzel, decît în măsura în care pot fi eliminate alte afecțiuni în cadrul diagnosticului diferențial. EEG apare alterat, cu caracter difuz sau focalizat cu unde lente (I. A. Liversedge, C. Emery 1961) numai la bolnavii cu tulburări de tip demențial.

Pneumoencefalografic — apare (fig. 39 și 40) o dilatare a ventriculului IV și a cisternei prepontine (M. Le May, A. Abramovitz 1965).

Factorul familial, evoluția lentă a fenomenelor cerebeloase cu fenomene extrapiramidale și tulburări psihice precizează diagnosticul. Se va elimina o ataxie cerebeloasă tip Holmes ca și boala Boller-Segarra (degenerarea spino-pontină) cu caracter ereditar și transmisie dominantă și cu tablou clinic asemănător (sindrom cerebelos, contractură, alterarea motilității oculare și atrofii musculare) dar cu leziuni anatomice de alt aspect. Se va mai exclude și o hidrocefalie internă progresivă, o scleroză multiplă, impresiunea bazilară ca și cu o intoxicație cronică hidantoinică care poate lua aspectul clinic al unei atrofii olivo-ponto-cerebeloase.



Fig. 39. — Encefalogramă. Fosa cerebrală posterioară. Săgețile arată granița teritoriului cu dilatarea sulcusurilor profunde în porțiunea cerebeloasă antero-superioară (vermisul superior și lobul patrulater) și cu umplerea infratentorială aeriană (după Kulavik Helmut — din Psichiat. Neurol. med. Psychol., 1971. Heft IO, S. 630).



Fig. 40. — Atrofie olivo-ponto-cerebeloasă. Pneumoencefalografie fracționată. În imagine se vede o mărire a cisternei pontine și a ventriculului IV.

Nu se poate vorbi de un tratament propriu-zis cu excepția unei medicații simptomatice, necunoscîndu-se mecanismul de producere al bolii.

Un al doilea caz asemănător a fost observația a 5-a din teza lui André Thomas asupra cerebelului publicată în 1897. În acest caz era vorba de un bolnav de 44 ani, cu un sindrom cerebelos complex cu abolirea reflexelor osteotendinoase, tulburări mintale și tulburări de sensibilitate etichetate de autor drept histeriforme.

În aceste cazuri, transformările formațiunilor cerebeloase nu s-au manifestat pregnant aproape prin nimic în timpul vieții, ceea ce a dus la enunțarea conceptului de atrofii încrucișate a cerebelului (R. Cornelius — 1907, André Thomas și R. Cornelius — 1907, E. Kononova — 1912, Lhermitte și Klarfeld — 1911 și G. Hassen în 1935).

În anul 1900 Dejerine și André Thomas sînt primii care identifică și denumesc drept atrofie olivo-ponto-cerebeloasă, o identitate morbidă bine definită care aparține de drept atrofiilor cerebeloase primare. Autorii au făcut cu această ocazie și un studiu clinico-anatomic de bază, considerînd această afecțiune ca o degenerescență exogenă atît a căilor olivare și ponto-cerebeloase, cît și a nucleilor corespunzători, caracterizată clinic prin un sindrom cerebelos comun tuturor atrofiilor cerebeloase, fără un caracter cert heredo-familial sau congenital.

Cazurile ulterioare de atrofie olivo-ponto-cerebeloase prezentate cu sau fără confirmarea anatomo-patologică se diferențiau în unele puncte de boala descrisă de Dejerine — André Thomas, deși tabloul maladiei era similar. Astfel, au fost găsite cazuri unde există o dispariție a celulelor Purkinje din cortexul cerebelos fără lezarea pedunculului. Atari exemple au fost citate de André Thomas (1905), G. Jelgersma (1919), Lhérmitte în 1922. Acest ultim tip de atrofie cerebeloasă a fost studiat mai amplu de Pierre Maria-Foix și Alajouanine (1922) cuprinzînd mai multe cazuri și descrise de aceștia ca *„atrofie cerebeloasă tardivă cu predominență corticală“*. Gordon Holmes (1907) publicase cazul unei familii (trei frați și o soră) unde simptomatologia cerebeloasă apăruse între 35—40 de ani, iar la examenul anatomo-patologic la unul din aceste cazuri s-a remarcat o atrofie corticală cu dispariția aproape completă a celulelor Purkinje în emisferele cerebeloase și în folia rostrală superioară a vermisului, cu pierderi marcate de neuroni ai olivei inferioare atribuite de autor unei degenerescențe retrograde a cortexului. S-a găsit și o fibroglioză a stratului molecular cu proliferarea celulelor Bergmann. Stratul granular apărea mai puțin afectat, iar nucleul dințat nu prezenta leziuni. Au mai fost menționate cazuri de degenerescență cerebelo-olivară cu caracter ereditar de către H. Haenell și H. Bielschowsky (1915). Akelaitis (1938), Parker-Weber și I. G. Greenfield (1942), B. Hall, K. Head (1941), Von Bogaert și Bohremann (1947). La aceste familii de bolnavi, boala a progresat lent, fiind tolerată, cu excepția familiei studiate de Akelaitis unde exitusul s-a produs la doi ani de la instalarea primelor semne neurologice.

În afara cazurilor familiale au fost observate și cazuri sporadice de degenerări cerebelo-olivare (Van Bogaert și Bohremann — 1947).

I. T. Niculescu și Th. Hornet (1937) au descris atrofia cerebeloasă a tinerilor unde leziunile anatomice sînt asemănătoare cu cele din atrofia cerebeloasă tardivă.

Kinier-Wilson (1947) utilizează termenul de degenerescență cerebeloasă, iar M. Critchley și J. G. Greenfield (1948) preferă denumirea de degenerescență olivară, considerînd degenerescența olivelor inferioare ca fiind secundară degenerescenței cortexului cerebelos.

A. H. Schroeder și W. Kirschbaum (1929) au publicat două cazuri de tranziție (folosind clasificarea din 1936 a lui B. Brower și A. Biemond a degenerescenței cerebeloase corticale — care poate fi de tip localizat și de tip difuz) în care degenerescența corticală era asociată cu degenerescența olivei inferioare și a nucleului dințat fără atingerea pedunculului cerebelos mediu și a nucleilor punții. Parker-Kernohan (1933) publică un caz de tumoare malignă asociată cu atrofie corticală cerebeloasă. Mc. D. Grenfield (1934) raportează două cazuri de degenerescență subacută spino-cerebeloasă în care atrofia cortexului cerebelos care interesa aproape în exclusivitate celulele Purkinje — era asociată cu o degenerescență a corpului Luys. Rar s-a semnalat și asocierea unei atrofii a nucleilor dințați și a pedunculului cerebelos superior. H. Rosenhagen — (1943), G. Konigsmark și L. Weiner — (1970) au făcut o descriere documentată a atrofiei olivo-ponto-cerebeloase ca și a tabloului clinic al acesteia. H. J. Scherer (1933), J. Hallervorden (1936) și E. Welte (1939) folosesc o altă clasificare identificînd : atrofii corticale cerebeloase ; atrofii ale sistemelor aferente în special a olivei inferioare și punții și atrofii ale sistemelor aferente care pornesc din profunzimea nucleilor cerebeloși (degenerări nucleare).

Pentru o cît mai fidelă interpretare clinică vor fi coroborate criteriile anatomice cu cele etiologice (R. Hassler — 1953), aceasta mai ales în acele cazuri în care sînt stabilite cu certitudine factorii biologici ereditari și nosologici cum ar fi cazul în : eredo-ataxia cerebeloasă (Nonne Marie), atrofiile corticale cerebeloase în care se grupează : atrofia tardivă corticală Pierre Marie, Foix și T. Alajouanine și apoi atrofiile olivo-ponto-cerebeloase cît și atrofia brațului conjunctiv (Bindearme), a nucleului dințat, disinergia mioclonică Hunt, atrofia olivo-cochleo-dințată și anexat acestora după unii autori — tremorul intențional ideopatic.

Dintre numeroasele clasificări ale atrofiilor cerebeloase corticale menționăm pe aceea a lui K. J. Zülch. Autorul (1948, 1952) împarte atrofiile cerebeloase corticale în trei grupe :

1. Atrofii ereditare și familiale (tip Gordon Holmes) la care se adaugă observațiile lui Akelaitis, Richter și Van Bogaert care se însoțesc uneori și de o leziune cerebrală.

2. Atrofiile acute sau subacute de cauză intrinsecă (cancer) adesea mai difuze, rar cu atingeri cordonale sau de cauză extrinsecă (alcool, enterită, sifilis, tuberculoză).

3. Atrofii tardive cu evoluție lentă (tip P. Marie, Foix și Alajouanine). Se asociază și cazurile Murri, Thomas, Rossi, La Salle-Archambault, Jelgersma, Lhermitte.

Considerînd criteriul anatomo-patologic al clasificării atrofiilor cerebeloase ca cel mai bine fundamentat am ales clasificarea lui I. T. Niculescu enunțată la Congresul de Neurologie din București 1936 (cu unele completări) drept model de orientare al împărțirii atrofiilor cerebeloase.

3.3. Clasificarea atrofiilor cerebeloase

Orientîndu-ne după modelul anatomo-patologic, atrofiile cerebeloase vor fi împărțite astfel :

Grupa I. *Atrofii prin leziuni abiotrofice, afecțiuni cîștigate* și nefamiliale care cuprind :

1) Atrofiile olivo-ponto-cerebeloase (Dejerine, André-Thomas, 1900).

În această grupă sînt cuprinse și cazuri de atrofii de cordoane posterioare și ganglioni rahidieni (cazurile Menzel, A. Thomas, Mass și Scherer, Noica, Niculescu).

2. Atrofiile olivo-rubro-cerebeloase (Jejonne-Lhermitte).
3. Atrofiile cerebeloase tardive (Pierre Marie, Foix și T. Alajouanine).
4. Atrofii olivo-cerebeloase (Noica, I. T. Niculescu, I. T. Horneț).

Grupa II. *Atrofii cerebeloase eredo-familiale cu modificări histologice și tulburări morfogenetice ale sistemului nervos. Afecțiuni cu caracter eredo-familial. Aici sînt incluse :*

1. Eredo-ataxia cerebeloasă (Nonne, Pierre-Marie).
2. Disinergia cerebeloasă mioclonică (Ramsay-Hunt).
3. Atrofia olivo-cerebeloasă tip G. Holmes.
4. Atrofiile cerebeloase din eredo-ataxia Friedreich.

Grupa III. *Atrofii cerebeloase prin leziuni inflamatorii, lues toxi-infecții, agenți fizico-chimici, neoplazii și alcoolism.*

Grupa IV. *Atrofii cerebeloase încrucișate (transsinaptice) după lezarea creierului și a conexiunilor corticopontine.*

Grupa V. *Boli congenitale ale cerebelului : Atrofii cerebeloase din cadrul hipoplaziilor și ageneziilor cerebeloase.*

Aici se includ : Aplaziile și atrofiile cerebeloase congenitale, forma cerebeloasă a paraliziei infantile, sindromul Roussy-Levy, ataxia copiilor și unele sindroame ataxice rare.

Grupa VI. *În această ultimă grupă sînt cuprinse o serie de degenerări cerebeloase secundare din unele afecțiuni sau sindroame neurologice în care clinic există o componență cerebeloasă* ca în : Boala Wilson, pseudoscleroza Westphal-Strümpell, coreea cronică Huntington, boli demielinizante (scleroza în plăci), idioția amaurotică cu localizare cerebeloasă și foarte rar atrofiile cerebeloase întîlnite în facomatoze. Bazați pe date de etio-patogenie, anatomo-topografice și fiziologice, am cuprins bolile cerebelului în următoarele grupe :

I. *Atrofiile cerebeloase*

1. Atrofiile olivo-ponto-cerebeloase ;
2. Atrofiile olivo-rubro-cerebeloase ;
3. Atrofia cerebeloasă tardivă cu predominență corticală.
4. Atrofiile cerebeloase eredo-familiale cu modificări histologice ale sistemului nervos.

5. Atrofii cerebeloase prin leziuni inflamatorii, lues, toxi-infecții, agenți fizico-chimici, neoplazii și alcoolism.
6. Atrofii cerebeloase încrucișate după lezarea creierului și a conexiunilor cortico-pontine.
7. Atrofii congenitale ale cerebelului (aplazii, ataxia copiilor, sindroame ataxice rare).
8. Degenerări cerebeloase din unele afecțiuni sau sindroame cu componentă cerebeloasă.

II. *Bolile vasculare ale cerebelului*
1. Hemoragia de cerebel.
2. Malformații arterio-venoase ale cerebelului.
3. Ramolismentul de cerebel.

III. *Bolile inflamatorii ale cerebelului.*
1. Ataxia acută din procesele infecțioase ale cerebelului.
2. Abcesul de cerebel.
3. Encefalite virozice primitive.
   a. Encefalite prin arbor viruși ;
   b. Encefalite virozice prin căpușe.
4. Encefalita variceloasă.
5. Cerebelita postrujeolică.

IV. *Tumorile cerebelului.*

V. *Traumatismele cerebelului.*

V. Voiculescu vorbind de — *sindromul cerebelos de evoluție cronică* (1980) remarcă predominența bolilor degenerative eredo-familiare tipice copilăriei și adolescenței, a malformațiilor și agenezíilor cerebeloase. Alți autori (E. Cîmpeanu — 1962) includ în etiologia sindroamelor cerebeloase : leziuni vasculare, infecțioase, tumori, boli degenerative și leziuni toxice. Atrofia olivo-ponto-cerebeloasă (Dejerine — A. Thomas) ca și atrofia cerebeloasă cu predominență corticală în care sindromul cerebelos se manifestă la adulți și mai tîrziu, ar părea expuse revizuirii după unii autori.

3.3.1. Atrofiile olivo-ponto-cerebeloase

Din grupa atrofiilor de cerebel se situează în primul rînd atrofia olivo-ponto-cerebeloasă identificată și denumită astfel în 1900 de Dejerine și André Thomas. Leziunea constă dintr-o degenerare a căilor olivo-ponto-cerebeloase și a nucleilor acestora, reprezentînd o atrofie sistematică primară, exprimată ca tablou clinic printr-un sindrom cerebelos. Este o afecțiune rar întîlnită. H. Rosenhagen în 1943 menționa numai 45 de cazuri. Observațiile publicate ulterior au fost rare. Ulterior, în 1958, I. P. Veron a mai semnalat 5 cazuri personale la cele 55 de cazuri de atrofie olivo-ponto-cerebeloase descrise pînă la acea dată. Dintre acestea 32 erau cazuri familiale și 23 forme sporadice.

Sînt multe cazuri de atrofie olivo-ponto-cerebeloasă care diferă clinic și anatomic între ele, după cum s-a menționat în istoricul atrofiilor cerebeloase. Acestea se deosebesc prin unele caracteristici anatomo-clinice de boală descrisă inițial de Dejerine și A. Thomas, fie că e vorba de forma în care întîlnim numai dispariția celulelor Purkinje ca „atrofia cerebeloasă tardivă cu predominanță corticală“ descrisă de Pierre Marie, Foix şi Alajouanine (1922), fie cazuri de degenerescenţă cerebelo-olivară ereditară descrise de Gordon-Holmes, Haennel-Bielschowsky (1915), F. G. Greenfield (1934), B. Hall, K. Hend şi O. Latham (1941). Au fost totodată identificate şi cazuri sporadice de degenerescenţe cerebeloase olivare (M. K. Henner — 1936), de Van Bogaert şi L. J. Bohremann (1947) sau atrofii olivo-ponto-cerebeloase la tineri cu leziuni asemănătoare atrofiei cerebeloase tardive de către I. T. Niculescu şi Th. Horneţ (1936), după cum s-a menţionat.

3.3.1.1. Tabloul clinic

Tabloul clinic al atrofiilor olivo-ponto-cerebeloase este polimorf, ceea ce de mulţi ani creează dificultăţi în punerea cu certitudine a diagnosticului în timpul vieţii bolnavului.

Boala debutează în mod obişnuit între 40 şi 57 de ani, rar la vîrste mai tinere (G. Guillain, A. Therenard, şi N. Ionescu Siseşti 1938, I. T. Niculescu şi Banu 1936, Cezar Ionel 1949). Evoluţia este lent progresivă şi rar mai rapidă (H. Kulawik — 1971). De la debutul afecţiunii pînă la exitus — intervalul variază între 3—7 ani. Simptomele de debut sînt în majoritatea cazurilor : tulburările de echilibru şi cu totul excepţional cele genezice (A. Takahashi, S. Takagi, K. Yamamoto — 1970).

Fenomenele cerebeloase. Acestea domină simptomatologia clinică şi includ : tulburări de coordonare prin atrofia neocerebelului sau a cortexului acestuia, intervenind în menţinerea unui echilibru între tonusul agoniştilor şi antagoniştilor în timpul mişcării (O. Sager — 1955). Adesea sindromul cerebelos — poate fi el singur simptomul dominant în atrofia olivo-ponto-cerebeloasă — în cursul evoluţiei bolii după unii (H. Rosenhagen 1943) la mai mult de jumătate din cazuri. Vom remarca : disarterie, ataxia extremităţilor cu tremor al membrelor superioare, a capului, dismetria, disinergie, tremor intenţional, hipotonie cu posturi cerebeloase a capului, gîtului şi membrelor. Uneori tremorul static al capului şi membrelor poate preceda, cu mult timp înainte celelalte fenomene, ceea ce ne va face să orientăm diagnosticul în funcţie de un tremor esenţial sau idiopatic. De multe ori, numai disartria şi tremorul pot fi unicele semne ale tabloului clinic timp de 2 pînă 3 ani. Nistagmusul, apărut ceva mai tîrziu după unii autori (J. Dejerine şi A. Thomas — 1900) s-ar datora întreruperii funcţionale a fibrelor care conexionează cerebelul de nucleul Deiters-Bechterew şi prin aceştia cu nucleii oculomotori. La bolnavii cu atrofii olivo-ponto-cerebeloase s-a putut evidenţia sacade ale globilor oculari cu o distribuire a amplitudinii şi a duratei mult mai neregulată ca la pacienţii normali (G. Avanzini şi colab. 1979).

Tulburările cerebeloase sînt însoţite de o lentoare a mişcărilor, bolnavii se deplasează cu paşi mici şi baza de susţinere lărgită. Nu întîlnim semnul Romberg (cu excepţia cazului Noica, I. T. Niculescu şi Banu). Ataxia cerebeloasă datorită atrofiei paleocerebeloase — a vermisului exprimă dereglarea activităţii posturale a muşchilor trunchiului, capului şi membrelor în raport cu menţinerea echilibrului corpului (O. Sager — 1936) fapt demonstrat de autor experimental. Complexul cerebel-olivă-bulbară ar avea un rol în mecanismele de sinergisare posturală necesare staţiunii în picioare a omului, în mers şi în repaus. (I. T. Niculescu, O. Sager, Th. Horneţ — 1938).

Tulburările de vorbire, se caracterizează prin : o vorbire greoaie, explozivă, ca și cînd bolnavul și-ar mesteca cuvintele (G. S. Hall). Vocea devine nasonată, uneori cu un tremor lingual (Noica, Niculescu-Banu) sau strangulată, inspiratorie, așa-zisa „voce de focă", considerată de M. Crithley (1948) ca o disfonie spastică de caracter bulbar. Aceste alterări ale vorbirii s-ar datora asinergiei mușchilor buco-faringo-respiratori. În unele cazuri de atrofii olivo-ponto-cerebeloase pot exista și forme pseudobulbare (G. Guillain, I. Bertrand și R. Thurel, 1933).

Fenomenele extrapiramidale observate și de Von Stauffenberg (1918) — se instalează mai tîrziu înlocuind hipotonia cerebeloasă cu o rigiditate parkinsoniană cu lentoare a mișcărilor. (F. Gerstenbrand și Klara Weingarten (1962). Unii autori vorbesc de o „hipertonie de efort" care se amplifică la mișcările voluntare sau în vorbire prelungită (G. Guillain, Thevenard, N. Ionescu-Sisești (1928). Apariția unor mișcări coreiforme se datoresc atrofiei putamenului (Hassin-Haris — 1936 și W. Keiller — 1962). Cu timpul datorită accentuării ataxiei locomotorii, încoordonării, deficitului locomotor și rigidității extrapiramidale, bolnavul devine un infirm și rămîne imobilizat la pat.

Tulburările psihice, însoțesc adesea tabloul clinic și se manifestă prin : scădere intelectuală, amnezie, stări confuzionale care pot duce pînă la demență (A. H. Schröder și Kirschbaum — 1928, Von Bogaert și I. Bertrand — 1932, M. Critchley, MacDonald, J. G. Greenfield — 1948, Cezar Ionel — 1949 ; F. Gerstenbrand și Klara Weigarten — 1962). Tulburările psihice uneori pot preceda celelalte simptome ca în cazul lui A. H. Esser (1964) în care bolnava timp de 4 ani a fost considerată drept o pitiatică.

Simptomele psihice în patologia cerebelului

Mult timp s-au considerat tulburările psihice ale bolnavilor ca afecțiuni cerebeloase depinzînd de leziuni extracerebeloase sau ca o reacție funcțională a deficitului motor.

Interpretarea clinică tradițională a funcției cerebeloase, s-a modificat în timpul din urmă datorită cercetărilor de neuro-fiziologie. Se tinde din ce în ce mai mult să se susțină că coordonarea și integrarea cerebeloasă s-ar datora unor procese legate de sfera motorie ; cerebelul avînd un rol de modulator al funcției autonome, limbic și a funcțiilor corticale superioare (vizuală, auditivă și a proceselor senzoriale tactile).

Aceste influențe ale cerebelului sînt mediate prin rețeaua conexiunilor sale — cu sistemul reticular, senzorii trunchiului cerebral și nucleii motori, sistemul limbic, talamusul ca și cortexul cerebelos parțial. Modularea cerebelului asupra proceselor nemotorii ar fi analoagă cu influențele coordonării funcțiilor somatomotorii (R. S. Dow — 1974).

Încă din 1950 — R. S. Snider declara că ar trebui adoptate concepte mai largi asupra funcțiilor cerebelului, necesitînd includerea influențelor cerebelului asupra centrilor senzoriali și motori, ca și influența sa exercitată asupra diencefalului, mezencefalului și a centrilor medulari. *R. S. Snider — considera de pe atunci cerebelul ca un mare modulator al funcțiilor neurologice,* fiind deschise noi orizonturi în ceea ce privește acțiunea sa în neurologie și psihiatrie. Autorul susținea existența a trei perioade în cercetările de neurofiziologie (a cerebelului) : pe cele ale lui

R. S. Dow, ale lui R. S. Srider și A. Mati (1976), P. J. Watson (1978) și R. B. Frick (1982)

În afara tulburărilor psihice menționate la început în cadrul numai a atrofiilor cerebeloase (olivo-ponto-cerebeloase) *sînt semnalate în general o serie de tulburări psihice în cadrul afecțiunilor de cerebel*. Astfel: R. S. Dow și G. Moruzzi (1958) pun accentul asupra tulburărilor mintale marcate din cadrul ageneziilor bilaterale ale cerebelului. Studii histologice a unor cazuri de „deficiență mintală cerebelo-ataxică" nu au scos în evidență leziuni extracerebeloase (W. Beyerman — 1917). D. R. Weinberger și colaboratorii au constatat în 1978 la schizofrenici prin CAT (tomografie computerizată) la 9 bolnavi din un lot de 60 de bolnavi o pronunțată atrofie a vermisului cerebelului. D. R. Weinberger, J. E. Kleinman și colab. (1980) au întărit constatările lor anterioare prin studiul anatomic, constatînd atrofia vermisului la 5 cazuri din 12 bolnavi schizofrenici decedați.

Vor trebui excluse tulburările psihice cu evoluție rapidă spre demență din cadrul sindromului cerebelos observat în boala Creutzfeldt-Jakob după cum menționa și V. Voiculescu (1980).

R. G. Death, D. E. Franklin, D. Shraberg (1979) au observat modificări asemănătoare la schizofrenici. Atrofii ale vermisului au mai semnalat la bolnavii cu tulburări afective și discordante și H. A. Nasrallah cu colab. (1981) ca și S. Lippmann, M. Manshadi, H. Baldwin și colab. (1982). I. N. Kutty, J. L. Prendes (1981) au semnalat un bolnav cu o psihoză în cadrul unei afecțiuni cerebeloase.

H. N. Levinson (1980) pe un studiu mai mare raportează o anumită corelație între dislexia copiilor și disfuncția cerebelo-vestibulară. Toate aceste observații și constatări întăresc punctul de vedere al neurofiziologilor care duc la concluzia că cerebelul poate fi implicat în complexul de integrare a funcțiilor nemotorii. Polimorfismul tabloului clinic al bolnavilor cu afecțiuni cerebeloase impune acordarea unei mari atenții acestor bolnavi, în toate cazurile unde există tulburări psihice corelate cu o patologie clinică cerebeloasă (S. Dimond 1980, G. Segory Hamilton, Robert Frick și colab. 1983).

N. G. Hamilton, M. D. Robert Frick, Tetsuro Takahashi, Michael W. Hopping au descris și publicat în 1983 3 cazuri cu tulburări psihice care prezentau leziuni cerebeloase manifeste. Dintre acestea, menționăm primele două: un bolnav de 20 de ani cu atrofie ponto-cerebeloasă, clinic avînd un sindrom maniaco-depresiv cu halucinații. Cel de-al doilea caz era un bărbat în vîrstă de 30 de ani, cu o patologie cerebeloasă durînd de 15 ani, diagnosticat clinic și intraoperator cu o tumoare cerebeloasă de emisfer drept, un astrocitom de gradul I manifestînd o simptomatologie psihică de tip discordant.

Ca fenomene mai rare se menționează: existența de semne piramidale cu abolirea reflexelor osteo-tendinoase ca în cazul Th. Hornet, I. Olteanu, C. Bălăceanu, A. Mareș, Cezar Ionel și R. Dimitriu din 1956, ca și atrofii olivo-ponto-cerebeloase familiale tip Menzel cu mioclonii ale membrelor în care intră în discuție limitele nosologice ale distoniei cerebeloase mioclonice, întrucît în acest caz nucleul dințat era indemn (M. Bonduelle, K. Escourolle și colab. 1976). Cazuri izolate de atrofii olivo-ponto-cerebeloase cu mioclonii au menționat și H. Rosenhagen (1943) și Woodworth (1959) ca și F. Gerstenbrand și Klara Weigarten (1962). Incontinența sfincteriană se observă mai ales în atrofia olivo-ponto-cerebeloasă cu predominență corticală (S. Kusaka, A. Kuramato și colab. — 1965).

Recent T. Hatory, K. Yasudo, K. Hirayama (1985) dintr-un lot de 28 bolnavi diagnosticați clinic ca suferind de atrofii olivo-ponto-cerebeloase au găsit la 25 (89,3%) tulburări urinare — de evacuare — printr-o disfuncție a nervului pelvin preganglionar și leziuni supranodulare ale nucleului pudendal.

F. Gerstenbrand și Klara Weigarten au publicat în 1962 tabloul morbid al unei familii urmărit pe cinci generații cu caracter eredo-familial aducînd o contribuție la problema atrofiilor de sistem a cerebelului.

Bolnavii prezentau mari tulburări locomotorii cu ataxie cerebeloasă, ataxia extremităților, voce sacadată, sindrom parkinsonian, o pareză a privirii, tulburări psihice. P.E.G. a arătat o prevalență a atrofiei cerebeloase, cu dilatarea ventricolului IV. Examenul anatomo-patologic (F. Seitelberger) a confirmat existența unei atrofii tipice olivo-ponto-cerebeloase cu alterarea căilor ponto-cerebeloase, atrofia scoarței cerebelului și a emisferelor cerebeloase, o atrofie atipică a olivei cerebeloase și leziuni în substanța nigra și cordoanele posterioare. În zona nucleilor nervilor oculomotori ușor proces degenerativ.

În aceste cazuri, tulburările în sistemul nervilor oculo-motori cu pareza privirii sînt atribuite de acești autori ca o localizare de vecinătate sau secundară (Nebenlokalisation) în sensul enunțării lui Van Bogaert (1947) care a introdus acest concept, care întărește noțiunea de abiotrofie în producerea bolilor degenerative de sistem.

Rar întîlnite în atrofia olivo-ponto-cerebeloasă sînt menționate pareza privirii și miocloniile.

Pareza privirii — întîlnită în unul din cazurile lui F. Gerstenbrand și Klara Weigarten, menționată și de Van Bogaert la un bolnav care avea și secuse mioclonice cu leziuni anatomice caracteristice ale scoarței cerebelului, substanței reticulate și nucleilor din trunchiul cerebral. După F. Gerstenbrand, această pareză a privirii s-ar datora unei lezuni în sistemul conjugat al mișcărilor privirii cu o localizare de vecinătate. R. Hassler nu menționează această anomalie.

Miocloniile foarte rar întîlnite în atrofia olivo-ponto-cerebeloasă s-ar datora pseudo-hipertrofiei olivei inferioare cu o leziune în cunoscutul triunghi Guillain — Mollaret — sau prin atingerea formației reticulate a calotei (Magoun și R. Hassler) — cu acțiune frenatoare a acesteia asupra miocloniilor.

În unele cazuri (cazul lui M. Fabiani — 1964) s-au semnalat mioritmii palato-faringeale prin leziunea difuză din unghiul dento-rubric. Cu totul excepțional au fost întîlnite cazuri cu tulburări sensitive sau senzoriale (vizuale) ca în cazurile lui G. Guillain, Thevenard, N. Ionescu Sisești — 1928 și L. P. Weiner, J. W. Magladery, J. Hopkins — 1967, care au urmărit o familie pe 5 generații și unde pe lîngă ataxie și semne piramido-extrapiramidale s-a găsit o atrofie optică. O ambliopie dată de o degenerescență retiniană a fost menționată în unele observații familiale (M. Masson — 1969).

Unii autori au remarcat în lichidul cefalo-rahidian al bolnavilor cu atrofie olivo-ponto-cerebeloasă o creștere a albuminelor (H. Kulawik 1971).

La un număr redus de cazuri s-a confirmat caracterul ereditar al bolii (W. Keiller 1926, L. P. Weiner și colab. 1967, M. Bonduell, R. Escourolle și colab. — 1976).

3.3.1.2. Anatomia patologică

Leziunile din atrofiile olivo-ponto-cerebeloase nu sînt totdeauna pure. Ele au o topografie simetrică și sistematică cu localizare de predilecție în *complexul olivo-ponto-cerebelos*. În această afecțiune cerebelul, puntea și bulbul apar în mod evident micșorate de volum, cu o demielinizare a substanței albe cerebeloase, cu oarecare conservare, a paleocerebelului (vermis și floculus); în timp ce emisferele caudale, lobii semilunari și inferiori sînt mai lezați (cazul U. Parodi, S. Ricca — 1925). Au fost cazuri în care și creierul avea un volum și o greutate mult mai redusă decît atrofia cerebelului și trunchiului cerebral, ca în cazurile unei familii cu atrofie olivo-ponto-cerebelare descrise în 1978 de H. D. Coeppen și Mary B. Hans (fig. 41).

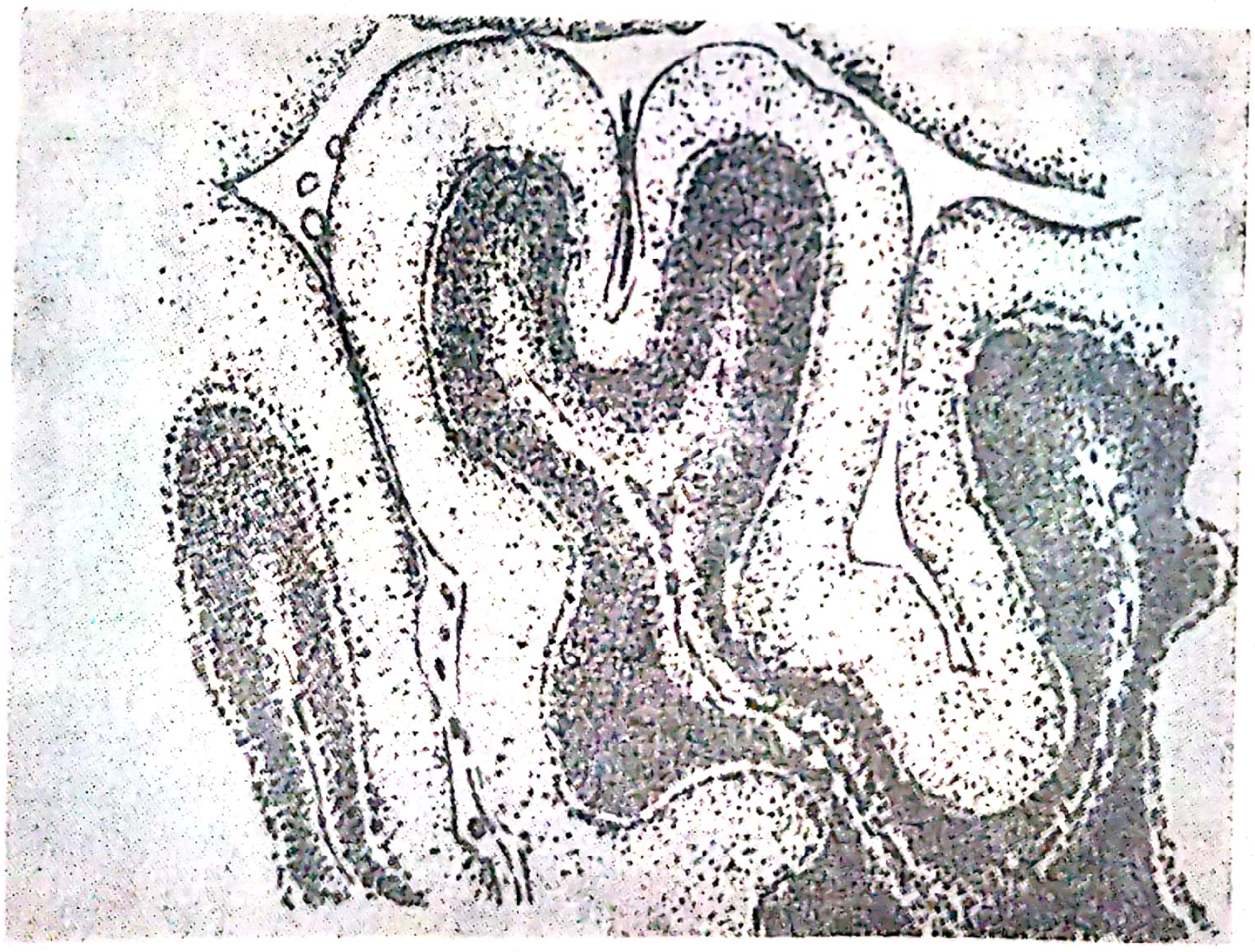

Fig. 41. — Caz I.D.M. Scoarța cerebelului. Atrofia scoarței cerebelului. Impregnație Nissl. Imagine văzută la lupă (Caz — teză, Cezar Ionel — 1949).

Microscopic: celulele cu coșulețe din stratul molecular cerebelos sînt parțial distruse (fig. 42 și fig. 43). Leziunile caracteristice interesează celulele Purkinje, care în unele cazuri pot să dispară (caz

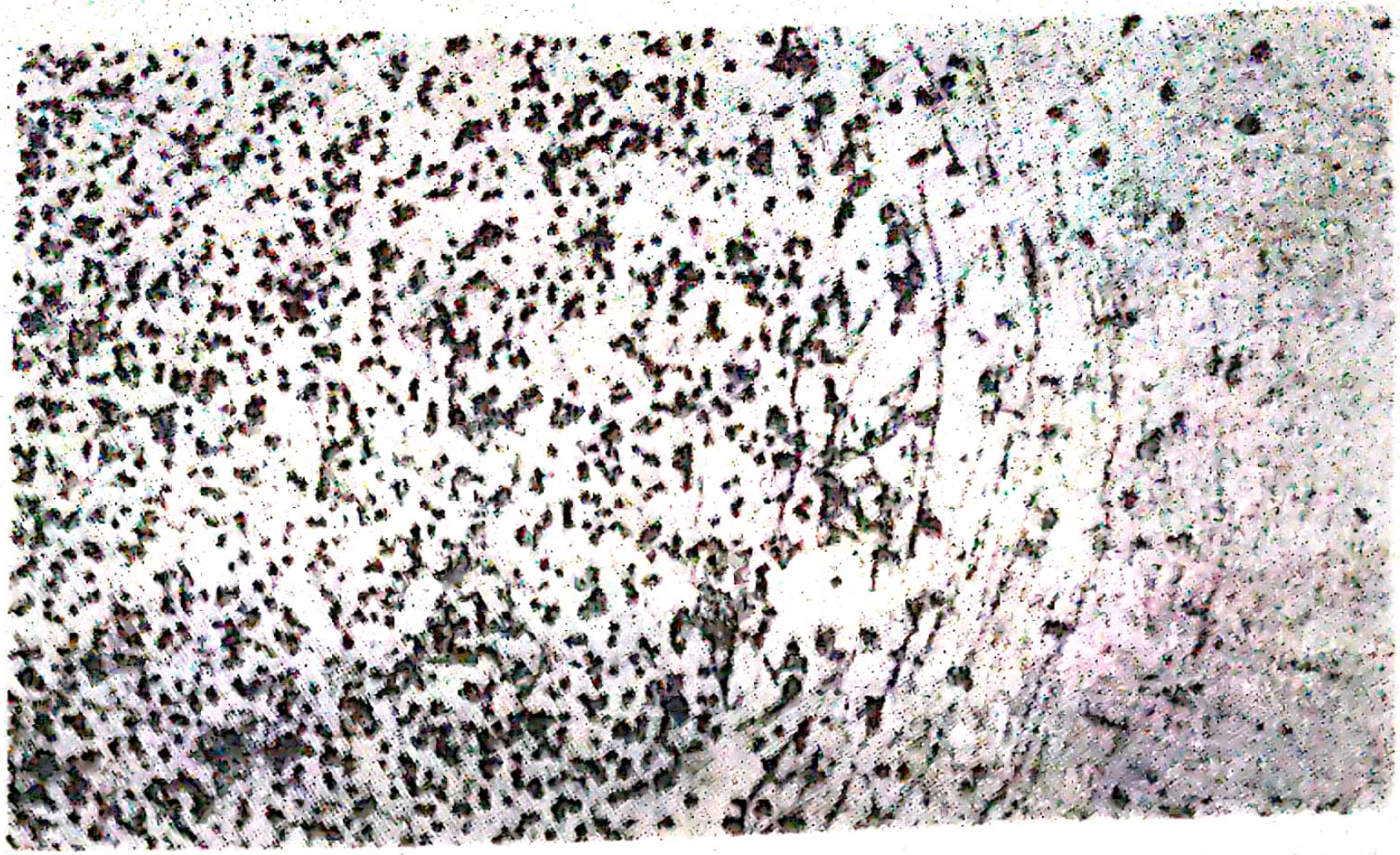

Fig. 42. — Cortex cerebelos. Dispariția celulelor Purkinje cu rarefierea stratului granular și „coșulețe" goale. Impregnație argentică × 180. Degenerarea cerebeloasă după tratament prelungit cu fenitoin (R. Nitya, D. M. Hotek, A. Rudy și colab. 1976).



Fig. 43. — Cortex cerebelos la o bolnavă de 60 ani la care celulele Purkinje apar bine reprezentate. Acțiunea aspartat taurinatului asupra atrofiei olivo-ponto-cerebeloase. (Imagine test). Colorație hematoxilina eosina × 100. (Thomas Perry, Robert D. Currier și colab. 1976).

W. Keiller — 1926, G. Guillain, P. Mathieu și I. Bertrand — 1926) sau uneori stratul celulelor Purkinje să apară aproape lipsit de neuroni (H. Arnuf, M. D. Koepper și colab., 1978) cu puțini axoni „în torpedos" și atrofie a stratului celular granular. Aceste celule suferă un proces regresiv cu existența de nuclei piriformi (Dejerine, A. Thomas) cu dispariția neurofibrilelor. Nu s-a putut obține datorită metodelor existente de colorații o mai precisă reprezentare a arborelui dendritic, căci impregnațiile argentice permit o evidențiere parțială a acestor prelungiri. (A. Hirano — 1983), cîtă vreme metoda Golgi îngăduie o evidențiere mai amănunțită a arborelui dendritic.

Sînt cunoscute transformări patologice ale arborelui dentritic cu apariția de „corpi stelați“ („Stern Körper“) sau cactuși și „Stachelkugel“ observate la celulele Purkinje și la porțiunile periferice ale dendritelor celulelor Purkinje.

Aceste transformări ale celulelor Purkinje au fost observate în diferite lipidoze denumite meganeurite (Fine și colab. 1969), în unele atrofii ale scoarței cerebelului cu celule de tip granular ca în boala Menkes-Kinky-Hair (Menkes și colab. 1962, Aquilar și colab. 1966, Ghatak și colab. 1972, Iwata și colab 1979) și în intoxicațiile cu oxid de carbon (Hunter și Russell — 1954). În boala Menkes-Kinky-Hair aceste modificări menționate apar evidente la prelungirile somatice ale pericarionului (fig. 44, 45, 46). În boala Menkes-Kinky-Hair ca și în alte boli ereditare dendritele celulelor Purkinje apar micșorate în ansamblu și dispuse anormal (Hirano — 1978). Nucleul dințat este adesea cel mai lezat. Acesta apare micșorat de volum cu diminuarea rețelei mielinice ca în cazul Fickler (1911) și cu o reducere marcată a neuronilor și a numărului celulelor sale (cazul S. P. Bakker — 1924, ulterior R. Recondo — 1964, I. P. Veron — cu observația a 4-a din teza sa din 1968 și H. Arnuf și colab. în 1978).



Fig. 44. — Boala Menkes-Kinky-Hair. Cortex cerebelos, impregnație argentică. Se remarcă modificări celulare cu numeroase proliferări ale somei celulelor Purkinje cu forme „de cactus“ sau „corpi stelați“.

În protuberanță celulele ganglionare ale nucleilor pontini sînt dispărute (S. Kusaka, A. Kuramoto și colab. 1965) la fel și fibrele transversale ale punții în majoritatea cazurilor, putînd merge pînă la totala dis-

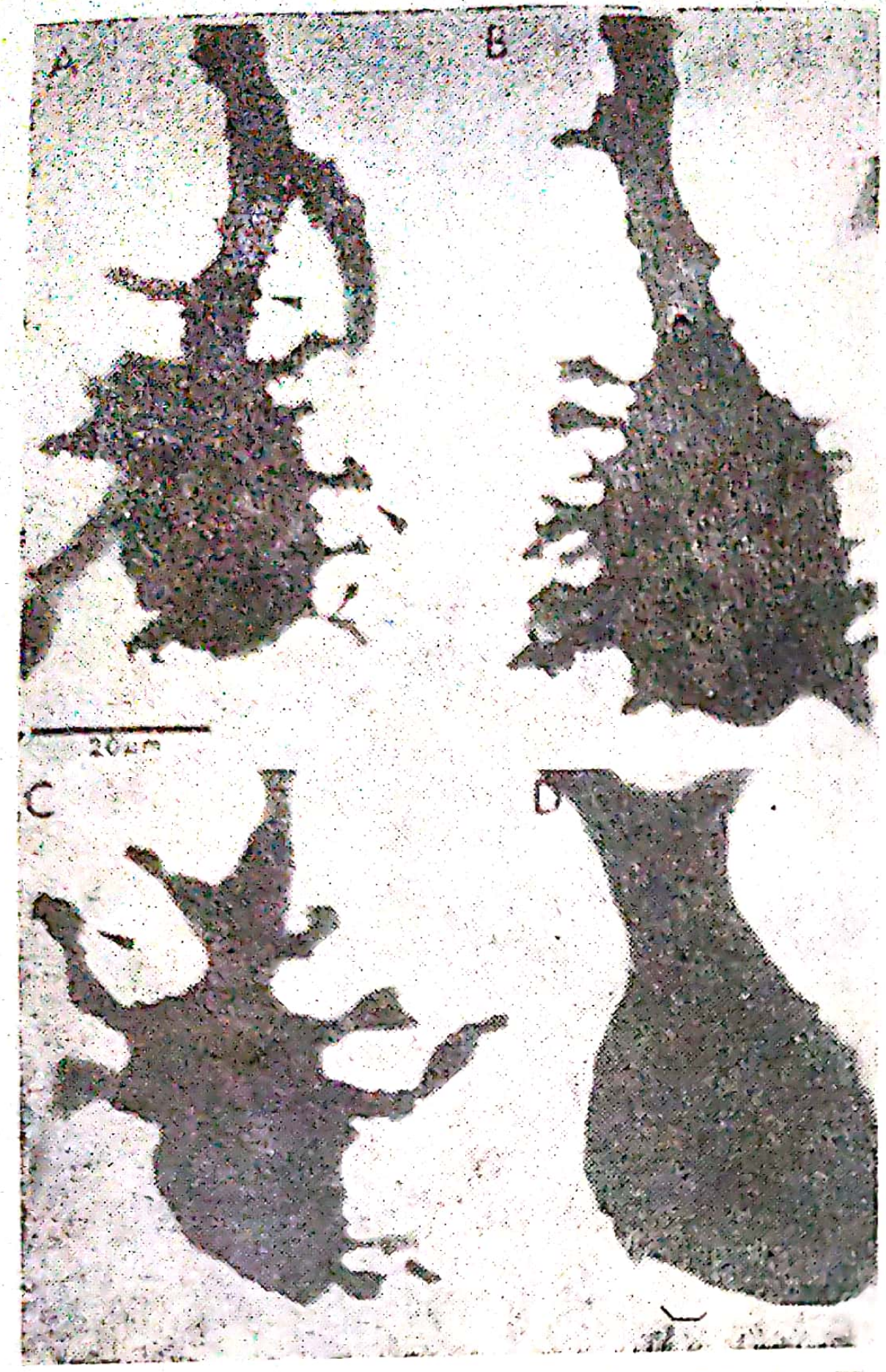

Fig. 45. — Boala Menkes-Kinky-Hair. Celule Purkinje ale unui tînăr de 21 de ani Îmbolnăviri celulare cu modificări structurale ale corpului celulelor care iau diferite aspecte de „cactus" sau „corpi stelați" (imaginile A, B și C). În D — celula Purkinje martor normală (Purpura a all 1976. Brain. Dis.)

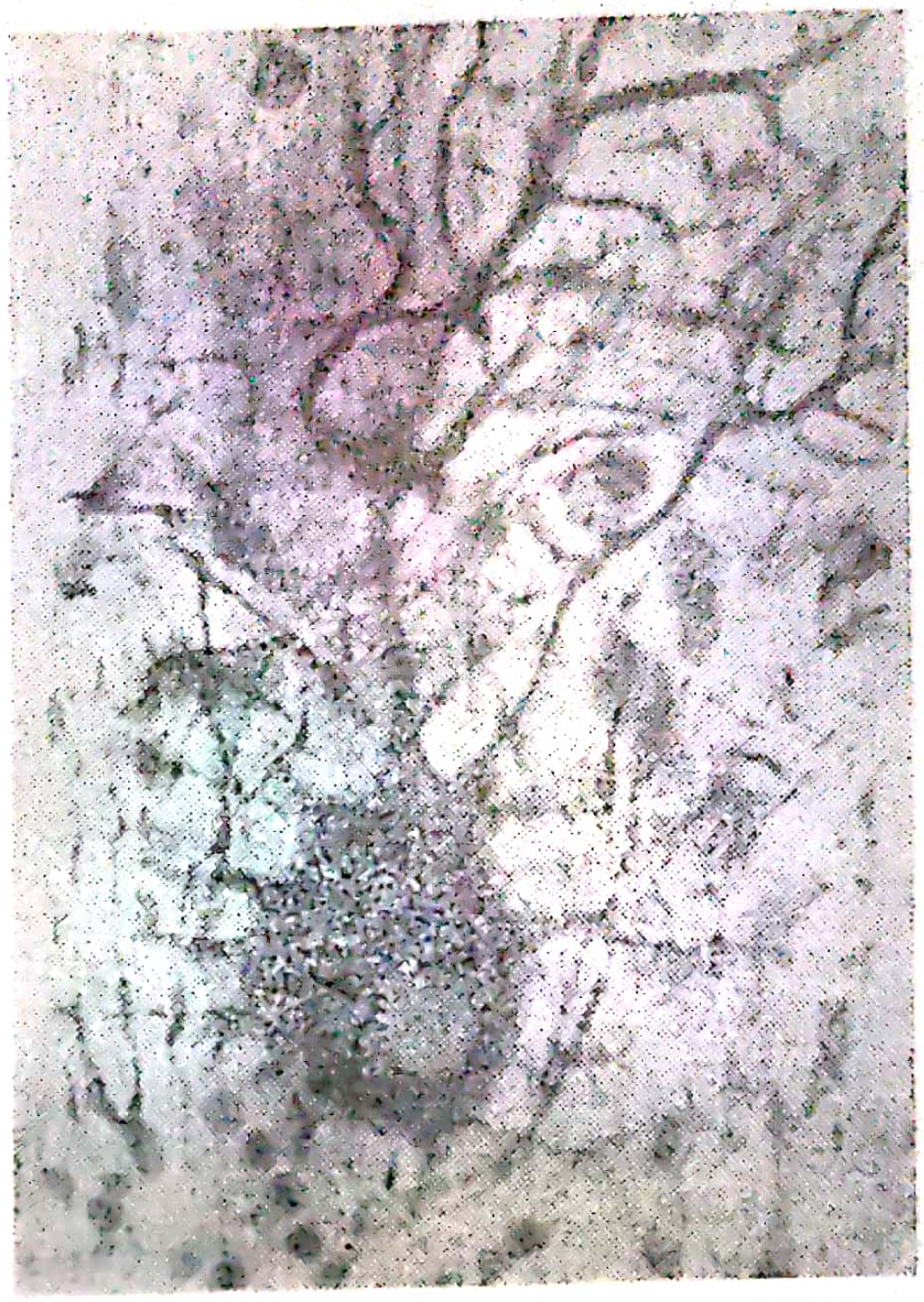

Fig. 46. — Boala Menkes-Kinky-Hair. Cortex cerebelos. Impregnație argentică. Se remarcă modificări patologice celulare cu ramificații numeroase ale celulelor Purkinje.

pariție a acestora ca în cazul Von Strauffenberg (fig. 47, 48). Pedunculul cerebelos mijlociu este de cele mai multe ori micșorat și demielinizat cu atingerea căilor cortico-pontine chiar pînă la distrugerea acestora.

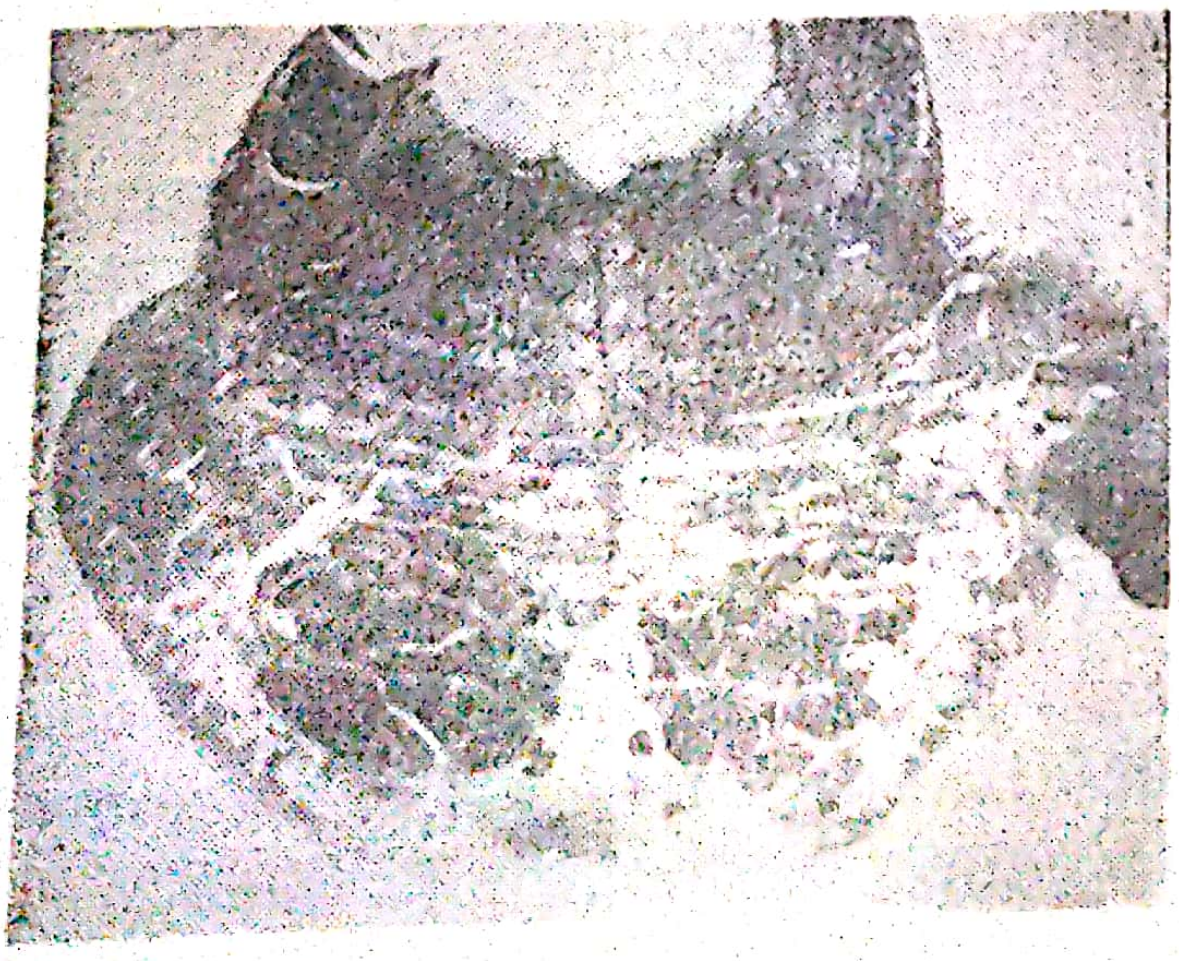

Fig. 47. — Atrofie olivo-ponto-cerebeloasă. Secțiune prin punte, Colorație mielinică Speilmeyer. Apare clar demielinizarea fibrelor transversale ale punții cu conservarea fasciculului piramidal, al calotei și al brațului conjunctiv (Caz din teza Cezar Ionel — 1949).



Fig. 48. — *Degenerescență ponto-cerebeloasă.* Secțiune parasagitală prin emisferul cerebelos. Colorație Spielmayer. Demielinizare totală a substanței albe a cerebelului cu aspect „mîncat de molii" sau „în pete". Mici demielinizări decelate și în axul alb al foliilor (Vlad Voiculescu, Arcadiu Petrescu).

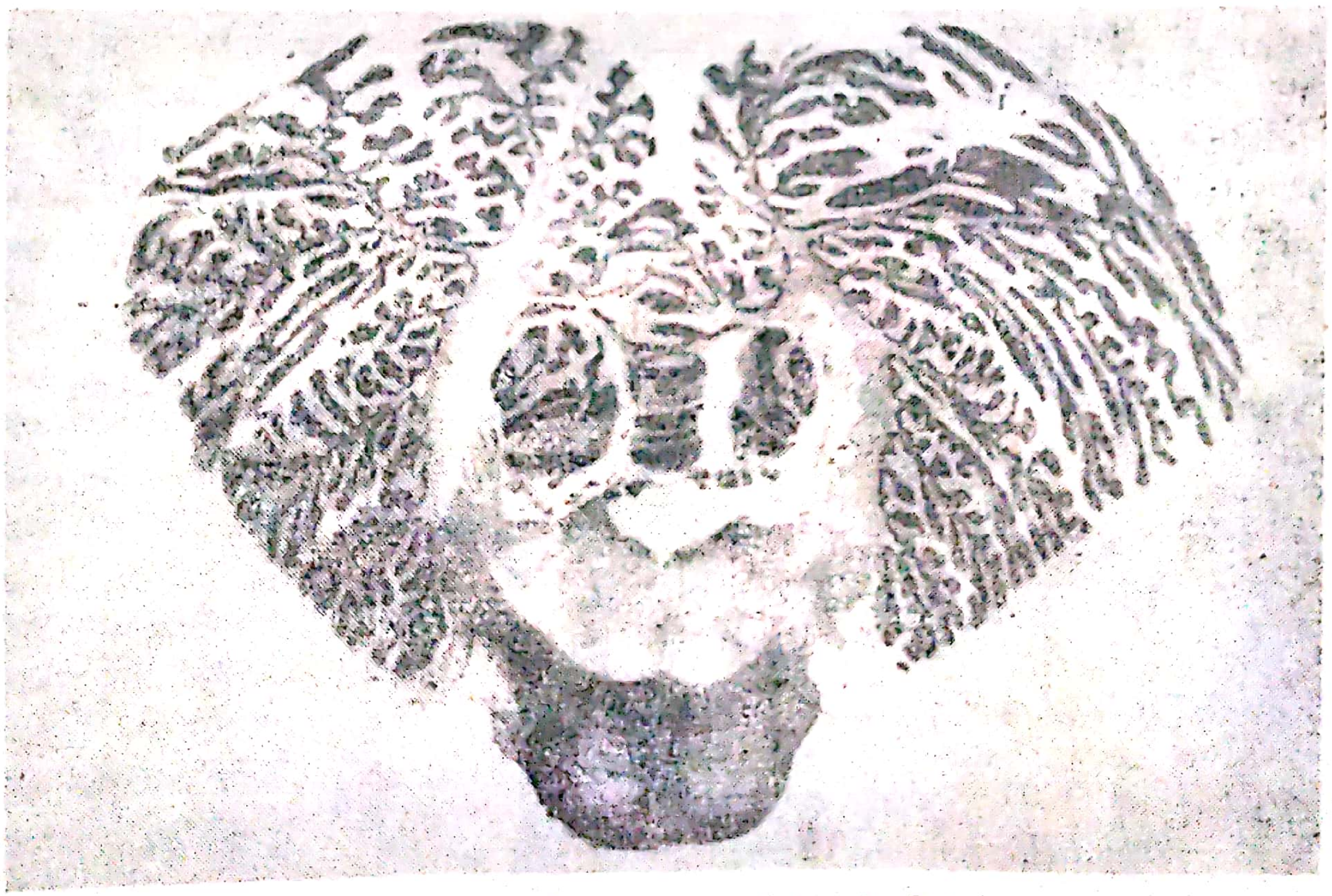

Fig. 49. — Degenerescență ponto-cerebeloasă. Colorație Nissl. Hiperplazie glială cu zonă intens colorată în piciorul protuberanței și în pedunculul cerebelos mijlociu (PCM) survenită după atrofia fibrelor ponto-cerebeloase (Vlad Voiculescu, Arcadiu Petrescu).

În bulb, căile olivo-ponto-cerebeloase sînt demielinizate (S. Kusaba și colab. 1965) cu olivele bulbare atrofiate, cu celulele mici, rare și ratatinate, uneori și cu atingerea nucleilor arciformi, dispariția celulelor olivare și paraolivare care sînt înlocuite cu o hiperplazie cu scleroză (Noica, I. T. Niculescu, Banu — 1936). Atrofia olivei care este considerată a fi primară și independentă de distrugerea celulelor Purkinje (fig. 51—52) s-ar datora atrofiei cerebelului. Întrucît leziunile din scoarța cerebrală sînt identice cu cele din atrofiile corticale, sîntem îndreptățiți a considera că scoarța cerebrală este lezată inițial.

Leziuni ale sistemului extrapiramidal — mai ales substanța neagră (R. A. Ley — 1924, W. Keiller — 1926, M. J. Scherer — 1933, Noica. I. T. Niculescu și Banu — 1938, G. Marinescu, Ionescu-Sisești, Th. Hornet — 1936, Cezar Ionel — 1949, F. Gerstenbrand și Klara Weingarten — 1962, A. Takahashi, S. Togaki și colab. — 1970) cu deficit celular și proliferare nevroglică se întîlnesc în coreea Hungtington în care unii autori au găsit și atrofii cerebeloase certificate anatomic (G. Birenbaum — 1941) (fig. 51).

Striatul poate fi lezat adesea printr-un proces de arterioscleroză a vaselor strio-lenticulare (Fickler — 1911) atrofia acestuia însă este cu totul excepțional bilaterală (Von Stauffenberg — 1918). Intensitatea tabloului clinic extrapiramidal prin leziuni striato-nigrice evoluează paralel cu leziunea cerebeloasă și independent de aceasta.

Leziuni ale măduvei spinării sînt rare — ele mergînd de la o paloare sau scleroză a cordoanelor posterioare (G. Marinescu, Ionescu-Sisești. Th. Hornet, Hassin-Harria — 1936, F. Gerstenbrand și Klara Weingarten — 1962, D. M. Landis și colab. — 1974) pînă la atrofii sau parțiale degenerări ale cordoanelor posterioare ca în cazurile S. P. Bakker (1924) și Cezar Ionel (1949) (fig. 50).

Au fost semnalate rare degenerări ale cordoanelor laterale, calea piramidală și cordonul lateral cerebelos (Hassin-Harris); atrofia căilor cerebeloase a cordonului lateral sau atrofia celulelor Clarke (M. Arndt — 1897, P. Mathieu și I. Bertrand — 1929, Noica, Niculescu și Banu — 1936) ca și degenerări ale fascicolului Flechsig, Gowers și Helweg ca în cazul lui A. Takahashi și colab. — 1969).

Leziunile medulare din atrofia olivo-ponto-cerebeloasă nu au caracterul acelora din eredo-degenerescența spino-cerebeloasă, ceea ce l-a îndreptățit pe Welte (1939) să propună în aceste cazuri termenul de eredo-degenerescență spino-ponto-cerebeloasă.

Cu totul excepțional au fost semnalate leziuni ale ganglionilor rahidieni și a neuronilor senzitivi (caz Gh. Marinescu, Ionescu-Sisești și Th. Hornet ca și cazul Cezar Ionel) (fig. 52) cît și atingerea cortexului cerebral — lob frontal și temporal — cu atrofii și distrugeri celulare (caz Fickler — 1911, Stauffemberg — 1918, caz Van Bogaert, Bertrand — 1929, caz Hassin-Harris — 1936 și cazuri de atrofii cerebeloase și olivare progresive cu atrofia cortexului cerebral, clinic cu : fenomene cerebeloase, piramidale și tulburări psihice (Guillain G., I. Bertrand și Guillain Godet — 1941).



Fig. 50. — Măduvă. Regiunea dorsală. Vedere la lupă. Se observă scleroza cordoanelor posterioare Goll și Burdach (teză Cezar Ionel 1949).



Fig. 51. — A. Rarefacție celulară în oliva bulbară afectată. Apar clar două celule pseudohipertrofe. h — hilul olivei bulbare. Impregnație argentică Bodian pentru axoni.

B. Detaliu. Cele două celule olivare degenerate, cu dendrite hipertrofiate. Corpul celular apare numai la una dintre acestea (caz Z. G. — Arcadiu Petrescu)

În cazul din teza lui Cezar Ionel din 1949 era vorba de un bolnav de 37 ani cu o evoluție lent progresivă cu fenomene cerebeloase, dismetrie, adiadocokinezie (leziuni de scoarță neocerebeloasă), ataxia membrelor, tulburări de vorbire (leziuni tardive vermiene) și fenomene extrapiramidale cu modificări de tonus cu hipertonie plastică ceroasă, facies figé, tremor de repaus și tulburări psihice frontale, fenomene care suprapuse pe fondul cerebelos au făcut din acest bolnav un infirm.

Boala în acest caz a debutat la 18 ani în mod insidios cu nesiguranță în mers și statică, diminuarea forței segmentare și tremor. Evoluție lentă cu intensificarea tremurăturilor și cu tulburări de vorbire, voce tărăgănată, sacadată, tremurată. Cu timpul au apărut tulburări de deglutiție și tulburări sfincteriene. După circa 14 ani starea bolnavului s-a agravat mult, tremorul generalizîndu-se, iar mersul devenind foarte dificil, limitat și numai cu sprijin.

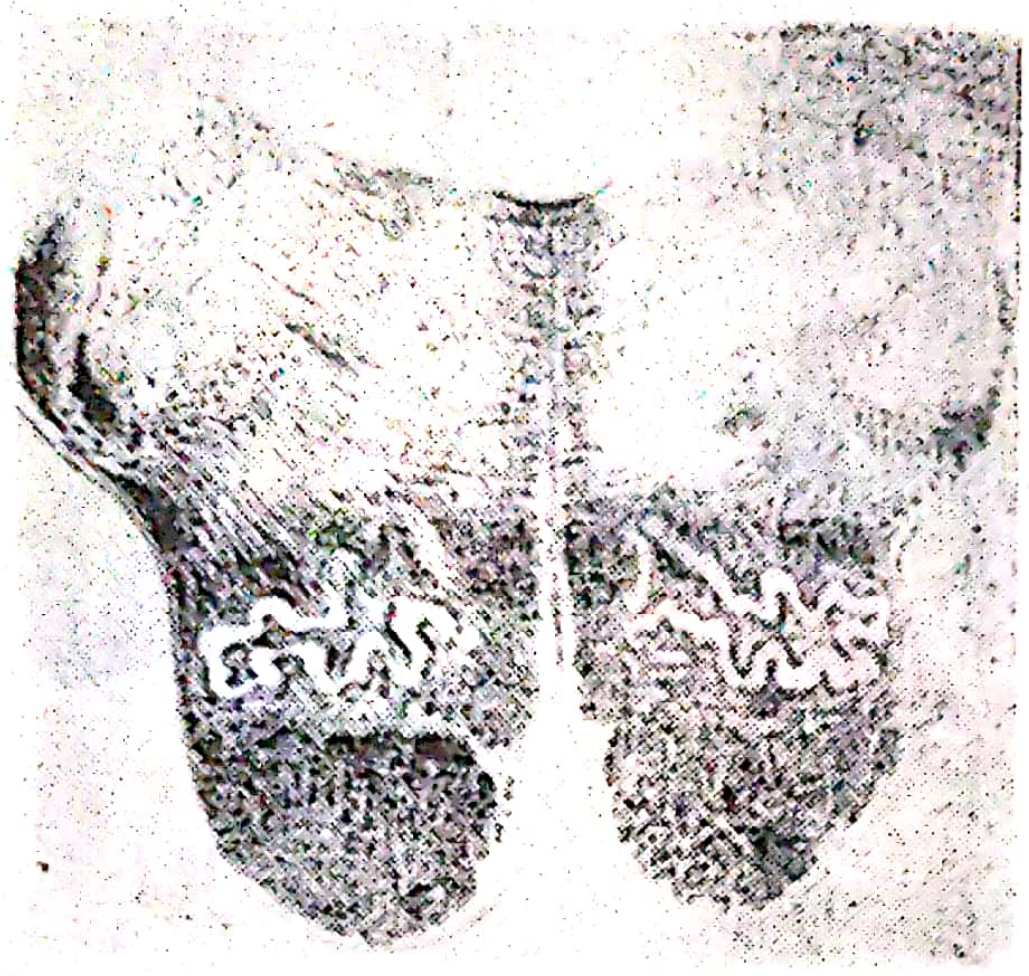

Fig. 52. — Atrofie olivo-ponto-cerebeloasă. Bulb. Leziunea olivelor bulbare care apar atrofiate moderat. Corpul restiform este redus de volum. Colorație mielinică. Vedere la lupă (caz dr. Cezar Ionel — 1949).

Ceea ce frapează în mod deosebit la acest bolnav este atitudinea și faciesul. Fața este monomimetică de aspect figé cu o privire aproape imobilă și o mimică inexpresivă. În poziție ortostatică corpul apare rigid, sudat și este animat de tremurături generale, veritabile oscilații ale corpului, bolnavul avînd nevoie de sprijin pentru menținerea echilibrului. Capul, de asemenea, prezintă mici oscilații permanente în sens lateral. Baza de susținere este mărită. Corpul se clatină, iar membrele superioare tremurînde sînt depărtate de corp, capul aplecat ușor înainte. Întins orizontal în pat se observă tremurături rapide, regulate, permanente la membrele inferioare. Mișcări lente de repaus de aspect atetozic, vermicular, de reptațiune la degetele mîinilor. În ansamblu degetele mîinii, au o mișcare de extensie și de progresivă depărtare a lor în evantai.

Toate aceste mișcări anormale se accentuează în cursul mișcărilor active, oscilațiile căpătînd o amplitudine mare cu mișcări nesigure. Prehensiunea obiectelor se face greu, defectuos astfel încît actele uzuale se efectuează cu mare dificultate. Bolnavul varsă apa din paharul pe care încearcă să-l ducă la gură, scapă unele obiecte din mîini și se îmbracă cu mare greutate.

Examen neurologic: Motilitatea membrelor superioare activă este posibilă; în timpul mișcărilor tremurăturile extrapiramidale se accentuează mult. Mișcările pasive se execută cu un grad de rezistență dat fiind hipertonia generalizată a mușchilor asemănătoare plasticității parkinsoniene. Forța musculară este diminuată global în toate segmentele. În repaus se remarcă în afara tremurăturii și contracții fasciculare în mușchii brațului și antebrațului bilateral. Probele ataxo-cerebeloase a membrelor superioare arată o marcată dismetrie și o manifestă adiadocokinezie.

Membrele inferioare pot fi ridicate la 70 grade deasupra patului. Mișcările se pot executa dar cu exacerbarea tremurăturilor. Hipertonia musculară evidențiată prin mișcările pasive scoate în evidență plasticitatea musculară și mișcări fasciculare în mușchii coapsei. Aceeași deficiență evidentă apare și la probele ataxo-cerebeloase și la membrele inferioare. Atît la membrele superioare cît și la cele inferioare reflexele de postură, semnul roatei dințate și semnul Noica sînt prezente.

Reflexele osteo-tendinoase sînt diminuate mai ales la membrele superioare. Reflexele cutanate abdominale și cremasteriene se produc. La excitația marginii externe a plantei se produce o extensie a degetului mare, încadrată într-o mișcare de extensie și flexie spasmodică a degetelor. Sensibilitatea este normală.

Se remarcă o diminuare evidentă a amplitudinii excursiilor laterale a globilor oculari. Nistagmus la privirea laterală a ochilor sub formă de mici secuse orizontale. Bolnavul prezintă sialoree și o deglutiție dificilă.

Examenul psihic relevă o arierație evidentă cu mari tulburări de memorie, de ideație, acalculie, bradipsihie și afectivitate scăzută.

Atrofia olivo-ponto-cerebeloasă o socotim ca o formă de abiotrofie a cerebelului, cu apariția spontană, sporadică și în unele cazuri eredo-familială. Este o boală de sistem care în cerebel lezează partea sa filogenetic mai nouă (neocerebelul) opunîndu-se atrofiilor de sistem tip Holmes și a atrofiilor cerebelo-olivare a tinerilor (Niculescu și Horneț) care se sistematizează pe paleo-cerebel. În mare procesul abiotrofic este sistematizat pe două mari mecanisme: pe *sistemul cerebelos* — cu lezarea aferențelor sale telencefalice — pedunculul cerebelos mijlociu și celulele de origine ale fascicolului cortico-pontin în scoarța temporo-fronto-parietală — care depășind zona de origine a fibrelor cortico-pontine explică tulburările psihice și *pe sistemul extrapiramidal,* componenta pallido-nigrică (rigiditate pallidală, tremurături). În multe cazuri *sînt constatate leziuni ale aferențelor proprioceptive spinale ale cerebelului și bulbului* — cu degenerarea cordoanelor posterioare medulare, a olivei bulbare, a fibrelor olivo-cerebeloase și corpul restiform. Scleroza cordoanelor posterioare medulare și alterarea ganglionilor spinali (fig. 53) nu au un corespondent clinic evident. (Concluzii din Teza de doctorat Cezar Ionel — 1949).

La examenul anatomo-patologic a cazului acesta s-au găsit: leziuni ale olivei bulbare (fig. 52), cu atrofia sa și a corpului restiform, leziuni ale nucleilor pontini și a fibrelor pedunculului cerebelos mediu (fig. 54), o atrofie a scoarței cerebeloase (lobii laterali) (fig. 55) cu alterarea stratului de celule Purkinje cu dispariția acestor celule. Axonii celulelor

Purkinje rămași, prezintă tumefieri denumite „torpedo" (fig. 56 și fig. 57) ca și în cazurile descrise de Noica, Niculescu și Banu (1936) sau Critchley, Greenfield MacDonald (1948). Apoi: leziuni în cortexul cerebral fronto-temporal (leziuni palido-nigrice) (fig. 58) și a cordoanelor posterioare. *Conform constatărilor de fiziopatologie experimentală a lui O. Sager* (1936, 1955) *asupra relațiilor dintre cortex și cerebel — legat de creșterea tonusului mușchilor din atrofia olivo-ponto-cerebelo-corticale,* acest fapt se datorește leziunilor în circuitele cortico-olivo-cerebelo-corticale, *cît și în circuitele ponto-cerebelo-corticale* cu suferințe în punte, oliva bulbară, scoarța cerebelului, cortexul cerebral și sistemul palido-nigric.

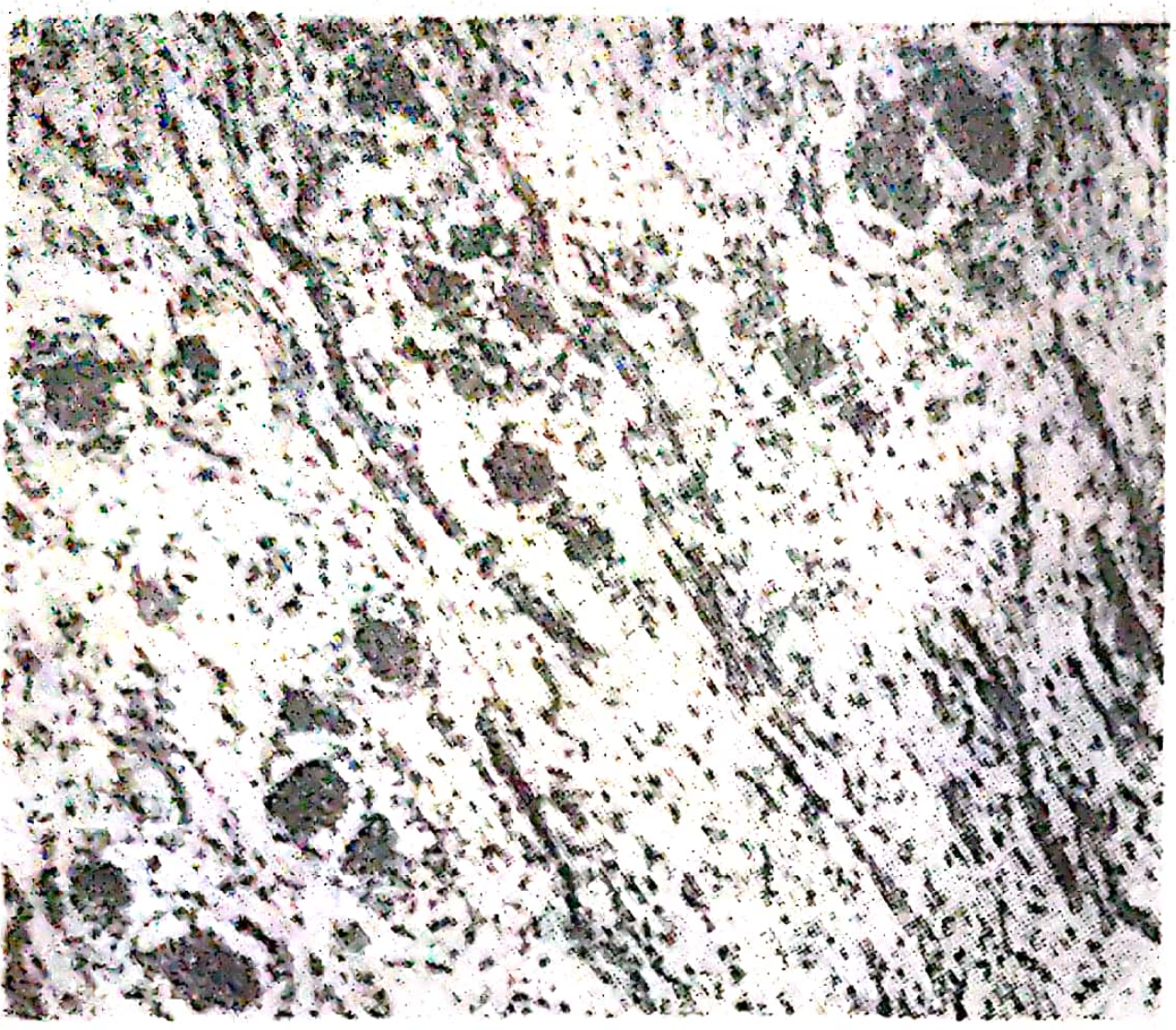

Fig. 53. — Atrofie olivo-ponto-cerebeloasă. Ganglion rahidian secționat. Colorație hematoxilină Scharlach. Se observă alterarea neuronilor senzitivi cu degenerarea vacuolară a celulelor nervoase-atrofiate (teză dr. Cezar Ionel, 1949).

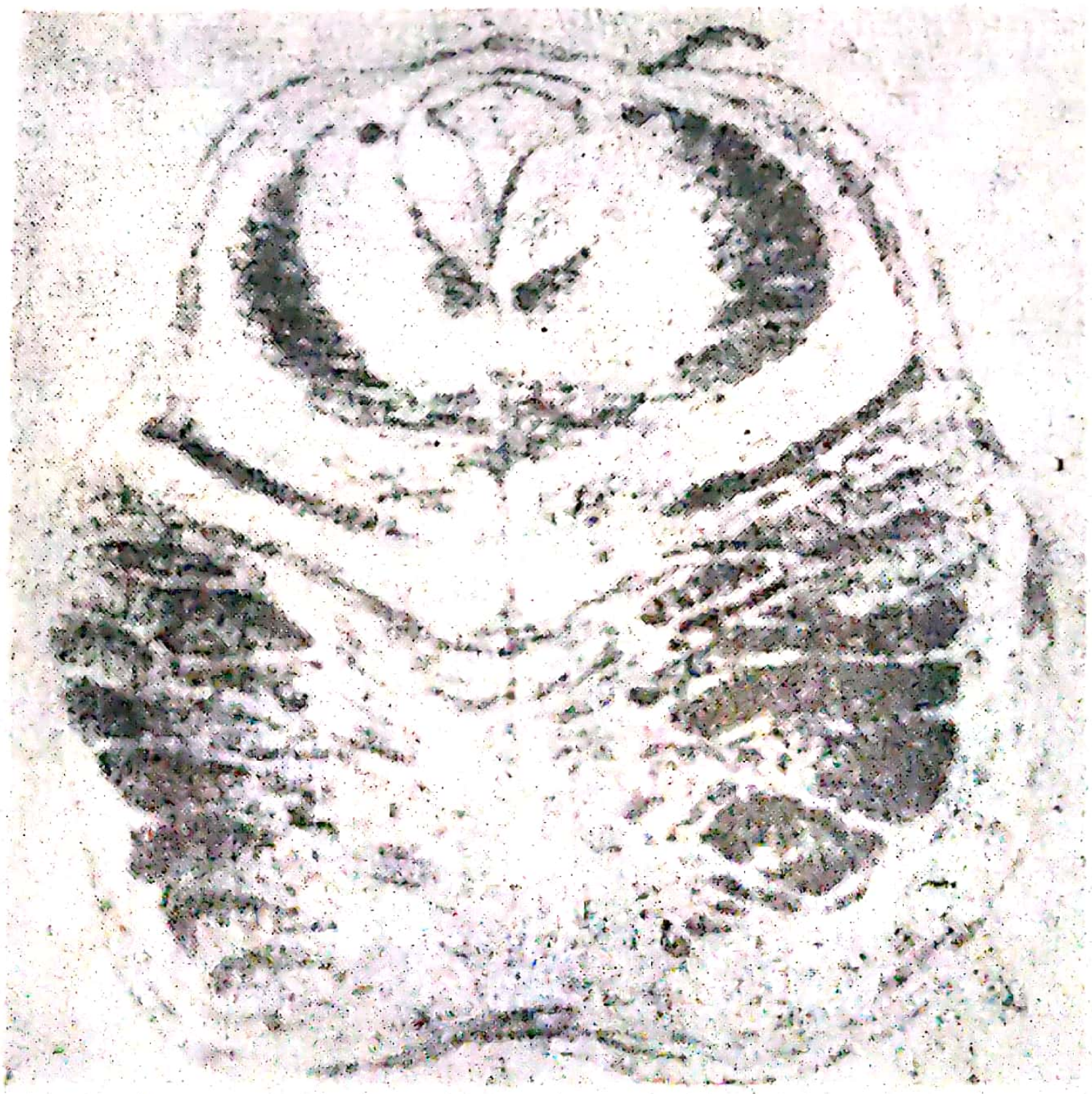

Fig. 54. — Protuberanță. Dispariția parțială a nucleilor și a fibrelor transversale ale punții. Colorație mielinică. Vedere la lupă. (caz. I.D.M. Atrofie olivo-ponto-cerebeloasă. Teză dr. Cezar Ionel — 1949.)



Fig. 55. — Atrofie olivo-ponto-cerebeloasă. Cerebel și punte. Imagine văzută la lupă. Se distinge atrofia cerebeloasă. Foliile cerebeloase apar atrofiate cu șanțurile dintre ele mărite. Puntea apare micșorată, îngustată, (teză Cezar Ionel — 1949).



Fig. 56. — Degenerarea axonală cu celule cerebeloase „in torpedo". Tumefacție ovoidală argentafilică a axonului celulei Purkinje. Colorație Bielschovski × 160 (Cezar Ionel, 1949).



Fig. 57. — Atrofie olivo-ponto-cerebeloasă. Imagine microscopică colorație Bielschowski. Se văd celule Purkinje cu dendrite alterate și tumefiate cu traiect „torpedo" (după Noica, Niculescu și Banu — din rev. Neurol., nr. 3, 1936) ca și în cazul din teza Cezar Ionel, 1949).

D. M. Lendis, R. Rosenberg și colab. (1974) au găsit la biopsii cerebeloase făcute la doi pacienți dintr-o familie cu mai mulți bolnavi — degenerări ale celulelor Purkinje, lezarea fibrelor corticale aferente și o distrugere de celule granulare. Au mai fost găsite structuri tubulare și incluzii cristaline la microscopul electronic.

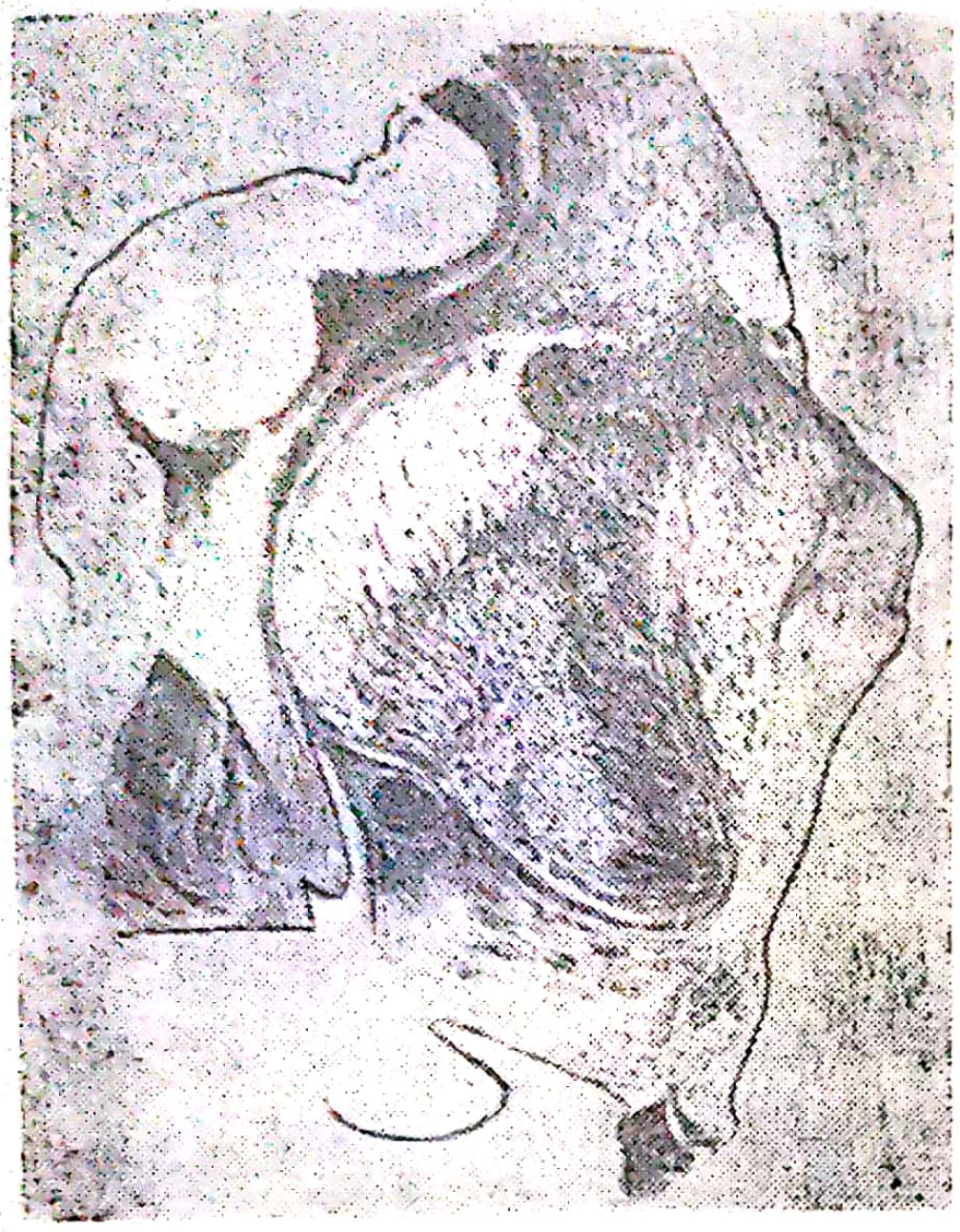

Fig. 58. — Atrofie olivo-ponto-cerebeloasă. Secțiune prin nucleii striați. Colorație mielinică. Nucleul lenticular apare redus de volum (teza Cezar Ionel, 1949).

Cercetări electromiografice, întreprinse la unii bolnavi cu atrofie olivo-ponto-cerebeloasă dominant autosmală (I. Carenini, G. Finochiaro și colab., 1984) au arătat o atingere a sistemului nervos periferic și o discretă demielinizare sau o degenerare axonală.

3.3.1.3. Diagnosticul atrofiei olivo-ponto-cerebeloase

Diagnosticul atrofiei olivo-ponto-cerebeloase constituie o problemă cu tot polimorfismul simptomatic și neta sa individualizare, datorită similitudinilor clinice cu alte afecțiuni ale cerebelului și bolii extrapiramidale, mai ales în timpul vieții, întrucît atrofiile cerebeloase se aseamănă clinic, destul de mult între ele.

Se impune atenție și rezervă în stabilirea diagnosticului de atrofie olivo-ponto-cerebeloasă, factorul etiologic nefiind totdeauna semnificativ. Vîrsta la debutul bolii, evoluția, caracterul sindromului cerebelos ca și celelalte tulburări neurologice asociate, îngăduie adesea de a se eticheta cazurile familiale în unul din grupele de atrofie cerebeloasă familială. De multe ori numai examenul anatomo-patologic îl poate confirma.

S-a preconizat ca metodă paraclinică de diagnostic și pneumoencefalografia de către o serie de autori ca : Murphy și Arana (1947), R. Lason și colab. (1956), E. Façon și colab. (1958), F. Gerstenbrand și Klara Weigarten (1962) care arată o lărgire a cisternei magna (fig. 59) și a ventricolului IV cu lărgirea liniilor de demarcaţie a subdiviziunilor cerebelului, datele însă trebuie coroborate neapărat cu observaţia clinică.

Diagnosticul cu atrofie olivo-ponto-cerebeloasă va fi stabilit clinic pe baza a 5 simptome cardinale: 1. fenomene cerebeloase; 2. fenomenele extrapiramidale; 3. tulburări de vorbire; 4. tulburări psihice şi 5. simptome adiţionale ca tulburările sfincteriene — incontinenţa urinară fiind revelatoare, întrucît aceasta nu o întîlnim în atrofia cerebeloasă tardivă cu predominanţă corticală.

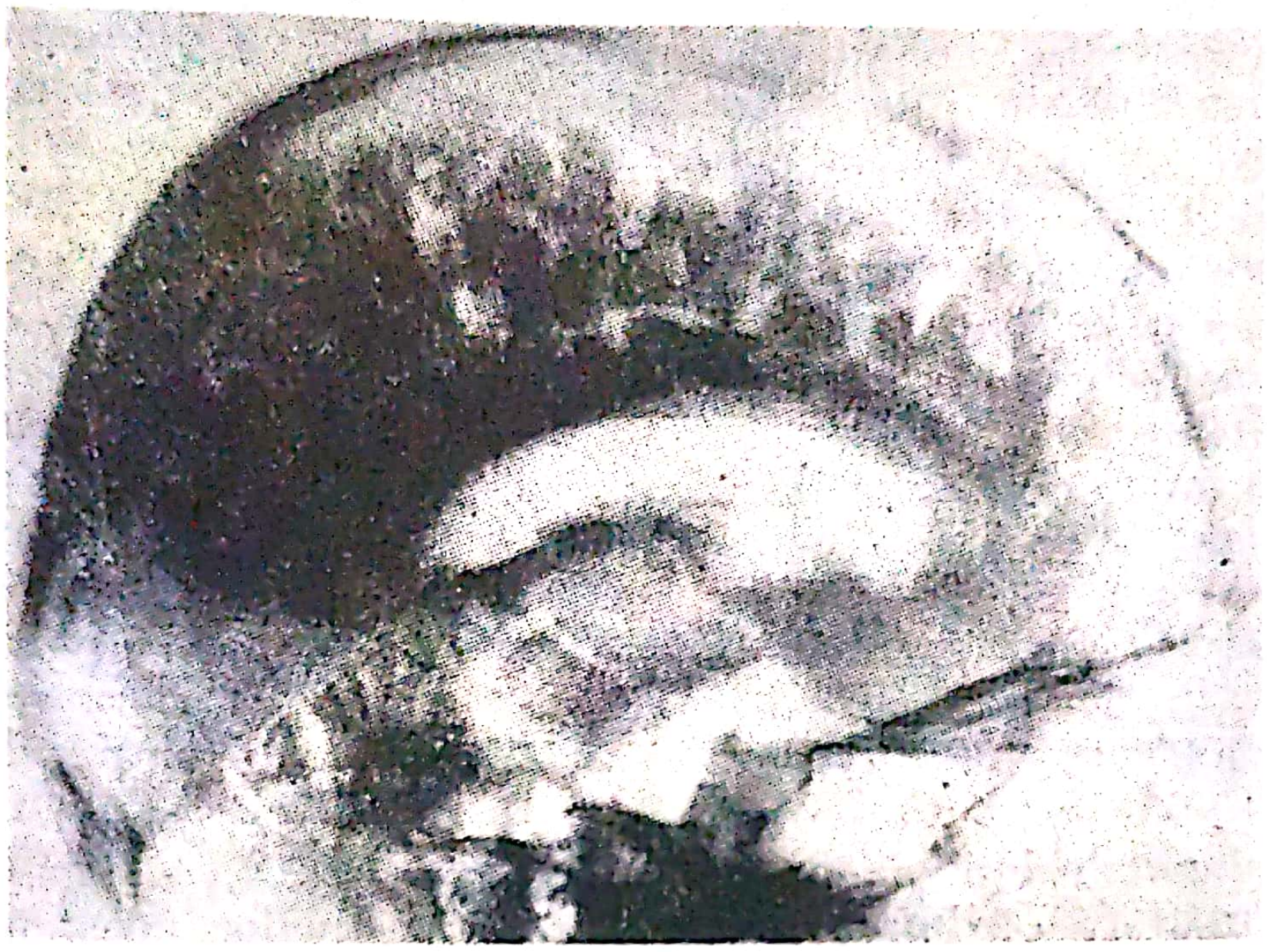

Fig. 59. — Pneumoencefalografie. Atrofie cerebeloasă în cadrul unui proces de atrofie cerebrală. Apar vizibile dungi (benzi) de aer între lobii cerebeloşi atrofiaţi.

Probleme de diagnostic. Este justificat ca în prezenţa unui sindrom cerebelos instalat lent şi progresiv să se pună diagnosticul de atrofie cerebeloasă. În cazurile clinice atipice cînd sindromul cerebelos poate fi estompat sau absent în unele cazuri de atrofie olivo-ponto-cerebeloasă, tabloul clinic poate fi dominat de un sindrom extrapiramidal. Uneori evoluţia bolii poate fi rapidă (subacută) în special în atrofia cerebeloasă paraneoplazică.

Vor fi luate în discuţie unele diagnostice — mai ales atunci cînd nu există antecedentele familiale pentru a se putea susţine posibilităţile unei atrofii cerebeloase.

În excluderea eventualităţii unei scleroze în plăci este necesar examenul lichidului cefalo-rahidian — în special cu prezenţa gammaglobulinelor — pentru a fi relevate unele leuconevraxite atipice, fără puseuri aparente, şi cu o evoluţie progresivă.

Posibilitatea unei tumori cerebeloase sau de trunchi cerebral va trebui de asemenea eliminată, fapt care este cît se poate de greu de făcut atunci cînd se ridică problema unei atrofii cerebeloase paraneoplazice sau a unei metastaze de fosă cerebrală posterioară. În astfel de cazuri se impune efectuarea gamma-encefalografiei şi mai ales a encefalografiei gazoase fracţionate cu tomografia fosei posterioare.

Encefalografia gazoasă precizează atît diagnosticul diferențial cît și caracterele macroscopice ale atrofiei cerebeloase mai ales predominanța atrofiei asupra formațiilor antero-superioare a cerebelului, ca în atrofia de tip Pierre-Marie, Foix, Alajouanine (1922) sau a unei atrofii cerebeloase de origine alcoolică (M. Masson — 1969).

În leziunile de unghi ponto-cerebelos și în special în acele cazuri în care se va suspiciona un proces tumoral în afara investigațiilor clasice — oto-neurologice — vor trebui efectuate și potențiale evocate de trunchiul cerebral (BSAEP — brain-stem auditory evoked potential) cu montaje variabile, potențiale evocate auditorii cu o latență medie și o tomografie computerizată — scranning — ceea ce ne va facilita precizarea diagnosticului (Kathlen Robinson și Peter Rudge — 1983) mai ales în neurinoamele de nerv acustic.

Diagnosticul diferențial va fi făcut cu sindroamele cerebeloase: eredo-ataxia-cerebeloasă, cu boala Friedreich, cu atrofia cerebeloasă tardivă cu predominanță corticală, cu tumorile de unghi ponto-cerebelos, cu sindroamele extrapiramidale și în mai mică măsură cu o leuconevraxită. Mai greu va fi de făcut diagnosticul cu atrofia cerebeloasă tardivă cu predominanță corticală care debutează tardiv, dar în care predomină tulburările de echilibru și mers, alterarea vorbirii și incoordonarea membrelor. Va trebui eliminată și posibilitatea existenței unei degenerescențe striato-nigrice în care pot fi prezente semne cerebeloase și o iritație piramidală — cum au observat în unele din cazurile lor — G. Boudin, A. Guillard, J. Mekol și P. Galle (1976).

Extinderea leziunilor în degenerescența striată — nigrică în afara acestor formațiuni — impune discutarea raporturilor acesteia cu degenerescențele plurisistematizate ale sistemului nervos central și în special cu atrofia olivo-ponto-cerebeloasă cu sindromul Shy-Drager. Dacă atrofia olivo-ponto-cerebeloasă se însoțește de leziuni și în locus niger — după cum am menționat și noi în cazul I.D.M. în teza din 1949, se poate observa existența unui paralelism între tabloul clinic al rigidității extrapiramidale și intensitatea leziunilor (Scherer — 1931). Se observă mai rar asocierea acestei rigidități cu o determinare striată. Aproape jumătate însă din cazurile anatomice de degenerescență strio-nigrică, include leziuni de intensitate variabilă de tip atrofic olivo-ponto-cerebeloasă (Adams R. și colab. 1961, G. Boudin și colab. 1976). În degenerescența striato-nigrică nu se întîlnește o hipotensiune ortostatică.

Vom elimina și disinergia cerebeloasă mioclonică Ramsay-Hunt, care însă apare la tineri spre deosebire de bolnavii cu atrofie olivo-ponto-cerebeloasă la care boala se instalează după 30—40 ani. În tabloul clinic din disinergia cerebeloasă mioclonică vor predomina: ataxia, tremorul intențional, miocloniile și tulburările de mers.

Sindromul de tip parkinsonian întîlnit în atrofia olivo-ponto-cerebeloasă, a determinat pe G. Guillain, J. Bertrand și J. Guillain (1939) să menționeze așa-zisul *„parkinson cerebelos“*. După autorii francezi din cerebel ar pleca impulsuri frenatoare asupra centrilor mezencefalici care ar duce prin căile cerebeloase la o întrerupere a reglării tonigene normale, cu izolarea nucleului dințat și defrenare secundară a nucleului roșu. Autorii germani neagă rolul alternărilor olivare drept o cauză a sindromului hipertono-akinetic, fapt menționat și de Van Bogaert. Acesta din urmă găsind leziuni și în substanța neagră în cazuri de atrofii olivo-ponto-cerebeloase le consideră drept localizări de vecinătate (Nebenlokalisation) a procesului degenerativ pe lîngă leziunile princeps ale procesului degenerativ din această boală. Se va exclude cu dificultate și eventualitatea unei *atrofii spino-pontine-diminuante — descrisă în 1969 de Boller și Segarra* și R. Ianiguchi și B. W. Konigsmark în 1971. Această atrofie spino-pontină constă în o ataxie accentuată, instalată progresiv, nistagmus, hipotonie, dizartrie și reflexe osteotendinoase vii cu Babinski și tardiv tulburări ale sensibilității tactile și vibratorii, fără atingeri ale intelectului. Boala apare între 30—57 ani (J. Walton — 1937) și prezintă anatomo-patologic alterări ale nucleilor pontini bazali, ale pedunculilor cerebeloși, fasciculelor spino-cerebeloase ca și a cordoanelor posterioare, cu o foarte discretă pierdere a celulelor Purkinje. Se va exclude totodată și sindromul Shy-Drager (1972) care are unele asemănări cu o atrofie olivo-ponto-cerebeloasă însă în această boală este caracteristică și patognomonică hipotensiunea ortostatică ca și atingeri ale neuronului motor periferic, leziuni simpatice medulare și în trunchiul cerebral ca și leziuni putameno-nigrice. (J. E. Thomas și E. Shirger — 1963, V. Voiculescu și colab. — 1968). Acest fapt a determinat pe R. Banister și D. R. Oppenheimer (1972) să se întrebe dacă nu cumva sindromul Shy-Drager — ar însoți maladia Parkinson idiopatică sau unele atingeri sistematizate ca degenerescența strio-nigrică sau atrofia olivo-ponto-cerebeloasă.

Sindromul Shy-Drager și atrofia olivo-ponto-cerebeloasă sporadică după N. Tamura, K. Shimazu, M. Hienuki și colab. (1985) sînt considerate ca făcînd parte dintr-un concept de atrofii multiple de sistem („multiple system atrophy“) — în care nu se va include atrofia olivo-ponto-cerebeloasă familială.

Clasificarea atrofiilor olivo-ponto-cerebeloase după criteriul anatomo-patologic (Cezar Ionel — 1949) *include 7 grupe :*

1. Atrofii olivo-ponto-cerebeloase cu lezarea complexului olivo-ponto-cerebelos ca în cazurile : Bakker, Guillain, Bertrand, Thurel și Critchley, Greenfield.
2. Cazuri cu atingerea sistemului extrapiramidal (Scherer și Critchley-Greenfield).
3. Cazuri cu prinderea măduvei (Arnold, Dejerine, A. Thomas, Bounduelle, Escourille și colab.).
4. Cazuri cu leziuni ale sistemului extrapiramidal și măduvă (Ley, Noica, Niculescu și Banu).
5. Cazuri de atrofii olivo-ponto-cerebeloase cu prinderea măduvei, sistemul extrapiramidal și scoarța creierului (Fickler, Cezar Ionel, Gerstenbrand și Klara Weigarten).
6. Cazuri cu lezarea scoarței cerebrale (Stauffenberg).
7. Cazuri cu atrofii olivo-ponto-cerebeloase cu interesarea sistemului extrapiramidal și a cortexului cerebral (Von Bogaert-Bertrand).

Clasificarea noastră din (1949) este apropiată în parte de aceea făcută de B. W. Konigsmark și L. P. Weiner (1970) după care atrofiile olivo-ponto-cerebeloase includ șase grupe bazate însă pe ereditate și date clinico-patogenice. M. J. Eadie (1974) încearcă pe baza unor observații clinico-anatomice o grupare a variatei forme de atrofie olivo-ponto-cerebeloasă care deși eterogenă și insuficient sistematizată incluzînd cazuri sporadice, familiale și cu simptome predominant numai olivo-cerebeloase merită totuși a fi citate.

Astfel autorul menționează: atrofia olivo-ponto-cerebeloasă asociată cu o degenerescență retiniană (W. H. Havenere — 1951, L. P. Weiner și colab. 1967), cu o atrofie optică (J. W. Schut și W. Haymaker — 1951), atrofie cu degenerare retiniană, ataxie și oftalmoplegie externă (R. S. Jampel, H. Okakaki și H. Bernstein — 1961), cu demență (F. Seitelberger — 1962); cazuri cu o atrofie a căilor cerebeloase aferente și a nucleilor bazali (J. K. Smidt și colab. 1958, L. P. Weiner — 1967). Cît privește cazul de atrofie olivo-ponto-cerebeloasă cu predominanță unilaterală semnalat de C. Davidson în 1938, acesta nu poate fi inserat ca o formă excepțională în această grupare.

3.3.1.4. Etiopatogenie

Punctul de vedere aproape unanim este că în această boală este vorba de leziuni abiotrofice care duc la un polimorfism simptomatic. Concepția lui W. Spyelmeier (1922) asupra degenerărilor sistematice ale sistemului nervos cu lezarea pregnantă a unuia sau mai multor sisteme dominante și mai puțin o lezare difuză a altor sisteme a fost acceptată și de Th. Horneț, I. Olteanu și colab. (1956) ca și de autorii japonezi (A. Takahashi, S. Tagaki și K. Iamamoto — 1970) care consideră atrofia olivo-ponto-cerebeloasă ca o afecțiune neurologică presenilă de etiologie necunoscută. După K. J. Zülch (1936) atrofiile primare ale scoarței cerebeloase pot fi datorite bătrîneții sau unor procese toxico-tumorale.

Atrofia olivo-ponto-cerebeloasă ar reprezenta o atrofie neocerebeloasă, cu atrofia sistemului cerebelopetal. Această abiotrofie ar deriva din banda de celule („cellband“) a lui C. Essick. *Se consideră aproape unanim că fibrele mielinizante sînt atinse primar, leziunea fibrelor precedînd prinderea substanței cenușii.* Demielinizarea și proliferarea fibroasă glială după unii (Scherer) ar atinge întîi lamele retrocaudale ale emisferelor cerebeloase (lobii semilunari), iar fibrele nervoase se vor atrofia de la periferie către corpul celulei, ceea ce explică prezența umflăturilor axonale „torpedo“ de pe axonii celulelor Purkinje. După Von Bogaert și I. Bertrand, atrofia celulelor Purkinje ar traduce o degenerare transinaptică secundară unei leziuni a fibrelor cerebelopetale.

Se incriminează și factorul vascular (O. Marburg și Riese (1947) în lezarea structurilor olivo-cerebeloase din această afecțiune care cuprinde unele zone de aprovizionare arterială. În ultimul timp sînt luate în discuție ipoteza dereglărilor metabolico-anoxice și enzimatice (I. Barbizet, R. Worms, S. Brion și colab. — 1971) ca și factorul genetic cu rol determinant în declanșarea acestei boli (F. Contamin și O. Sabourand, H. Kulawik — 1971, R. Duovoisin, A. Plaitakis — 1984). Hipoxia cronică a cerebelului poate să aibă un rol important în declanșarea unor afecțiuni cerebeloase în special în accidentele vasculare ca și în atrofiile cerebeloase ale acestuia după cum semnalează F. Cruz Sanchez, Cruz Cervos-Navarro, C. Arnuffó și colab. (1985).

În timpul din urmă unii autori ca Roger Duvoisin și Andreas Plaitakis (1984) pun în discuție concepția unicistă asupra atrofiilor olivo-ponto-cerebeloase descrise de Dejerine şi André Thomas, dat fiind atît complexitatea semiologiei clinice (cu fenomene asociate, modificări oculomotorii, leziuni medulare, ale neuronilor motori ca şi ale nervilor periferici), a factorului genetic şi a modificărilor biochimice. Aceşti factori i-au determinat pe aceşti autori să considere atrofia olivo-ponto-cerebeloasă ca un grup eterogen.

Existenţa asocierii unor forme de atrofie olivo-ponto-cerebeloasă cu deficit de glutamat de hidrogenază ar putea fi interpretat ca un prim indiciu în dezmembrarea biochimică a acestui grup nosologic. *Cu toată diversitatea simptomatică, morfologică şi a aspectelor biochimice care caracterizează atrofia olivo-ponto-cerebeloasă descrisă de Dejerine-André Thomas noi nu împărtăşim opinia autorilor care consideră această afecţiune drept o formă eterogenă de boală, susţinînd concepţia unicistă a acestor atrofii olivo-ponto-cerebeloase ca o entitate incontestabilă* (Cezar Ionel — 1985).

3.3.1.5. **Tratament**

Eficienţa tratamentului în atrofiile olivo-ponto-cerebeloase este redusă şi eminamente cu caracter simptomatic. Se va combate diskinezia cerebeloasă ca şi componenta extrapiramidală existentă printr-o medicaţie antiparkinsoniană anticolinergică (Romparkin, Akineton, Cogentin, Romergan) ca şi L. Dopa (Sinemet, Madopar sau Nakom) uneori cu unele rezultate. Se vor administra totodată şi sedative (Levomepromazin, Clordelazin şi Diazepam a 10 ml) în funcţie de intensitatea tulburărilor psihice. Acest tratament îşi are valabilitatea limitată în marea majoritate a diferitelor tipuri de atrofii cerebeloase. Clonazepam (Clonipin) un anticonvulsivant înrudit chimic cu Diazepamul este printre singurele medicamente, împreună cu Hidrazida care ameliorează ataxia cerebeloasă (Therapeutic Claims in Multiple Sclerosis, Edit. Fed. Int. Soc. Scl. Multiple, New York — 1983, p. 141).

3.3.2. Atrofiile olivo-rubro-cerebeloase

Această varietate de atrofie cerebeloasă a fost studiată anatomic de P. Lejonne şi Lhermitte în 1909. Era vorba de o bolnavă de 63 de ani care prezenta o hemiplegie dreaptă cu un sindrom Weber. Autorii au sistematizat astfel leziunile anatomice constatate în acest caz :

— O scleroză şi o demielinizare a olivelor bulbare — cu dispariţia unui număr însemnat de fibre cerebelo-olivare cu reducerea corpului restiform.

— Atrofia globală a cerebelului — histologic cu dispariţia celulelor Purkinje, a unor celule din stratul granular înlocuite cu o hiperplazie a ţesutului neurologic.

— Atrofia nucleilor dinţaţi cu distrugerea pedunculilor cerebeloşi superiori lezînd şi nucleul roşu. În general atrofia apare generalizată şi interesează lobii laterali, lobul median, flocculus, amigdala cu atrofia substanței albe centrale și rarefacția fibrelor mielinice.

— În cazul Lejoune și Lhermitte — existau și focare mai mici de ramolisment pedoncular care explicau sindromul altern. Nu se întîlnesc focare inflamatorii necrochistice și nici leziuni meningee sau vasculare. (A. Claude și Levy-Valensy — 1928).

— Atrofia olivo-rubro-cerebeloasă se deosebește de atrofia olivo-ponto-cerebeloasă prin : lezarea pedunculilor cerebeloși superiori și a nucleilor dințați cu integritatea nucleilor pontini și a pedunculului cerebelos mediu (Brachium pontis). În ambele cazuri însă sînt lezate olivele bulbare, fibrele cerebrale-olivare și cortexul cerebelos. În atrofia olivo-ponto-cerebeloasă descrisă de Dejerine — A. Thomas în 1900 nu se remarcă de obicei o reacție nevroglică.

Unii autori (D. Hallervorden) socotesc cazul lui Lejonne și Lhermitte — că nu ar putea fi considerat ca o entitate morbidă aparte — dat fiind existența leziunii pedunculului cerebelos superior la încrucișarea Wernekink, fiind vorba mai mult de o degenerere retrogradă (S. P. Bakker — 1924). Ulterior și alți autori (N. Garcin și colab. — 1971, P. Castaigne și colab. — 1971) au descris sindroame cerebeloase stato-kinetice bilaterale cu semne oculare complexe și mioclonii prin leziuni la comisura Wernekink date de un cavernom al calotei pedunculare — care leza olivele bulbare, pedunculii cerebeloși și nucleii dințați.

*

Aici se include și :

— *Atrofia lamelară* descrisă de André-Thomas la 1897 interesează cerebelul — leziunile nefiind sistematizate și atingînd unii lobi, lame și lamele ale sale. La nivelul lamelelor atrofiate, celulele Purkinje sînt complet distruse fiind înlocuite de un țesut nevroglic. Clinic în cazul descris de A. Thomas sînt dominante tulburările de echilibru — cu ataxie cerebeloasă, oscilații ale brațelor și absența semnului Romberg, care a fost însă întîlnit în cazul I. Rossi (1908). Examenul necropsic la cazul Rossi a decelat pe lîngă atrofia lamelară și pe cea a cordoanelor și rădăcinilor posterioare. Un tablou similar cazului lui A. Thomas a prezentat și E. Jelgersma. Au fost ulterior descrise de M. K. Henner (1936) o atrofie lamelară a cerebelului cu simptome de boală Friedreich — asemănătoare în parte și cu distazia areflexică Rousey — Levy. Mai menționăm în această grupă și unele *atrofii cerebro-cerebeloase* — puține la număr în care coexistă leziuni cerebrale asociate cu o ataxie cerebeloasă (A. Arieff și L. Kaplan — 1944). Simptomele se caracterizează în afara tulburărilor psihice și prin fenomene de ganglioni bazali cu un marcat sindrom cerebelos și o ataxie evidentă ca în atrofia olivo-ponto-cerebeloasă.

*

* *

3.3.3. Atrofia cerebeloasă tardivă cu predominanță corticală

Această afecțiune rară cunoscută ca o „atrofie tardivă“ a fost descrisă de Pierre Marie, Ch. Foix și Alajouanine — în 1922, cu o etiopatogenie toxică sau infecțioasă (A. Sender și F. Lüthy — 1931, K. Zülich — 1936). Boala cu o individualitate clinico-anatomică bine definită apare după 55 de ani, cu o evoluție lentă uneori cu aparentă stabilizare și numai în cașexii și stări toxice poate fi întîlnită și mai timpuriu, între 30—40 ani (G. Holmes — 1917, O. Mass și H. Scherer — 1933).

Tabloul clinic, dat fiind sistematizarea sa topografică, este cît se poate de bine precizat : inițial, apar tulburări de statică și mers, bolnavul chiar cu ochii deschiși oscilează înainte și înapoi, mărindu-se baza de susținere în mers. Datorită marii ataxii cu timpul, mersul devine aproape imposibil fără sprijin. Chiar atunci cînd bolnavul stă pe loc, trunchiul și capul oscilează și tremură, iar la încercarea de a se mișca oscilațiile se măresc.

Ataxia membrelor care apare mai tîrziu este mai puțin frapantă la celelalte probe de coordonare comparativ cu tulburările de statică și mers, *fiind vorba de o formă statică a sindromului cerebelos.* Scrisul este tremurat. Nu există hipotonie. Uneori se menționează cataplexie cerebeloasă (A. Thomas — 1905, J. K. Zülch — 1936). Vorbirea alterată, cu timpul devine tărăgănată, sacadată, iar adiadocokinezia este moderată. Rar poate fi întîlnit semnul Babinski ca și un nistagmus în stadiul tardiv al bolii — cu hipertonie plastică ceroasă la membre ca în Parkinson (Van Bogaert și I. Bertrand — 1932). Intelectul nu este alterat decît în formele subacute. Nu se constată nistagmus și nici semne piramidale sau tulburări de sensibilitate.

La precizarea diagnosticului se va recurge la o encefalografie gazoasă fracționată cu tomografie sagitală a fosei cerebrale posterioare care va evidenția dilatarea cisternelor pericerebeloase și în special subcerebeloase. Adesea se va putea întîlni și o dilatare a ventricolilor laterali (F. Contamin și O. Sabouraud — 1970).

Anatomia patologică. În această afecțiune este vorba de o atrofie sistemică a cerebelului, mai ales pe fața sa superioară — descrescînd în intensitate către marginea posterioară și de la linia mediană către marginile laterale, fiind lezate mai ales vermisul anterior și lobii laterali. Sînt atrofiați mai ales pe linia mediană lobulul paracentral, culmenul și declivul ; lateral, lobii patrulateri (anteriori și posteriori) — topografie care în mare poate corespunde paleo-cerebelului. Atrofia corticală evidentă cu lărgirea lobilor după Scherer (1933) s-ar datora conservării mielinice centrale a cerebelului — din cadrul atrofiei tardive corticale, ceea ce nu se întîlnește în alte atrofii cerebeloase (fig. 60). Atrofia lobilor cerebelului este mai mare în partea mediană. Cerebelul este mai redus în greutate decît în boala Nonne-Marie.

În lobii anteriori — pot exista uneori modificări histologice cu lezarea celulelor Purkinje cu păstrarea fibrelor cu coșulețe. Stratul granular este rărit. Există o proliferare glială ; în stratul molecular se observă și o rărire centrală în lamelele cerebeloase. Nucleul dințat nu

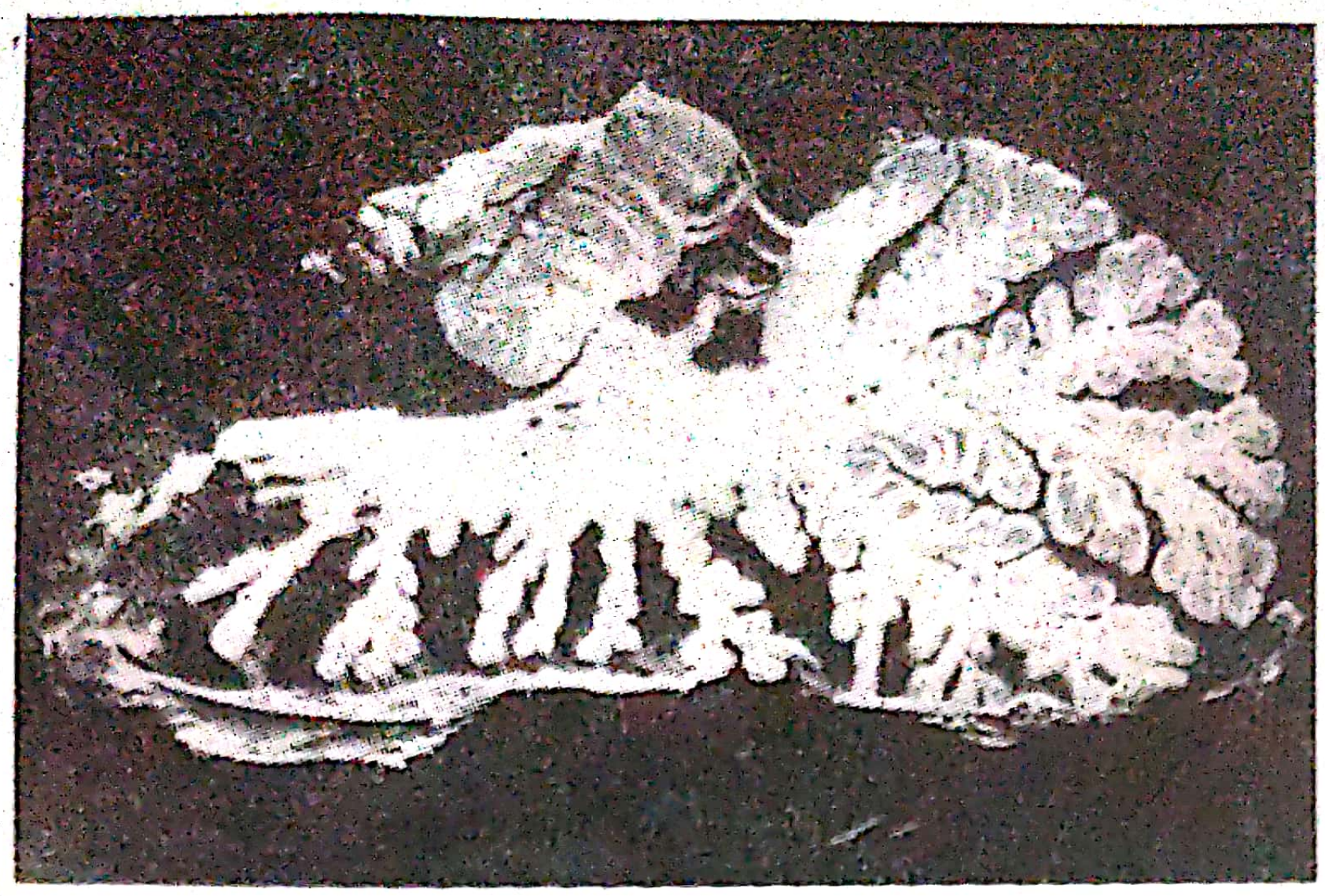

Fig. 60. — Atrofie cerebeloasă tardivă cu predominanță corticală. Secțiune sagitală. Se observă o marcată atrofie a circumvoluțiunilor lobilor cerebeloși anteriori, care contrastează cu lobulii neocerebeloși (după N. I. Scherer, 1933).

este lezat decît în cazuri excepțional de rare (un caz descris de N. Carcin, I. Bertrand, Godette și J. C. Guillain — 1939 — 1940) la fel și brațul conjunctiv. Uneori pot fi întîlnite și unele leziuni mai discrete (rarefacții celulare și glioze) în oliva bulbară — printr-un proces degenerativ retrograd, secundar atrofiei corticale, cu o localizare mai ales în porțiunea postero-internă a olivei care se proiectează pe regiunea antero-superioară a cerebelului (M. Masson, 1969).

Diagnosticul diferențial va fi făcut cu atrofia olivo-ponto-cerebeloasă de care se va deosebi prin existența unui sindrom cerebelos pur, fără factor familial. Totodată, atrofia cerebeloasă corticală tardivă Pierre-Marie, Foix, Alajouanine are asemănări cu atrofia cerebelo-olivară familială tip Holmes — ca și cu atrofia cerebeloasă a etilicilor, ceea ce ridică probleme legate de unii factori exogeni (în special — alcoolul). Această afecțiune cu un caracter sporadic și apariția tardivă după 40 de ani ridică probleme controversate în ceea ce privește etiopatogenia și raporturile sale cu alte forme ale atrofiilor cerebeloase.

3.3.4. Atrofii cerebeloase]eredo-familiale cu modificări histologice ale sistemului nervos

3.3.4.1. Eredo-ataxia-cerebeloasă (Nonne-Pierre Marie)

Pentru prima oară, în 1877 — M. Huppert a descris la om o ataxie pronunțată a trunchiului și extremităților în legătură cu o marcată atrofie a cerebelului. Nonne-Marie a pus însă accentul pe latura dominant hereditară iar Pierre Marie a făcut în anul 1893 o descriere amănunțită a acestui tablou morbid. Majoritatea lucrărilor anatomice și clinice începînd din 1904 cu R. Bing, pledează pentru o unitate nosologică cu caracter ereditar a formelor de ataxie spinală (eredo-ataxia spino-cerebeloasă) mai nou chiar și pentru atrofiile cerebeloase neereditare (atrofiile spino-ponto-cerebeloase ale lui Welte — 1939). Clinica tinde să diferențieze între ele eredo-ataxiile spinale și cerebeloase de atrofiile cerebeloase corticale. Boala este foarte rară, mai rară ca ataxia Friedreich, după unii — un caz la 10 000 persoane (după H. Leers și E. Scholz — 1939). Media vîrstei de apariție a bolii este de 34 de ani.

Etiologie. Boala Nonne-Marie are o ereditate dominantă și monohibridă. Cu toată frecvența crescută a formelor clinice și anatomice de trecere către boala Friedreich, nu se întîlnesc forme alternante de eredo-ataxie.

3.3.4.1.1. Tablou clinic

Tabloul clinic este dominat de ataxia cerebeloasă progresivă. Oscilațiile se accentuează mult la oprirea într-o anumită atitudine sau la manevra Romberg. Ataxia se manifestă cel mai evident în mers, mai puțin la unele probe intenționale (probe călcîi-genunchi, indice-nas) ca și în cea a scrisului. Este vorba mai mult de o ataxie a inervației automate sau de susținere decît de mișcarea intențională (R. Hassler). Nu se constată o hipotonie musculară în ataxia cerebeloasă Nonne-Marie. Reflexele osteo-tendinoase sînt cel mai adesea conservate cu o discretă modificare tonigenă și tendință hipertonă mai ales la ridicare (Lhermitte și Massary — 1932) și se adaugă ataxiei producînd un mers ataxo-spasmodic. Se remarcă constant pareze ale extremităților.

Elementul spastico-paretic chiar în stadii accentuate poate fi mascat de ataxia extremităților inferioare. Semnul Babibski este prezent în aproape jumătate din cazuri și într-o proporție asemănătoare sînt abolite și reflexele cutanate abdominale. *Se poate concluziona existența unui tablou cu atingerea căii piramidale în jumătate din cazurile de boală Nonne-Marie. Dacă în unele cazuri domină parapareza spastică este vorba de „alternanțe intrafamiliare“ cu paralizia spastică spinală* (J. W. Schutt — 1950).

În boala Nonne-Pierre Marie se constată tulburări marcate ale vorbirii care devine încetinită, explozivă, uneori sacadată. Tulburarea de vorbire, de mers și ataxia statică sînt cele mai frecvente și mai precoce simptome ale atrofiei cerebelului, ceea ce se întîlnește frecvent și în ataxia Friedreich.

Parezele mușchilor oculari din ataxia cerebeloasă, interesează mușchii interni, abducensul și alți mușchi oculari cu : ptoze, pareze conjugate orizontale ale privirii, și atrofii optice cu decolorare papilară temporală în unele cazuri. Nistagmusul și fenomenele vestibulare sînt mult mai rare și cu apariție mai tardivă ca în boala Friedreich. Sînt menționate : tulburări de deglutiție și mai puțin pareze faciale. S-au întîlnit uneori și tulburări de sensibilitate tactilă și dureroasă.

Nistagmusul vertical întîlnit la bolnavii cu ataxie cerebeloasă ereditară, ca și mișcările sacadate ale globilor oculari prin iuțeala lor, presupun o disfuncție în trunchiul cerebral cu o oftalmopareză intranucleară (J. Kattah, M. Kolsky și colab. — 1984).

Encefalografia relevă o atrofie a scoarței creierului, uneori și o atrofie a lobulilor cerebeloși.

Tulburările psihice se manifestă prin dereglări psihopatoide și oligofrenie și pot duce în unele cazuri la demență, ceea ce nu se întîmplă aproape niciodată în ataxia Friedreich (Knoepfelk și S. Macken — 1947).

3.3.4.1.2. Evoluția și prognosticul bolii

Evoluția este lent progresivă cu ataxie, atrofii musculare și alterări psihice, fără tendință de remisiune a bolii. Lipsa de tratament și îngrijire, unele afecțiuni intercurente ca și sarcina pot agrava procesul morbid, exitusul survenind adesea printr-o pneumonie de deglutiție dată de disfagie sau alte cauze intercurente.

Forme atipice de boală: sînt descrise forme combinate de atrofii ale cortexului cerebelos de tip Nonne-Marie amiotrofii neurale sau nevrită hipertrofică — clinic cu: „picior de cocoș", rare tulburări de sensibilitate profundă și tulburări pupilare cu Argyll-Robertson (W. Goetze — 1941, André Van Leeuweh-Moreau — 1946). Au fost remarcate rar și combinații ereditare de atrofii cerebeloase Nonne-Marie cu atrofii ale eminenței tenare sau hipotenare, cît și cu paralizie spastică spinală cu fasciculații (E. D. Kilbourne, 1949).

Sînt menționate unele forme intricate rare în care există și fenomene extrapiramidale cu aspect de coree cronică progresivă (cele două cazuri ale lui G. Birnbaum, cazuri de hemibalism (Titeca și Van Bobaert — 1946) cu degenerări ale sistemului pallidal sau cazuri cu alternanță intrafamilială cu boală Parkinson (Van Bogaert și Borreman — 1947).

3.3.4.1.3 Anatomia patologică

Au fost patru cazuri de forme pure de heredo-ataxie cerebeloasă studiate anatomic. Apare sigur că modificările mai ușoare ale măduvei, mai ales atrofii ale coloanei Clarcke, a căii ventrale și dorsale, a cordoanelor laterale cerebeloase și a unor porțiuni din tractul spino-talamic aparțin ca modele anatomo-patologice, clinice și eredobiologice cazurilor pure de eredo-ataxie cerebeloasă.

Unul din cele mai constante semne anatomice întîlnite în toate eredoataxiile este pronunțata diminuare de volum a măduvei și trunchiului cerebral, care este expresia unei hipoplazii. Hipoplazia cerebelului nu se evidențiază însă în boala Friedreich.

Procesul morbid se manifestă printr-o atrofie a scoarței cerebelului cu distrugerea celulelor Purkinje și persistența de „coșuri goale", formate din fibre ale celulelor cu coșulețe. Celulele Purkinje sînt înlocuite de o modificare de celule Bergmann și celule gliale. Degenerarea neuronilor Purkinje se oprește la nucleul dințat și ceilalți nuclei interni cerebeloși. Se formează o degenerare a olivei inferioare (o „așa-zisă atrofie olivo-cerebeloasă“) fără să fie un tip propice de atrofie ușoară. Se remarcă de asemenea, o ușoară degenerare a nucleilor pontini și a stratului molecular al cortexului cerebelos.

Atrofia interesează toți lobulii cerebelului de preferință vermisul superior. În neocerebel (lateral și caudal) se observă distrugeri ale celulelor Purkinje cu leziuni și în lobulul patrulater posterior.

Cauza atrofiei celulare ar fi un proces de îmbătrînire precoce cu transformări Alzheimer ale fibrelor celulelor nervoase; cu degenerarea căilor cerebelopetale lungi la ramificațiile terminale, care în cerebel merg înapoi pînă la celule (H. Spatz — 1938, I. G. Greenfield — 1954).

Atrofia scoarței creierului se constată curent în formele Pierre-Marie cu distrugere mielinică care apare vizibilă encefalografic. În substanța cerebrală se remarcă o proliferare glială în circumvoluțiile sulcusurilor. Celulele piramidale sînt alterate printr-o transformare fibrilară Alzheimer (M. Bielschwsky — 1921).

În bulb se constată o îngustare și o alterare a unor părți ale corpului restiform și cu totul rar pot fi prinși de procesul atrofic rădăcina trigemenului, nucleul vagului și fascicolul solitar (O. Cruzon, Bouttier, I. Bertrand — 1922).

Degenerarea celulelor cornului anterior se traduce prin atrofiile musculare cu un tablou histologic de atrofie degenerativă ca în distrofia musculară.

Eredo-ataxia descrisă de Pierre-Marie în 1893 — și considerată ca o afecțiune (pur) cerebeloasă în urma unor studii anatomice făcute ulterior de o serie de autori — tinde să infirme în parte, acest punct de vedere.

Astfel, cercetările lui J. Vincelet (1900), Switalsky (1901), André-Thomas și Roux (1901), Rydel (1904), G. Guillain, I. Bertrand și Godette-Guillain (1941) ca și ale lui I. Ricondo (1964) au arătat existența unei degenerescențe a fascicolelor spino-cerebeloase directe și încrucișate, cu o prindere discretă a cordoanelor posterioare și a coloanei Clarke. În cazurile regrupate ale lui Pierre-Marie (1893) precum și cele trei cazuri necropsiate ale lui Meyer (1897) și Barier (1903) au arătat prezența de leziuni medulare cu atingerea fascicolelor spino-cerebeloase directe și a coloanei Clarke. Bazați pe aceste constatări anatomice Pierre-Marie și elevii săi Ch. Foix (1914), Ch. Foix și Tretiakoff (1920) au subliniat importanța atingerii fascicolelor spino-cerebeloase în special a fascicolului Gowers. În aceste cazuri leziunea cerebeloasă apare mai mică — cu rărirea celulelor Purkinje ca și cînd leziunea primitivă nu ar fi în cerebel, ci în fascicolele spino-cerebeloase ale măduvei (Ch. Foix și Tretiakoff — 1920).

Amintim cazul publicat de Serge Brion și Jean de Ricondo (1967) cuprinzînd *un studiu clinic-anatomic de eredo-ataxie Pierre-Marie* cu degenerescență cerebeloasă de tip cerebelifug predominant pe emisferele cerebeloase, cu atrofie și a olivei bulbare și a nucleului dințat, degenerescență a nucleilor perechii a II-a, IV-a și VI-a de nervi cranieni cu oftalmoplegie cît și cu o atingere medulară și de fascicole spino-cerebeloase.

Observația din acest caz include leziuni cerebeloase ca în atrofia olivo-ponto-cerebeloasă a lui Gordon Holmes — (1907), existînd și aci o degenerescență a olivelor bulbare ca în acele forme complexe de degenerescență spino-cerebeloasă menționate cu totul excepțional de J. Ricondo (1964).

Cercetări recente întreprinse asupra metabolismului eritrocitelor de V. Gallai și colab. în 1983 — la o familie cu 6 membri dintre care 3 cu manifestări clinice marcate de *ataxie cerebeloasă tip Pierre Marie* — au arătat la toți membrii familiei o creștere a activității enolazei, enzimă din metabolismul glucidic care catalizează transformarea a 2 fosfogliceratului în P.E.P. *Rezultatele ar indica o tulburare genetică de membrană*, un deficit în transformarea microfilamentelor proteice de membrană cum au evidențiat Menzer și colab. în 1975 — la purtătorii de stomatocitoză, identică cu tulburarea din sferocitoza ereditară (icter hemolitic ereditar — sau anemie hemolitică ereditară) — evidențiată de A. G. Greenquist și S. B. Shobert (1976).

Detectarea la timp a acestei tulburări a enolazei eritrocitelor la normali ar putea avea o valoare de diagnostic precoce.

O atrofie cerebeloasă de tip cerebelifug cu atrofia olivelor bulbare a menționat și Devos (1957) în trei cazuri familiale dintre care unul cu examen anatomic la un bărbat de 66 ani — care prezenta clinic un sindrom cerebelos și simptome oculare cu : ptoză palpebrală cu limitarea mișcărilor oculare în toate direcțiile.

Cazurile de atrofie cerebeloasă olivară tip Gordon Holmes și cu degenerescență optico-cocleo-dințată, ale lui Nyssen și Von Bogaert (1934), au prezentat și leziuni bilaterale a nucleilor oculo-motori.

3.3.4.1.4. Diagnostic și diagnostic diferențial

Diagnosticul de ataxie cerebeloasă se stabilește prin existența ataxiei cu o hiperreflectivitate osteo-tendinoasă la membrele inferioare, adiadocokinezie, mare dificultate în mers și menținerea ortostatismului. Sînt de menționat și o parapareză spastică, semne piramidale, tulburări de sensibilitate profundă, cu instabilitate a membrelor la mișcările active, suferințe ale mușchilor oculari și tulburări psihice cu tendință la demență. Există combinații cu atrofii musculare progresive sau neuronale.

Mai rar sînt întîlnite — *forme amiotrofice de degenerescență spino-cerebeloasă* (D. Sp. Cr.) cu atrofii distale la membre care pot evoca o amiotrofie tip Charcot-Marie (A. T. Ross — 1942, M. Fontan și colab. — 1957, Y. Okazaki, K. Katayama și colab. — 1970). Mai recent Eiko Itoga și Shozo Kito (1984) au semnalat 23 de cazuri cu atrofii musculare dintr-un lot mai numeros de degenerescențe spino-cerebeloase, pe care le-au studiat histologic și electromiografic observînd modificări miogene dominante cu prezența unei neuropatii periferice, etichetînd această suferință ca o boală degenerativă multisistemică și ereditară cu variate complicații.

J. Boudoursque și colab. (1971) au publicat un caz de degenerescență spino-cerebeloasă la un bolnav cu fenomene piramido-cerebeloase, nistagmus — picior scobit și demență. În acest caz au existat pierderi neuronale la nivelul cortexului cerebral cu dezorganizarea arhitectonică ca și leziuni hipocampice, leziuni ale celulelor cornului anterior medular, cu fasciculații musculare, modificări EMG și degenerescență spino-cerebeloasă.

J. C. Parker a descris un caz foarte rar, singurul de altfel, descris în literatura de specialitate după însăși afirmațiile autorului — *de degenerare spino-cerebeloasă juvenilă* asociată cu severă cardiopatie ischemică la un tînăr de 25 de ani, cu debut clinic la vîrsta de 11 ani. Bolnavul prezenta spasme musculare, disartrie și disfagie la care s-au adăugat apoi tremurături ale extremităților și ataxie. Clinic a fost considerat ca un caz de parkinsonism juvenil, tratat cu relativ succes cu L. Dopa. Bolnavul a murit cu cașexie accentuată. Examenul microscopic a arătat o scădere neuronală cu glioză astrocitară în oliva bulbară, cerebel, coarnele anterioare ale măduvei. Incluziile intranucleare cu aspect filamentos Cowdry tip B s-au găsit în numeroase formațiuni cenușii din SNC, sugerînd astfel o etiologie degenerativă.

Plasarea nosologică a acestor forme de degenerescență spino-cerebeloasă este o problemă în discuție întrucît unii consideră aceste cazuri ca forme de asociație între degenerescența spino-cerebeloasă (D.Sp.Cr.) *și boala Charcot-Marie, iar alții le încadrează ca forme intermediare între eredodegenerescență și scleroza laterală amitrofică* (SLA). *Unii neurologi tind să le definească ca o entitate clinică aparte.* J. Boudouresque și colaboratorii etichetează aceste cazuri drept forme heterogene chiar atunci cînd excludem rarele observații de miopatii asociate cu boala Friedreich. Diagnosticul este întărit și de dovada eredității mai ales cînd este dominantă. Cu timpul, prin evoluția bolii se accentuează și asemănarea clinică între eredo-ataxia Nonne-Marie și boala Friedreich ; însă chiar în stadiile terminale ale bolii, reflexele osteo-tendinoase rămîn nemodificate, pe lîngă existența nistagmusului, a hipotoniei, atrofie optică și demență.

Diagnosticul diferențial va fi mai dificil de făcut cu o scleroză în plăci. Pentru aceasta va pleda nistagmusul, decolorarea papilară temporală, sindromul piramidal cu marcată spasticitate, adesea unilaterală, tulburările sfincteriene ca și disociația alubumino-citologică din lichidul cefalo-rachidian.

În scleroza multiplă simptomele clinice pot retroceda în schimb în eredo-ataxia cerebeloasă Nonne-Marie, acestea vor progresa. Va fi exclus un tabes în care ataxia are un aspect caracteristic bolii, cu abolirea reflexelor osteotendinoase și semnul Argyll-Robertson. Se va elimina totodată probabilitatea unei idioții amaurotice prin prezența ataxiei, a retinitei pigmentare, a unei hipoacuzii și a atrofiei nervilor optici, fenomene care apar din copilărie în această boală.

*

O altă afecțiune din cadrul ataxiilor ereditare cu prinderea cordoanelor posterioare medulare și marcată ataxie este :

3.3.4.2. Eredoataxia cordoanelor posterioare (boala Biemond)

În anul 1951, la 6 ani după congresul de Neurologie de la Amsterdam — A. Biemond publică o lucrare documentată asupra unei noi forme de ataxie ereditară, cu observații anatomice și clinico-genetice, individualizînd-o ca pe o afecțiune aparte avînd la bază cazurile studiate a doi frați cu ataxie ereditară, tulburări de sensibilitate profundă și abolirea reflexelor osteo-tendinoase. Boala Biemond este recunoscută ca o afecțiune distinctă din grupul ataxiilor ereditare cu degenerarea cordoanelor posterioare (Y. G. Greenfield — 1954).

Din punct de vedere *clinic*, este o suferință a adultului, debutînd cu parestezii în membre, predominent distal, parestezii buco-naso-faciale, tulburări de sensibilitate care progresează treptat interesînd și sensibilitatea profundă (vibratorie, mioartrokinetică). Mersul bolnavului devine ataxic; ataxie și la membrele superioare. Întunericul accentuează ataxia. Evoluția este lentă, uneori existînd și o atrofie optică bilaterală; tulburările metabolice carențiale și efortul susținut pot agrava boala.

Nu se decelează modificări biochimico-imunologice în sînge și l.c.r. și nici electrografice. Examenul fundului de ochi, evidențiază la unii bolnavi o atrofie optică (primitivă) sau o paloare papilară temporală.

Factorul familial facilitează diagnosticul, această boală putîndu-se confunda cu o scleroză combinată, mai ales cu o mieloză funiculară (de origine gastrică) cu un sindrom piramidal și de cordoane posterioare cu Babinski bilateral, r.o.t. mai vii exceptînd cele achiliene. Existența tabloului hematologic (anemie Biermer cu megaloblăști) și modificări digestive, cu achilie gastrică prin gastrită atrofică cît și instalarea tardivă a fenomenelor neurologice din mieloza funiculară, separă net această boală de afecțiunile degenerative spino-cerebeloase.

Diagnosticul diferențial, va fi făcut întîi cu *tabesul* care însă apare mai tardiv avînd o localizare mai frecvent lombară, leziunea interesînd rădăcinile posterioare sensitive, ganglionii spinali și fascicolele Goll și Burdach ale măduvei. Aceste leziuni determinate de lues, vor crea clinic tabloul clasic cunoscut dominat de marea ataxie locomotorie, abolirea r.o.t., tulburări de sensibilitate subiectivă (durerile fulgurante) și obiective cu alterarea sensibilității superficiale și profunde, ca și semnul Argyll-Robertson, uneori cu crizele gastrice caracteristice. Reacțiile seropozitive în sînge și l.c.r. vor confirma cu indubitabilă precizie diagnosticul tabesului. Se va elimina *eventualitatea unei scleroze în plăci* numai în cazul cînd leziunea va interesa căile sensibilității profunde din cordoanele posterioare mai ales, uneori și panglica Reil — cînd vor apărea dureri fulgurante, *semnul Leriche* pozitiv (flexia bruscă a capului va declanșa dureri fulgurante) și ataxia mersului. În atari situații, ataxia va prevala asupra sindromului cerebelos, caracterul evolutiv în pusee ca și testele imunologice punînd diagnosticul de scleroză multiplă.

Tratamentul include în această boală vitaminele în doze mari în special B_1 și B_2 care pare să diminue, unele simptome, sistînd evoluția care îmbracă un caracter lent, progresiv.

3.3.4.3. Disinergia cerebeloasă mioclonică (atrofia dento-rubrică)

Disinergia cerebeloasă mioclonică (Atrofia dento-rubrică) este cunoscută și sub numele de ataxia cerebeloasă dințată — (Dysynergia cerebellaris progresiva).

Afecțiunea descrisă inițial de Ramsay Hunt în 1921 poate fi considerată ca expresie clinică cea mai caracteristică a atrofiei dento-rubrice.

Tabloul clinic. Este o boală aparte și rară, o varietate a atrofiei cerebeloase care se manifestă prin mioclonii. Boala debutează de la vîrsta tînără, cu oscilații ale capului, marcat tremor intențional, ataxia mîinilor, hipotonia musculară, nistagmus și marcate tulburări de vorbire care evoluează rapid.

Leziunile căii dento-rubrice au fost rar izolate. Această afecțiune este considerată ca o ataxie primară a nucleului dințat fiind asociată cu epilepsia și cu ataxia Friedreich (J. R. Brown — 1962). *Substratul anatomic* de bază este atrofia sistemică primară a nucleului dințat — descrisă de B. Bostroem și H. Spatz în 1928 pe un caz de atetoză idiopatică. Miocloniile nu sînt ritmice și nici sinergice și pot fi accentuate de stimulații fotice (A. Kreindler și colab., 1959). D. L. May și H. H. White — au descris în 1968 — un sindrom mioclonic asemănător cu ataxia cerebeloasă și surzenie — ca o boală cu determinare genetică specifică. *Sindromul mioclonic nu este influențat de mișcări.* Uneori, (cazul Grinker — 1944) aceste mișcări au aspect coreiform. Mișcările active influențează prea puțin mișcarea membrelor, în timp ce mișcările fine distale de coordonare sînt atît de mult alterate, încît actele uzuale sînt aproape imposibil de executat. Datorită nesincronizării contracțiilor, succesiunea mișcărilor este mult alterată, bolnavul neputînd atinge ținta. Vorbirea se alterează repede și devine neinteligibilă, aproape anartrică cu alterarea fonației.

Tratament. În sindromul Hunt medicația curentă simptomatică pare a da unele rezultate; Diazepamul în special aplicat intravenos (Bergamasco — 1966) diminuă mioclonusul, sistînd activitatea fotică și îmbunătățind traseul electroencefalografic. Substanțele barbiturice și rezerprina par a nu avea o eficiență bună; la fel și încercările neurochirurgicale de talamotomie. Cît privește L. Dopa — aceasta duce la agravări. Administrarea de 5-hidroxitriptamină duce la unele ameliorări. Miocloniile bolnavilor sînt sistate pentru un scurt interval prin o *intervenție stereotaxică sau o dentotomie dublă.*

Boala are o evoluție relativ rapidă, cu accentuarea progresivă și a miocloniilor. Se constată și o alterare psihică.

Atunci cînd se întîlnesc modificări trofice (cifoscolioze, picior scobit) amiotrofii și nistagmus — aceasta atestă existența unei boli Friedreich atipice (R. Hassler — 1953). După unii autori (Van Bogaert — 1928) cazurile în care se evidențiază tremorul intențional, tulburarea de vorbire și fonație, ataxia, disinergia și adiadokokinezia — care fac actele intenționale imposibile, pot fi considerate ca *atrofii ale brațului conjunctiv.* Atunci cînd, pe lîngă miocloniile intenționale se asociază semne cerebeloase — acest tablou clinic poate face parte dintr-o epilepsie mioclonică familială progresivă tip Unverricht, fenomene care pot fi întîlnite în unele lipidoze cerebrale ca și în unele cazuri de degenerescență hepato-lenticulară. Factorul ereditar al bolii (cum a susținut R. Hunt) nu pare stabilit cu toată certitudinea: numai înr-un caz atipic a lui J. Gerstmann și colab. (1930) ereditatea părea dominantă.

Mai recent — Ikvo Goto, Shoza Tobimatsu și colaboratorii (1982) au descris o *ataxie cerebeloasă* pe două generații cu caracter autosomal dominant ereditar însoțită de semne piramidale, extrapiramidale și nistagmus *asemănătoare bolii Machado Joseph* — și considerată de autori drept o: *degenerare dento-rubro-pallido-luysiană*. Examenul anatomo-patologic la unul din cele patru cazuri a relevat pe lîngă o pierdere neuronală în nucleii subtalamici, (globus pallidus), o leziune de nucleu roș și o micșorare a cerebelului, a nucleului dințat cerebelos, cu rărirea celulelor Purkinje ceea ce o deosebește de boala Machado-Joseph.

J. K. Smith și colaboratorii (1951) au decelat *o atrofie dento-rubro-palido-luysiană* care evidențiază o ataxie cerebeloasă și mișcări involuntare cu lezarea căilor cerebelofugale și palidofugale. Cazuri similare au fost semnalate în Japonia, fiind atribuite bolii Huntington sau epilepsiei mioclonice.

Boala Machado-Joseph, se deosebește de o atrofie olivo-ponto-cerebeloasă sau de o degenerescență parenchimatoasă prin leziunile anatomice care includ: substanța neagră, striatul, nucleii pontini și nucleii nervilor cranieni și coarnele anterioare medulare *fără atingerea cortexului cerebelos.*

În tabloul clinic, *ataxia* predomină pe lîngă semnele piramido-extrapiramidale, amiotrofie, distonie și mișcări anormale ale globilor oculari. Boala a fost descrisă la familii de portughezi din insulele Azore sau la descendenți ai acestora.

Diagnostic diferențial. Acesta este greu de făcut cu formele atipice din boala Friedreich, dar împotriva acesteia pledează tulburările accentuate de vorbire și miocloniile. Va trebui totodată eliminată și posibilitatea unei eredo-degenerescențe spino-cerebeloase în care, în unele cazuri, nu pot exista fasciculații musculare fără mioclonii, fenomene piramidale și tulburări de sensibilitate profundă discrete (Penneau D. și colab. — 1974). Atunci cînd bolnavul va prezenta crize epileptice este vorba de o epilepsie mioclonică care poate să nu se producă chiar și timp de mai mulți ani, fapt pentru care după *G. Wohlfahrt și O. Hook (1951) boala Hunt ar fi identică cu epilepsia mioclonică.* Sînt cunoscute și forme pure ale bolii (R. Grinker și Ford — 1944) cu debut tardiv, la 54 de ani.

— Se pot întîlni mai rar cazuri cu aspect de *degenerescență sistematizată a căii olivo-cerebeloase limitată numai la contingentul cel mai lateral* (neocerebel) interesînd lamela laterală a olivelor și a cortexului lobulilor cerebeloși cu alterare moderată a celulelor Purkinje și o rarefiere a fibrelor agățătoare cum au semnalat M. Habib, J. Roger, R. Khalil și colab. (1985) la o fată în vîrstă de 15 ani care prezintă clinic o epilepsie mioclonică progresivă degenerativă. Un tablou clinico-anatomic asemănător a mai fost semnalat și în alte 12 cazuri cu lezarea căii olivo-cerebeloase.

Anatomie patologică. Se constată o degenerare primară în nucleul dințat, cu atingerea porțiunii macro și parvocelulare. Uneori pot fi atinși și alți nuclei cerebeloși. Brachium conjunctivum (pedunculul cerebelos superior), pierde în parte teaca mielinică. Olivele superioare sînt în mod pregnant lezate ca și în coreea cronică Huntington.

În cazul publicat de B. Bostroen și H. Spatz cu degenerare primară a nucleului dințat, clinic cu o atetoză, crize comițiale și fără mioclonii au fost găsite anatomic degenerări ale nucleului dințat, atrofie a brațului conjunctiv cu alterări în nucleul roșu, putamen și o diminuare a piciorului punții.

3.3.4.4. Atrofia optico-cohleo-dentată Nyssen-Van Bogaert

Este o boală familială foarte rară, fără un cert caracter ereditar (H. Hulavik — 1971) cu debut din copilărie, și o evoluție progredientă rapidă (R. Hassler — 1953). A fost descrisă în 1934 de Nyssen și Van Bogaert la doi copii ; un frate și o soră (din o familie de suferinzi de diverse afecțiuni cerebrale) care au prezentat tulburări ale acuității vizuale, auditive și dificultate în mers.

De obicei, boala apare din mica copilărie pînă la vîrsta de 5—6 ani, fără convulsii cu dificultate evidentă în mers, cu scăderea văzului și a auzului care variază ca intensitate și localizare a uneia din aceste deficiențe, după caz. Acești copii nu izbutesc să ajungă să poată bine vorbi, ei pierd văzul, auzul sau ambele în același timp. Prezintă o greutate în mișcările spontane, sau greutate în a se ridica, în a-și ridica capul și a sta în ortostatism. Aceasta va duce în scurt timp la imobilizarea copilului apărînd și o contractură în flexie la membrele superioare și extensie la cele inferioare. Se mai remarcă și mișcări diskinetice și de tip coreo-atetozice Semnul cel mai evident este și aici ataxia mersului și un tremor intențional la care se suprapune contractura segmentelor corpului. Babinski bilateral cu reflexe osteo-tendinoase vii, intelect alterat și microcefalie în formele severe în care boala debutează sub vîrsta de doi ani.

În aceste forme grave, copiii ajung orbi și surzi, mergînd spre demență, cașexie și exitus prin fenomene intercurente. Anatomo-patologic se constată o atrofie a creierului și trunchiului cerebral cu atrofii sistematizate ale căilor optice, cohleare și dento-rubrice și leziuni în fasciculul piramidal și medial (I. Müller, W. Zemann — 1965).

Diagnosticul diferențial în atrofia optico-cohleo-dentată — Von Bogaert va fi făcut cu o serie de boli degenerative ale copilăriei care prezintă turburări vizuo-intelectuale (tezaurismoze, lipidoze, boli lizozomale). Vor trebui totodată eliminate : atrofia cerebeloasă congenitală, ataxia telangiectazică, ataxia spino-cerebeloasă Friedreich, boala Hartnup care prezintă un sindrom cerebelos ca și o hidrocefalie internă cît și unele stenoze ale ventriculului IV în care pe lîngă fenomene de hipertensiune intracraniană, apar semne cerebeloase. Vom exclude și *Boala Creutzfeld-Jakob,* o formă rară, sporadică, cu caracter degenerativ și cu o evoluție rapidă mergînd spre demență, epilepsie, amiotrofii, hipertonie, disartrie. Rar însă s-a descris un caz la o bolnavă de 52 de ani, care în cadrul afecțiunii clasice prezenta o atrofie optică, iar la examenul anatomo-patologic o degenerare întinsă a substanței albe a creierului și a nervilor optici (Y Kitagawa, F. Gotoh și colab. — 1983).

Aceste constatări îi îndreptățesc pe autori să ridice problema eventualității neparticipării substanței albe la distrugerile neuronale, cu toate că în stadiul precoce al bolii s-au găsit întinse distrugeri ale substanței albe și cenușii a formațiunilor amintite.

Ataxiile spino-cerebeloase au fost cuprinse în 1969 de către experți în bolile neuromusculare în grupul atrofiilor musculare spinale și a altor disfuncții ale celulelor coarnelor anterioare cu determinare genetică ca amiotrofii eredo-familiale considerate „neurogene". Acest grup include : ataxia Friedreich, Sindromul Roussy-Levy, paraplegia spastică familială, ataxia cerebeloasă tip Holmes, ataxia recesivă cu cromozom X și disinergia mioclonică, fiind omisă ataxia Pierre-Marie.

3.3.4.5. Atrofia olivo-cerebeloasă (atrofia cerebelo-olivară tip Holmes)

A fost descrisă de C. Holmes în 1907 la o femeie de 70 ani care prezenta un sindrom clinic apropiat sclerozei în plăci. La necropsie s-a observat : o atrofie simetrică și generalizată a cerebelului cu dispariția celulelor Purkinje și a unor celule din stratul granular, cu hiperplazia țesutului nevroglic, atrofia și scleroza substanței albe a foliilor cerebelului. În plus : mari leziuni bulbare predominant a lamei dorsale a olivei bulbare cu proiecție pe vermisul superior — zona cea mai expusă din cortexul cerebelos (M. Masson — 1969) cu degenerescența fibrelor cerebelo-olivare.

Această afecțiune reprezintă un tip morbid rar cu puține cazuri cunoscute în literatura de specialitate, fără o topografie anatomică cît se poate de exactă. Boala se apropie de atrofia corticală tardivă cu predominență vermiană, deosebindu-se de aceasta prin factorul familial. (F. Contamin și O. Sabouraud — 1970). După unii autori ar fi o variantă a atrofiei olivo-ponto-cerebeloase.

Clinic, afecțiunea debutează tardiv — după 40 de ani, cu manifestări insidioase și o evoluție lentă progresivă cu lungă supraviețuire a bolnavului. Primele simptome sînt : ataxia cu alterarea mersului și a ortostatismului, după care se instalează o încordare a membrelor superioare, disartrie și cît se poate de frecvent va apare nistagmusul. Evoluția este lentă între 10—30 de ani. Mult mai tîrziu se observă tulburări psihice care pot ajunge pînă la demență și rar se constată fenomene extrapiramidale. Exitusul survine în jurul vîrstei de 70 de ani.

Anatomic sînt remarcate leziuni histologice ale scoarței cerebelului ca în atrofia corticală tardivă cu predominență vermiană, cît și leziuni degenerative ale olivelor bulbare și a conexiunilor olivo-cerebeloase (fig. 60 bis). Cerebelul, puntea și bulbul sînt net micșorate ca volum și greutate, avînd aproximativ 60 g în loc de 150—180 g (după K. Wilson). Rar se pot remarca și leziuni medulare, ca și a nucleilor cenușii centrali și a substanței negre. Holmes nu admitea posibilitatea unei displazii congenitale sau aplazia nevraxului. Leziuni asemănătoare cu atrofie olivo-cerebeloasă fără atingerea nucleilor pontini sau a fibrelor ponto-cerebeloase au mai descris și H. Haenel și H. Bielschowski (1915), A. H. Schröder și Kirschbaum (1928) iar cu afectarea și a cortexului cerebral S. P. Bakker — 1924, F. Schab — 1924 și alții. Unii autori ca H. Kufs (1925) consideră luesul nervos ca unul din factorii favorizanți ai bolii. Van Bogaert și L. J. Borreman (1947) au arătat că boala striatală poate fi asociată cu o degenerare cerebelo-olivară. Dat fiind heterogenitatea cazurilor de atrofie olivo-cerebeloasă în stadii mai precoce a bolii se tinde a o asimila atrofiei olivo-ponto-cerebeloase (S. P. Bakker) și mai puțin cazurilor familiale tip Holmes.

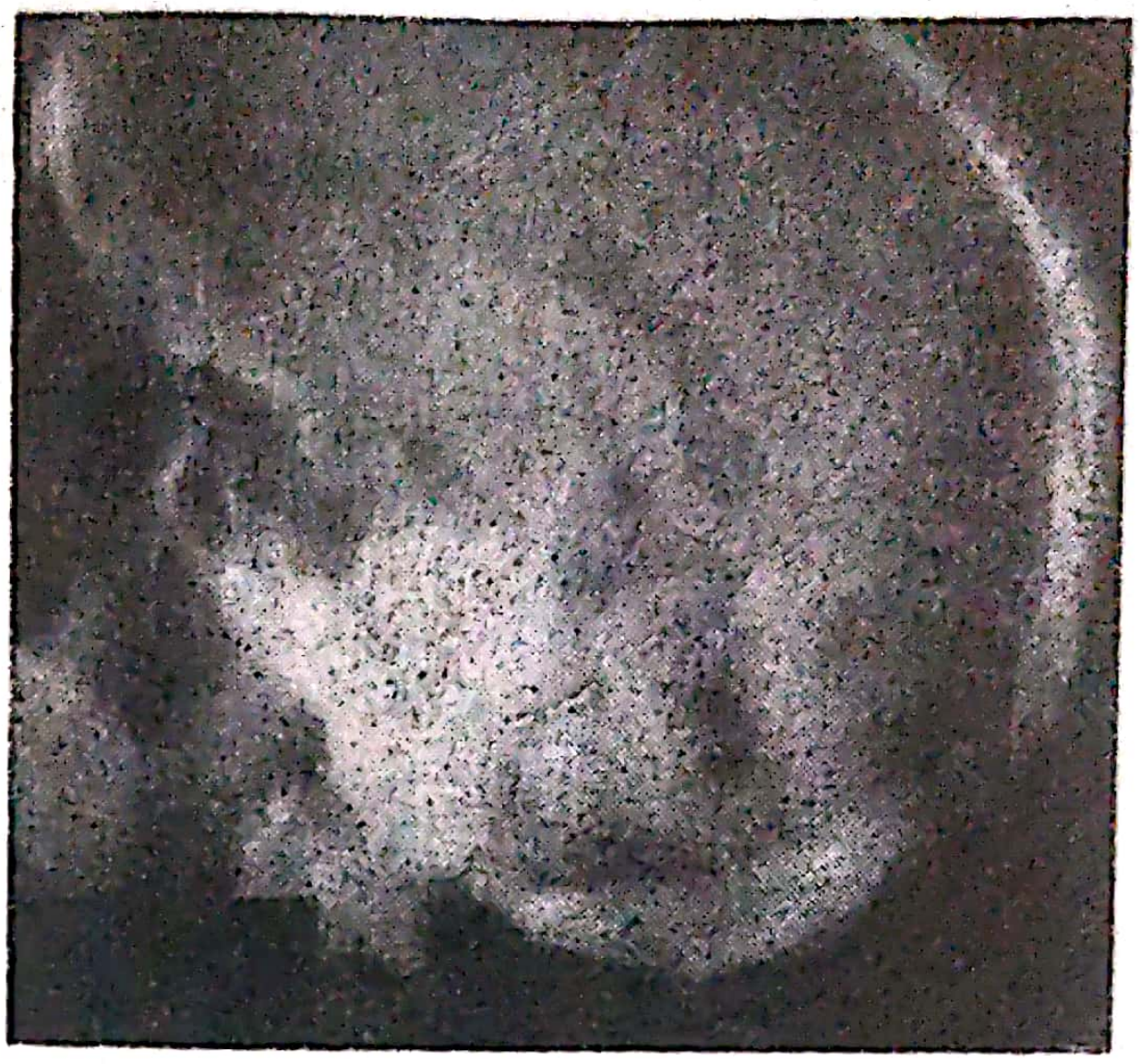

Fig. 60 bis. — PEG. Atrofie cerebeloasă întinsă cuprinzînd vermisul superior (caz P. A. 45 ani). Atrofie olivo-cerebeloasă, tip Holmes.

În cadrul acestei grupe menționăm *o atrofie olivo-cerebeloasă formă nefamilială,* descrisă de S. Noica, I. T. Niculescu și Th. Horneț (1936) întîlnită la tinerii cu tulburări ataxice în special în ortostatism, cînd aceasta se accentuează. Boala evoluează lent și nu are caracter familial.

Anatomo-patologic se constată : leziuni corticale centrale și olivare cu atingerea nucleului dințat. Leziunea corticală are o topografie deosebită, interesînd mai ales paleocerebelul. Nu sînt leziuni în pedunculii cerebeloși superiori și mijlocii și nici în nucleii punții.

Unele leziuni cerebeloase (vasculare) — pot duce la hipertrofii degenerative a celulelor nervoase din oliva bulbară — prin lezarea parțială a nucleului dințat și a fibrelor olivo-cerebeloase cu nistagmus al vălului ca în cazul I. T. Niculescu, O. Sager și Th. Horneț din 1938.

Tratament. În atrofia cerebelo-olivară tip Holmes — ca în toate atrofiile cerebeloase nu se poate vorbi de un tratament etiologic, acționîndu-se la acești bolnavi numai pe linie simptomatică, încercînd a se combate sindromul diskinetic cerebelos, tulburările de vorbire, asociindu-se totodată și fizioterapia.

3.3.4.6. Atrofia cerebeloasă cu leziuni pallido-luysiene

În anul 1946 Van Bogaert trecînd în revistă observațiile sale publicate anterior și făcînd o revizuire a sindromului clinico-anatomic în legătură cu atrofiile pallido-luysiene distinge : atrofii pallidale pure și atrofii pallido-luysiene, ambele putînd fi asemănate cu degenerescența cerebeloasă.

Tabloul clinic al acestor bolnavi era caracterizat prin contracturi, adesea cu torsiuni ale axului corporal sau a membrelor și mișcări coreo-atetozice, uneori cu descărcări balice.

În cazurile asociate cu degenerescența cerebeloasă, leziunile pallido-luysiene care se întîlnesc mai rar oferă o simptomatologie estompată, adesea aproape insesizabilă.

Jellinger (1968) considerînd ca punct de plecare concepțiile lui Van Bogaert remarcă: a) atrofii pallidale pure, excepționale, b) atrofii pallido-luysiene, c) forme întinse de atrofii prinzînd putamenul și mai ales locus niger și d) forme combinate de atrofii în care sînt mai frecvente leziunile cerebeloase. Astfel de forme combinate de atrofii cerebeloase cu leziuni extrapiramidale pallido-luysiene au publicat ulterior J. Boudouresques, M. Toga și colaboratorii (1976). Aceștia asociază cazurile lor de atrofie pallido-luysiană cu o degenerescență spino-cerebeloasă cu aceea a lui F. Contamin, R. Escouralle și colab. (1971) și a lui K. Takahashi, R. Nakoshima și colab. (1977) care se evidențiază printr-o simptomatologie particulară cu dominantă akinetică

P. Morin, B. Lechevalier și C. Bianco (1980) au publicat un studiu clinico-anatomic al unui caz de atrofie cerebeloasă cu leziuni pallido-luyso-nigrice, cu simptomatologie cerebeloasă la care se asociază o hipertonie de acțiune, în stadiul final aceasta ducînd la paroxisme hipertonice. Anatomic autorii au constatat leziuni întinse cu prinderea cortexului cerebelos, a porțiunii externe a globus pallidus, corpul Luys și locus niger unde s-au găsit corpi Lewy. Leziunile cerebeloase din acest caz sînt considerate pe fond toxic, fiind vorba de un vechi, mare etilic. Cazul lui P. Morin și colab. (1980) *prin topografia leziunilor cerebeloase, pallido-luysiene și nigrice se apropie de atrofia cerebeloasă tardivă a lui Pierre Marie, Gh. Foix și Alajouanine*, leziunile cuprinzînd cortexul cerebelos în totalitate fără să respecte părțile laterale și inferioare. Totodată acest caz poate fi apropiat și de atrofia cerebeloasă corticală Gordon Holmes — care este mai întinsă și cu net caracter familial.

Leziunile din locus niger din cazul lui P. Morin și colaboratorii se situează pe plan secund întrucît la bolnavul în cauză tratamentul cu L Dopa a dus temporar la o regresiune a fenomenelor, pacientul neprezentînd simptome tipice parkinsoniene.

Acest caz a lui P. Morin și colab. de atrofie cerebeloasă cu leziuni pallido-luyso-nigrice care conturează o entitate clinico-anatomică este foarte rar întîlnit în cazuistica de specialitate. El se situează imediat după cazul lui Von Bogaert din 1947 — cu o atrofie cerebeloasă tardivă de tip Pierre-Marie, Gh. Foix, Alajouanine cu atrofie pallidală parțială și caracter eredo-familial.

În aceste forme întinse de atrofii cerebeloase cu leziuni pallido-luysiene — semiologia este variabilă, fiind dominată de sindromul cerebelos, întrucît atrofia pallido-luysiană are un corespondent clinic minor, probabil prin apariția mai tardivă a fenomenelor.

3.3.4.7. Atrofia cerebeloasă din eredo-ataxia Friedreich

Date fiind unele apropieri între boala Friedreich și atrofia olivo-ponto-cerebeloasă, cît și existența de leziuni ale sistemului dințat, ar fi justificată încadrarea acestei afecțiuni în subgrupa atrofiilor cerebeloase. Boala Friedreich — cu caracter ereditar și degenerativ, cu debut precoce în copilărie sau adolescență este dominată clinic de sindromul cerebelos, bolnavul avînd o mare ataxie care prinde inițial membrele inferioare. La ataxia locomotorie se asociază o incoordonare kinetică și la membrele superioare cu alterarea scrisului, ca prim sindrom. Această imposibilitate motorie cu tremor al capului, trunchiului, și membrelor uneori poate sugera o Coree Sydenham. Vor exista tulburări de vorbire cu caracter sacadat, exploziv.

Pe lîngă fenomenele cerebeloase cunoscute vor exista: abolirea reflexelor osteo-tendinoase la membrele inferioare, tulburări de sensibilitate profundă și epicritică, inconstant fenomene piramidale, oculare și nistagmus. În unele variante ale ataxiei cerebeloase ereditare — care include și ataxia Friedreich — unii autori R. W. Baloh și colab. au descris în 1975 și o serie de anomalii ca: mișcări anormale ale ochilor și a reflexelor vestibulo-oculare cu instabilitate de fixație, dismetrie și mișcări sacadate.

Diagnosticul va fi mai dificil de stabilit clinic în unele cazuri atipice, care constituie forme de tranziție între eredo-ataxia Friedreich și Pierre-Marie, ca și în cazuri cu un sindrom piramidal accentuat, care vor face posibilă apropierea de paraplegia Strümpell — Lorraine. La fel diagnosticul va fi făcut cu unele forme de amiotrofii ale membrelor, cu tulburări de sensibilitate de aspect polinevritic. În aceste cazuri confruntarea diagnosticului cu boala Charcot-Marie Toth este mai dificilă.

După Gh. Marinescu (1920, 1930) — *leziunea caracteristică bolilor familiale constă în modificarea fermenților hidrolitici și oxidanți ceea ce întrevedea concepția metabolică de mai tîrziu.* În acest sens degenerescența spino-cerebeloasă s-ar datora unui deficit enzimatic evidențiat prin o tulburare a căilor metabolice din sistemul nervos.

Unii autori au încriminat modificările biochimice cu tulburări în metabolismul glucidic (Schapcott și colab. — 1976) și al lipidelor și hipoproteinelor în boala Friedreich (Huang și colab. — 1978).

3.3.4.8. Eredo-ataxia spino-cerebeloasă

Alegerea denumirii de „*eredo-ataxie-spino-cerebeloasă*“ făcută de R. Bing în 1905 sau de „atrofie spino-ponto-cerebeloasă“ a lui E. Welte (1939) a fost formulată pe baza similitudinii unor boli ereditare cu ataxie, cu factori neuropatologici comuni, fapt exemplificat de G. Ule (1957).

Simptomatologia acestor cazuri cu fenomene de localizare auxiliară, cu factori ereditari și manifestări clinice apărute la diferite vîrste (Hassler 1953, P. E. Becker 1966) a făcut pe unii cercetători (H. C. Hoff, F. Duensing și colab. — 1971) să ridice problema unor forme de boală cu o patogenie metabolică.

H. C. Hoff, F. Duensing, K. Lowitzsch și R. Kränke menționează doi bolnavi din aceeași familie (boala ereditară autosomală) cu simptome cerebeloase de coordonare, cu atrofii generalizate de tip spinal — leziuni a ultimilor perechi de nervi cranieni și iritație piramidală suspicionînd o scleroză generală amiotrofică cu paralizie bulbară, diagnostic infirmat de sindromul cerebelos major (ataxia locomotorie, tulburările de vorbire, hipotonia musculară, hipermetria). La examenul pneumo-encefalografic a apărut o atrofie cerebeloasă, iar electromiografia a evidențiat un proces cronic de amiotrofie spinală. Cazuri asemănătoare sînt puține în literatură. Amintim de cele două cazuri ale lui E. D. Kilbourn (1949) cu ataxie lent progresivă, sindrom cerebelos, amiotrofie distală cu fibrilație și iritație piramidală ca și cazurile lui M. Lelong, X. Bertrand, J. Lerboyillet (1941), K. Conrad și B. Ott (1969), W. F. Haberland (1964). L. Van Bogaert a descris în 1951 cazuri de eredoataxie cerebeloasă la copii și adolescenți cu amiotrofie de tip nuclear la care examenul necropsic a relevat o atrofie medulară cu demielinizări de nervi periferici, rădăcini și cordoane posterioare și o rarefiere a celulelor Purkinje din cerebel. Vor trebui excluse și acele rare forme clinice în care pe lîngă ataxia dominantă se remarcă și surditate, simptome de neuroni motori centrali și periferici cu debut în copilărie, descrise de W. Berman și colab. 1973 ca și *sindromul Hallgren* (1959) în care pe lîngă o retinită pigmentară asociată la o surditate congenitală se observă o ataxie vestibulo-cerebeloasă uneori și cu tulburări mintale. Acest sindrom considerat cu caracter ereditar recesiv autosomal a fost descris ulterior și de P. Morin și colab. 1980.

Anatomie patologică: Modificările cerebelului sînt de natură pur degenerativă. Cerebelul este micșorat de volum (fig. 61) ca în cazurile amintite de R. Bing. Unele radiografii craniene decelează hipoplazii cu imagini de aplatizare a fosei cerebeloase posterioare. Atrofia cerebelului interesează scoarța acestuia în special (fig. 62) și mai puțin substanța mielinică și nucleii cerebeloși. Atrofia corticală a cerebelului prezintă alterări și distrugeri a celulelor Purkinje și a axonilor acestora, cu „coșulețe goale", leziuni cerebeloase fugale de tip Bielschowsky și o rărire a stratului granular. Nucleul dințat nu este atins. Se pot întîlni și leziuni retrograde ale olivelor. Leziunile pot prinde și porțiuni dorsale ale vermisului și emisferelor învecinate (I. Hallervorden — 1936).

Uneori pot exista și leziuni a cordoanelor posterioare (F. Schob — 1930, O. Crouzon, Bouttier, I. Bertand — 1922, Schaffer — 1921, K. Peter, 1927, M. Bielschowsky — 1921 și alții). În afara acestor leziuni care interesează strict formațiunile cerebelului mai menționăm existența de atrofii ale unor formațiuni ale brațului și mediale ca: nervul vag, vestibular, atingeri ale brațului conjunctiv și uneori nucleii punții.

În anul 1979 — D. A. Butterfield și colaboratorii au descris *alterări în organizarea proteinelor din membrana eritrocitelor în boala Friedreich*, sugerîndu-se posibilitatea existenței unei tulburări de ansamblu în organizarea membranelor. Au fost menționate mai recent (V. Gallai și colab., 1980) și alte turburări de membrană (eritrocitară ca și la nivelul nervului sural), variații ale acizilor grași din compoziția fosfolipidelor.

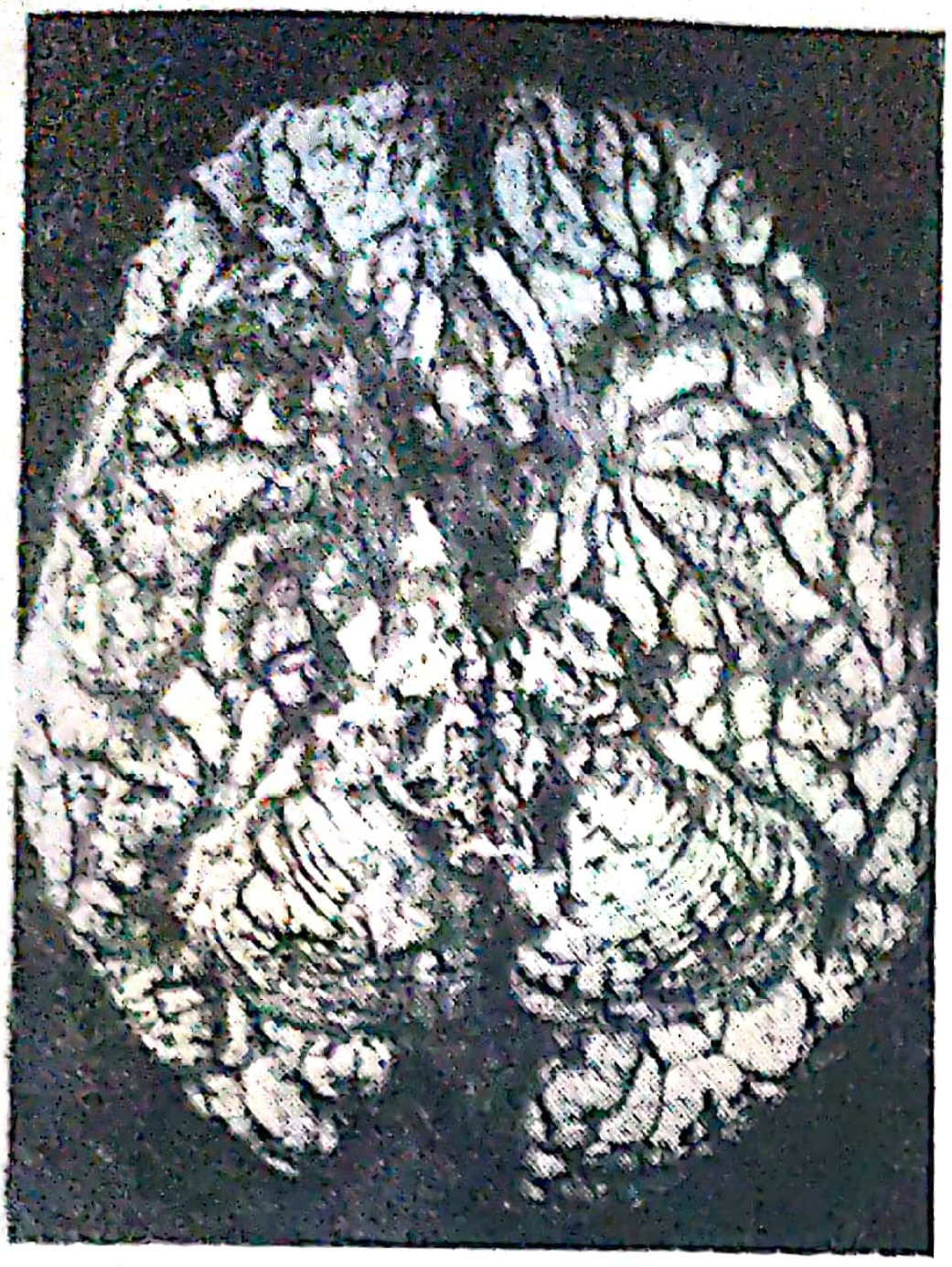

Fig. 61. — Ataxie ereditară Friedreich. Imaginea bazei creierului. Cerebelul apare mult redus de volum mai ales de partea stîngă (după J. Hallervorden. Din Handbuch der Neurologie — Band XVI — 1936 — Springer-Verlag).

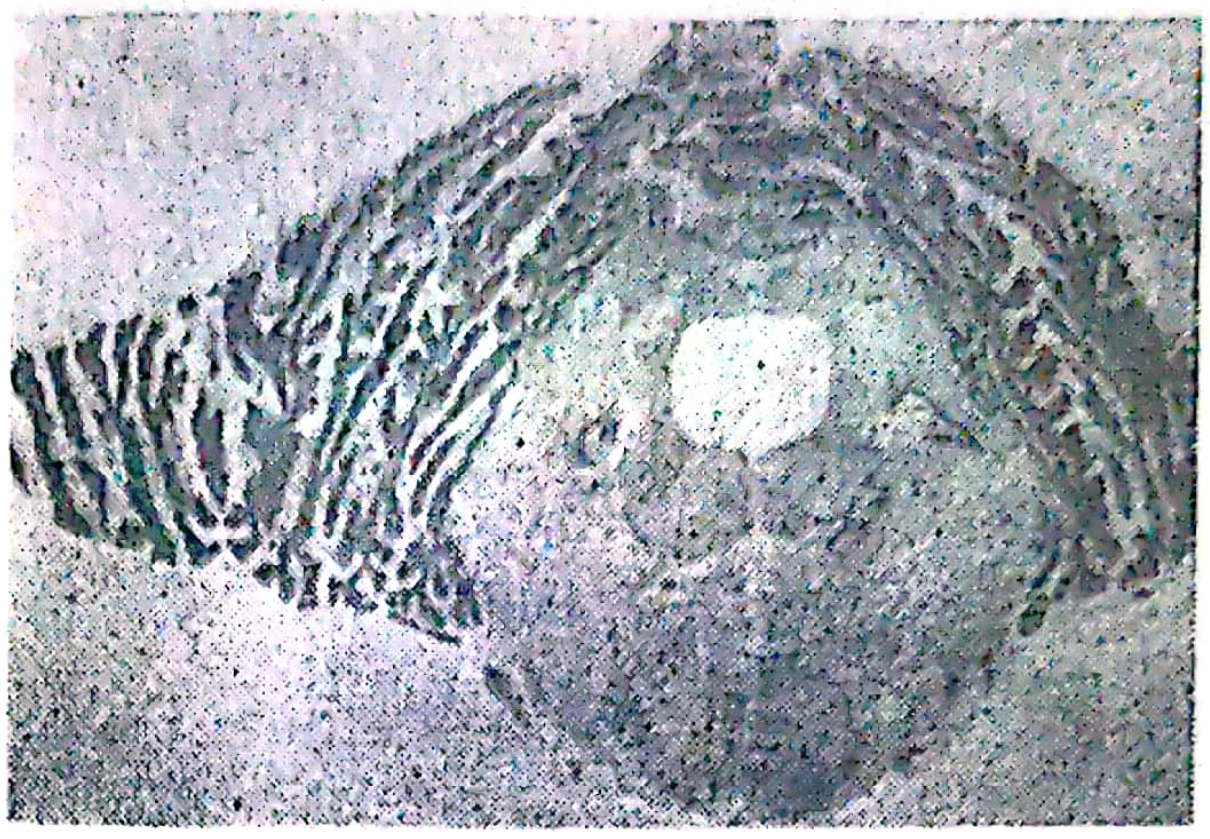

Fig. 62. — Ataxie ereditară cerebeloasă Friedreich. Secțiune frontală la mărimea naturală. Colorație cu thionină. Se observă moderate leziuni atrofice ale lobulilor în regiunea dorsală a vermisului (după J. Hallervorden. Din Bumke-Foerster-Handbuch der Neurologie. Band XVI — 1936 — Springer Verlag).

În aceste cazuri ca și în ale lui E. D. Kilbourne și W. F. Haberland (1949) sînt descrise ataxii cerebeloase fără semne evidente de leziuni a cordoanelor posterioare cu atrofii musculare spinale și discrete simptome piramidale acestea fiind considerate ca *„ataxii cerebeloase ereditare cu amiotrofii spinale“*.

În grupa bolilor ereditar-degenerative spino-cerebeloase cuprindem și o mai nouă entitate clinico-anatomică cu semne clinice cerebeloase, leziuni oculare și tulburări piramidale și de sensibilitate profundă. Este vorba de :

3.3.4.9. **Degenerescența spino-pontină (boala Boller-Segarra)**

Boala Boller-Segarra sau degenerarea spino-pontină, este cunoscută din 1961 cînd a fost descrisă de Boller și Segarra la o familie cu 9 membri cu o simptomatologie asemănătoare. Un aspect clinic similar la care se subliniază caracterul ereditar cu transmisie autosomal dominantă prezintă și R. Taniguchi și B. W. Königsmark (1971). În aceste cazuri s-au constatat leziuni ale nucleilor punții și demielinizarea fibrelor ponto-cerebeloase cu conservarea scoarței și parenchimului cerebelului.

Tabloul clinic. Boala apare la vîrsta adultă prin paralizii ale nervilor oculomotori și diplopie. Domină sindromul cerebelos cu ataxie accentuată, disartrie. Accentuarea ataxiei și hipotoniei cerebeloase imobilizează în cele din urmă bolnavul la pat, ortostatismul și mersul devenind imposibil. Predomină sindrom piramidal bilateral cu Babinski și o hiperreflectivitate osteo-tendinoasă, cu excepția achilienelor care uneori diminuă pînă la abolire. Se constată o scădere a forței musculare la membrele inferioare cu o hipoestezie a sensibilității profunde mioartrokinetice.

Anatomo-patologic protuberanța și pedunnculii cerebeloși sînt mult reduși de volum și în o mai mică măsură se vede atrofia cerebelului ca și a emisferelor sau a măduvei. De asemenea se constată hipotrofie a pedunculilor cerebeloși superiori, scăderea fibrelor descendente pontine cu sărăcie neuronală în nucleii și piciorul punții; demielinizări in brachium pontis (PCM), calea auditivă centrală și în corpii restiformi (PCI). Nu se observă leziuni (microscopice) ale stratului de celule Purkinje. Discretă rarefiere a fibrelor mediale din fasciculul gracilis și coloana Clarke. Concluzionînd, leziunile anatomice intereșează neuronii nucleilor pontini, ai coloanei Clarke și demielinizări ale căilor ponto-cerebeloase și spino-cerebeloase.

Apariția lentă a simptomelor cerebeloase și oculare, modificările reflexelor osteotendinoase, alterarea sensibilității cinestezice și tremorul intențional, vor duce la *precizarea diagnosticului în această boală rară. Diagnosticul diferențial în boala Boller-Segarra este dificil de stabilit,* intrînd în discuție o serie de boli degenerative spino-cerebeloase ca: *boala Friedreich, ataxia spino-cerebeloasă tip Pierre-Marie cu atrofie primară cerebeloasă.*

În boala Friedreich, boală autosomal-recesivă, fenomenele apar la vîrste mai tinere cu mers cerebelo-tabetiform, cu scăderea r.o.t., a sensibilității profunde, existînd și tulburări caracteristice neurotrofice (picior scobit tip Friedreich) pe lîngă modificările electrocardiografice și metabolice și leziunile eminamente cu o topografie medulară. Cît privește *atrofia spino-cerebeloasă Pierre-Marie* — mersul ataxic, hiperreflectivitatea osteo-tendinoasă, tulburările oculare, disartria și tulburările de sensibilitate, o aseamănă mult cu leziuni anatomice din boala Friedreich (fig. 62 bis). Deși Hassin (1936) considera ataxia spino-cerebeloasă doar un sindrom, R. S. Row și G. Moruzzi (1958) și H. Merritt (1967) preferă să o considere o entitate clinică distinctă în ciuda marilor asemănări cu boala Boller-Segarra. Cît *privește atrofia primară spino-cerebeloasă,* aceasta este apreciată ca o boală dobîndită, toxică, exogenă sau paraneoplazică, cu alterarea nu în toate cazurile a formațiilor cerebeloase. În degenerarea spino-pontină din boala Boller-Segarra, leziunea cuprinde conexiunile cerebeloase ca și măduva și fasciculul cortico-pontin.

I. Ya. Kalinovskaia și N. Z. Gurskaia (1980) au semnalat și simptome oto-neurologice în cadrul ataxiei cerebeloase ereditare (Boala Pierre-Marie) cel mai frecvent fiind disfagia (la 10 din cei 16 bolnavi avuți în studiu) mai mult prin o pareză a epiglotei (semne de leziune supranucleară), decît prin incoordonare a glotei. Lipsa tulburărilor otoneurologice după I. Ya. Kalinovskaia și N. Z. Gurskaia ar putea fi considerate ca o dovadă că nu ar fi vorba în aceste cazuri de purtători de gene patologice de ataxie cerebeloasă ereditară, fapt care ar putea fi utilizat în cadrul consultațiilor medico-genetice. În ataxiile ereditare

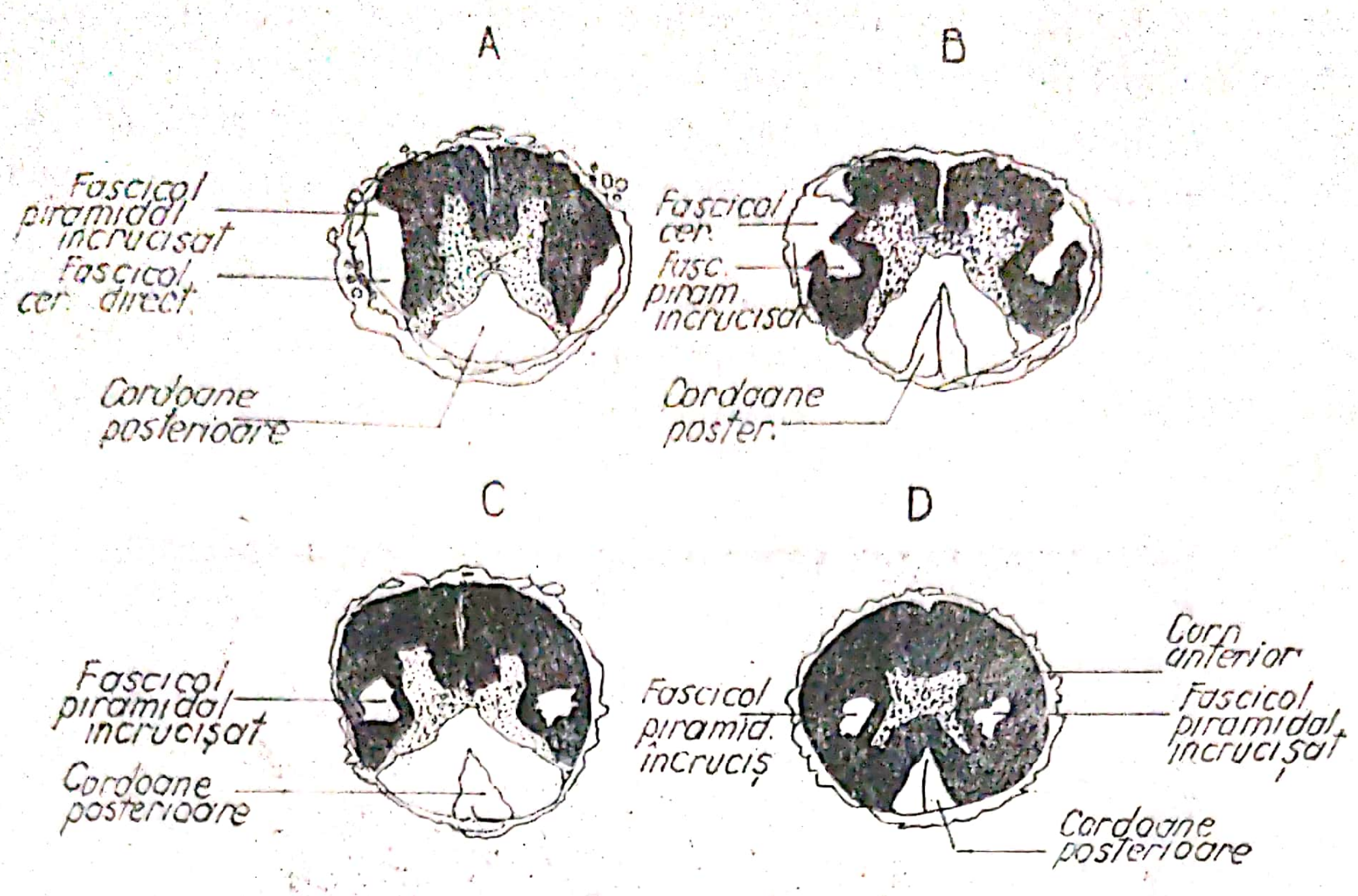
A
B
Fascicol piramidal încrucișat
Fascicol cer. direct
Cordoane posterioare
Fascicol cer.
fasc. piram încrucișat
Cordoane poster.
C
D
Fascicol piramidal încrucișat
Cordoane posterioare
Fascicol piramid. încruciș
Corn anterior
Fascicol piramidal încrucișat
Cordoane posterioare

Fig. 62 bis. — Leziuni în sclerozele combinate ereditare sau familiale.

A : în boala lui Friedreich
B : în eredo-ataxia cerebeloasă P. Marie
C : în paraplegia spasmodică familială tip Strumpell-Lorrain
D : leziuni ivite în distazie areflexică ereditară tip Roussy-Levy.

corelația clinico-genetică se impune din ce în ce mai mult ca o realitate (I. Gheorghiev, L. Belopitova — 1985).

În degenerarea spino-cerebeloasă (ataxia spino-cerebeloasă) mai recent au fost descrise tulburări în metabolismul aminoacizilor. (A. Filla și colab. — 1978). În diagnosticul diferitelor forme de ataxie ereditară, în ultimul timp s-a introdus și *tomografia computerizată a capului.*

N. V. Vereschagin, N. Z. Gurskaya și S. B. Vasilov (1980), studiind un număr de 34 bolnavi cu ataxie ereditară au utilizat tomografia computerizată, punînd diagnosticul de degenerescență la 22 bolnavi. Ei au relevat semne de atrofie cerebeloasă la bolnavii cu ataxie ereditară Friedreich prin metoda tomografiei computerizate ca și de atrofie a trunchiului cerebral în stadiul inițial al bolii sau în formele cu mari tulburări de coordonare. Autorii nu găsesc prin metoda tomografiei computerizate nici o corelație între durata bolii și stadiul simptomelor de atrofie cerebeloasă. În cazurile de familii cu atrofie cerebeloasă, simptomele de degenerare cerebeloasă s-au relevat prin metoda tomografiei computerizate la toți bolnavii, membri ai aceleiași familii, indiferent de stadiul de manifestare a bolii. Este important momentul cînd se va interveni cu această investigație în precizarea diagnosticului.

În absența studiului anatomic al cazurilor de eredo-degenerescență spino-cerebeloasă s-a utilizat de unii autori (Ben Hamida, S. Madani,

S. Zemerli și I. Chami — 1980) *electromiograma*, constatîndu-se frecvent un *traseu de tip miogen*, cu o conservare parțială a vitezei de conducere motorie, ceea ce concordă cu constatările lui P. Mollaret (1939) care consideră aceste manifestări ca o dovadă a extinderii procesului de degenerescență în cornul anterior.

Ataxia, ereditară dominant autosomală spino-cerebeloasă include, după cum s-a observat un grup eterogen dominat clinic de ataxia cerebeloasă cît și de semne piramido-extrapiramidale și extraoculare (fig. 63).

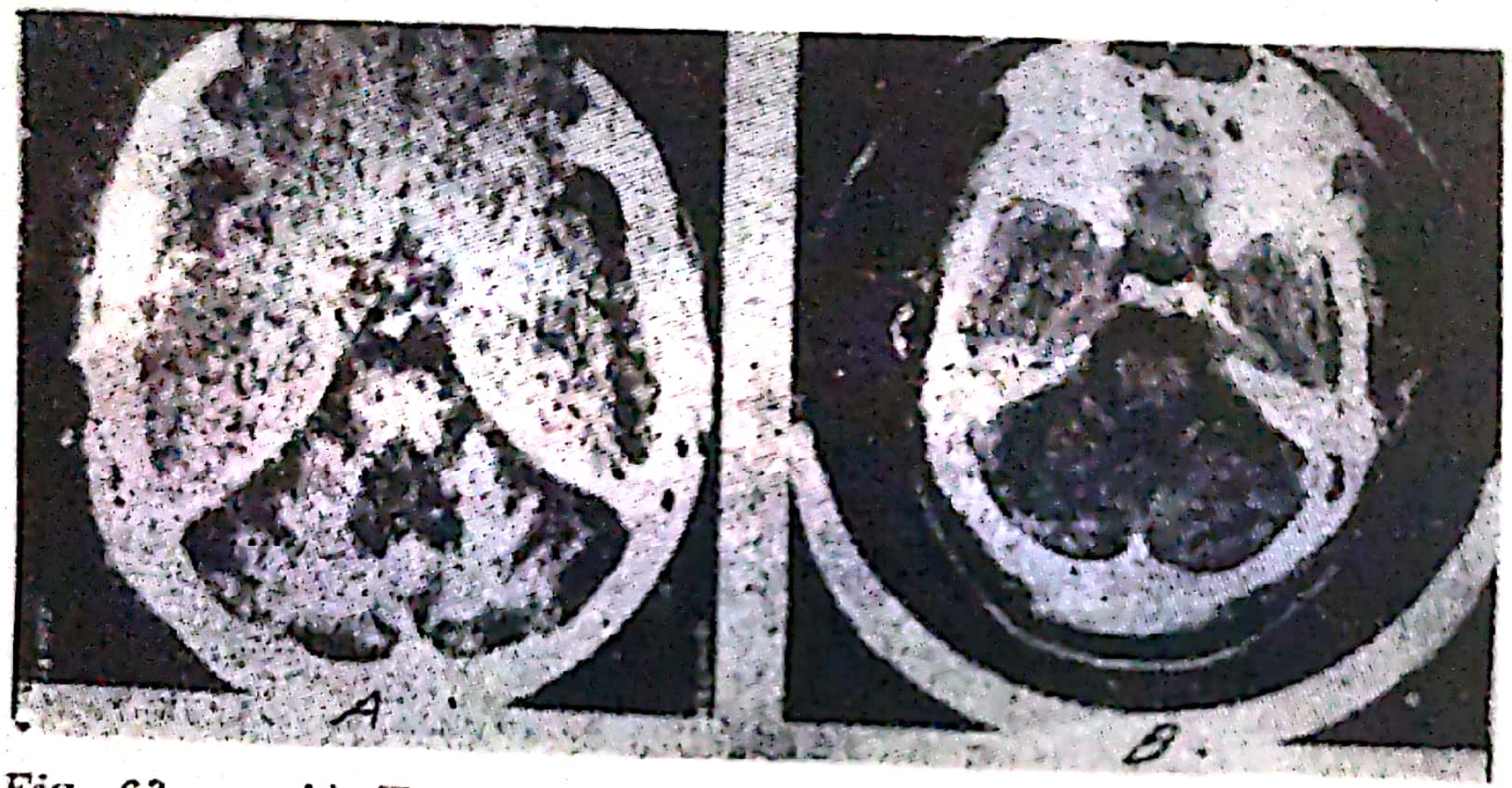

Fig. 63. — A) Tomografie computerizată, fără contrast relevînd o atrofie cerebeloasă și a trunchiului cerebral. B) Tomografie computerizată, fără contrast, la alt bolnav arătînd aceeași atrofie cerebeloasă și de trunchi cerebral.

Sînt demne de amintit recentele studii electro-fiziologice, histobiochimice și radiologice ale lui R. Bennett, P. Ludvigson și colab. din 1984 la o familie de bolnavi cu atari simptome de evidentă neuropatie senzitivă de fibre lungi — în care caracterele neuropatice ale acestei forme de degenerare spino-cerebeloasă dominant autosomală, ar fi datoare după acești autori, unei ganglioneuropatii asemănătoare celei din ataxia Friedreich.

4. Atrofii cerebeloase prin leziuni inflamatorii (lues, toxiinfecții, agenți fizico-chimici, neoplazii, alcoolism, factori carențiali și leziuni metabolice)

Cerebelul este expus la unele noxe, infecții și agenți toxici, infecții virotice neurotrope care pot produce o ataxie cerebeloasă ca și luesul. Sînt descrise atrofii cerebeloase, mai ales în cadrul paraliziei generale (B. Pomme, J. Jamy, J. Gilbert — 1958). Au fost descrise atrofii cerebeloase luetice clinic cu astazo-abazie, modificări ale lichidului cefalorachidian de tip luetic cu hiperalbuminoză, reacții citologice, R.B.W. pozitiv, fără alterarea reflexului pupilar. Tabloul anatomic este asemănător cu aspectul unei atrofii tardive vermiene (G. Guillain, I. Bertrand și J. Decourt — 1929) ca și alte forme tot tardive de atrofie cerebeloasă de natură luetică descris de T. Alajouanine și Th. Hornet în 1936 sau atrofii cerebeloase tardive de natură luetică, cu rigiditate și tremor parkinsonian (R. Ley, V. Dimitri și M. Victoria — 1934). O serie de boli exantematice ale copilului sau alte boli infecțioase ale adultului pot produce uneori atrofii cerebeloase, citînd în acest sens tifosul, tusea convulsivă, difteria, rujeola (P. Beyer și A. Eichler — 1954) cu forme ataxice ca și varicela. Foarte *rar au fost semnalate atrofii cerebeloase după parotidite, toxoplasmoze, o periarterită nodoasă sau lupus eritematos.*

4.1. Atrofia cerebeloasă paraneoplazică

Atrofiile cerebeloase paraneoplazice clinico-anatomic net individualizate, sînt afecțiuni cu o evoluție subacută și cu leziuni difuze ale cortexului cerebelos care uneori pot să fie însoțite și de alte semne neurologice paraneoplazice.

Tabloul clinic este cel mai adesea dominat de un pronunțat sindrom cerebelos și debutează cu tulburări ale mersului care devine ataxic și cu alterarea staticei. Evoluția destul de rapidă va evidenția la bolnav o pronunțată incoordonare motorie, o mare hipotonie și disartrie cu voce cerebeloasă. Pe lîngă sindromul cerebelos situat pe primul plan, mai sînt menționate în funcție de leziunile histologice : semne piramidale, parestezii, adesea un nistagmus și diplegie. Tulburările psihice pot varia de la simple stări depresive sau euforice la tulburări mnezico-confuzionale. Pot apărea dezorientări temporo-spațiale și stări de obnubilare.

În lichidul cefalo-rachidian se va remarca o hiper-albuminorachie, hipercitoză cu perturbarea reacţiei de floculare, ca o expresie a leziunilor inflamatorii din această afecţiune. Boala în mod obişnuit are o evoluţie subacută, de obicei de cîteva luni. În unele cazuri mai rare, evoluţia poate fi lentă, durînd pînă la 2 ani.

Debutul bolii se situează între 34—70 ani cu o medie de 55 ani, predominant la femei, după P. Castaigne şi colaboratorii (1964) care au ajuns la aceste concluzii pe baza studiului a 24 de cazuri.

Degenerarea paraneoplazică a cerebelului este o boală rară caracterizată clinic prin ataxia progresivă, disartrie, vertije şi nistagmus. Histologic se produce o dispariţie masivă a celulelor lui Purkinje însoţită de o scădere variabilă şi a celulelor în coşuleţ. În două cazuri de carcinom de ovar la care a apărut un sindrom cerebelos precum şi în alte două cazuri — din 13 studiate — de cancer ovarian fără tulburări neurologice s-au găsit anticorpi serici anti-celule Purkinje. Se incriminează prezenţa acestor anticorpi specifici ca factori etiologici în această afecţiune neurologică a căror apariţie în sînge precedă apariţia tulburărilor clinice (J. E. Greenlee, C. del Cerro, R. M. Herndon, J. Neuropathol, Ex. Neurol., 1983, 42, n. 3, 313).

Cancerele genitale ale femii ar avea un rol major şi în număr mai redus cancerele sînului, plămînului, ficatului sau laringelui. *Adesea, sindromul neurologic poate să fie expresia primei manifestări clinice a neoplaziei cauzale. Patogenia atrofiilor cerebeloase paraneoplazice* (ca şi a altor neuropatii paraneoplazice) *este discutabilă*. Au fost incriminate cauze carenţiale care ar fi generate de alterările tisulare neoplazice prin lipsa unei substanţe necesare metabolismului celulei nervoase, cu producerea de către celulele canceroase a unui antimetabolism. Se suspicionează şi cauzalitatea unor mecanisme imunologice. Etiologia virotică pare a fi sugerată de procesul inflamator. În patogenia atrofiilor cerebeloase paraneoplazice nu trebuie omis faptul că atari cazuri au fost observate uneori şi în absenţa cancerului (W. R. Brain şi colab. — 1951).

Fibrele nervoase se vor atrofia de la periferie către corpul celulei, ceea ce explică prezenţa umflăturilor axonale „torpedo“ de pe axonii celulelor Purkinje. După Von Bogaert şi I. Bertrand (1932) atrofia celulelor Purkinje ar traduce o degenerare transsinaptică secundară unei leziuni a fibrelor cerebelopetale.

Se incriminează şi factorul vascular (O. Marburg şi Riese — 1947) în lezarea structurilor olivo-cerebeloase din această afecţiune care cuprinde unele zone de aprovizionare arterială. În ultimul timp sînt luate în discuţie ipoteza dereglărilor metabolico-anoxice şi enzimatice (I. Barbizet, R. Worms, S. Brion şi colab. (1971), ca şi factorul genetic cu rol determinant în declanşarea acestei boli (F. Contamin şi O. Sabouraud — 1970, H. Kulawik — 1971).

Mai recent, în 1977, Thomas L. Perry, R. D. Currier, S. Hansen şi J. Mac Lean — au descris *rolul acidului aspartic ca transmiţător sinaptic excitator — enunţat de K. Kranjevik, E. Puil* în 1976 *şi în alte suferinţe neurologice ereditare cu caracter dominant autosomal*, în afara bolii Huntington. În aceasta din urmă acidul apare scăzut, iar conţinutul în taurinat apare crescut în cerebel şi nucleii săi. Acest fapt verificat anatomic la unii bolnavi cu atrofie olivo-ponto-cerebeloasă care au exitat, a fost convingător. Pacientul în cauză făcea parte din familii cu suferințe neurologice apărute la mai mulți membri ai familiei în ultimile cinci generații.

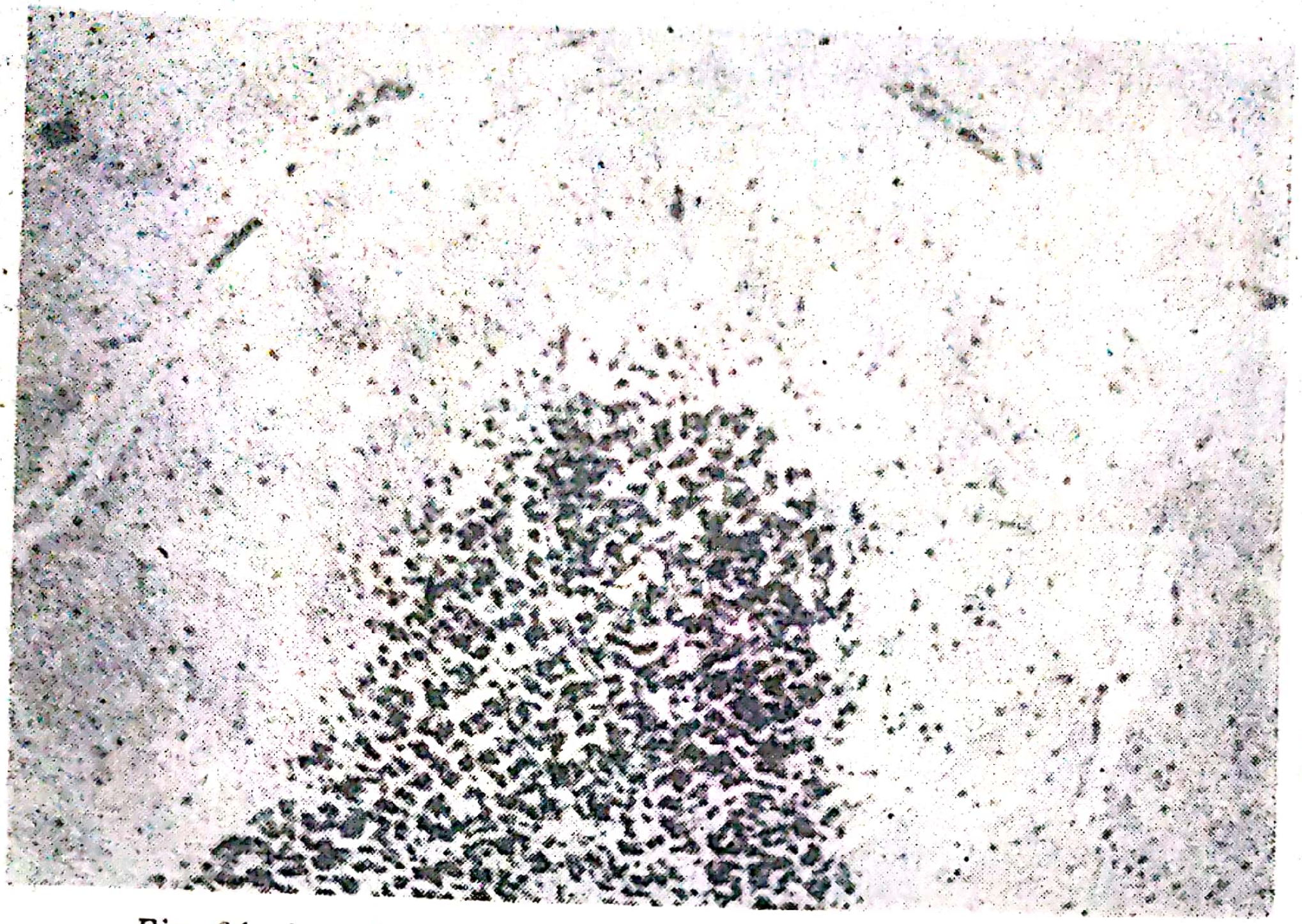

Fig. 64. A — Cortex cerebelos. Atrofie corticală cu dispariția evidentă a celulelor Purkinje. Colorație hematoxilină — eosină × 10. Acțiunea aspartat-taurinatului asupra atrofiei olivo-ponto-cerebeloase cu caracter dominant neereditar (Thomas Perry, Robert D. Currier și colab., 1977).

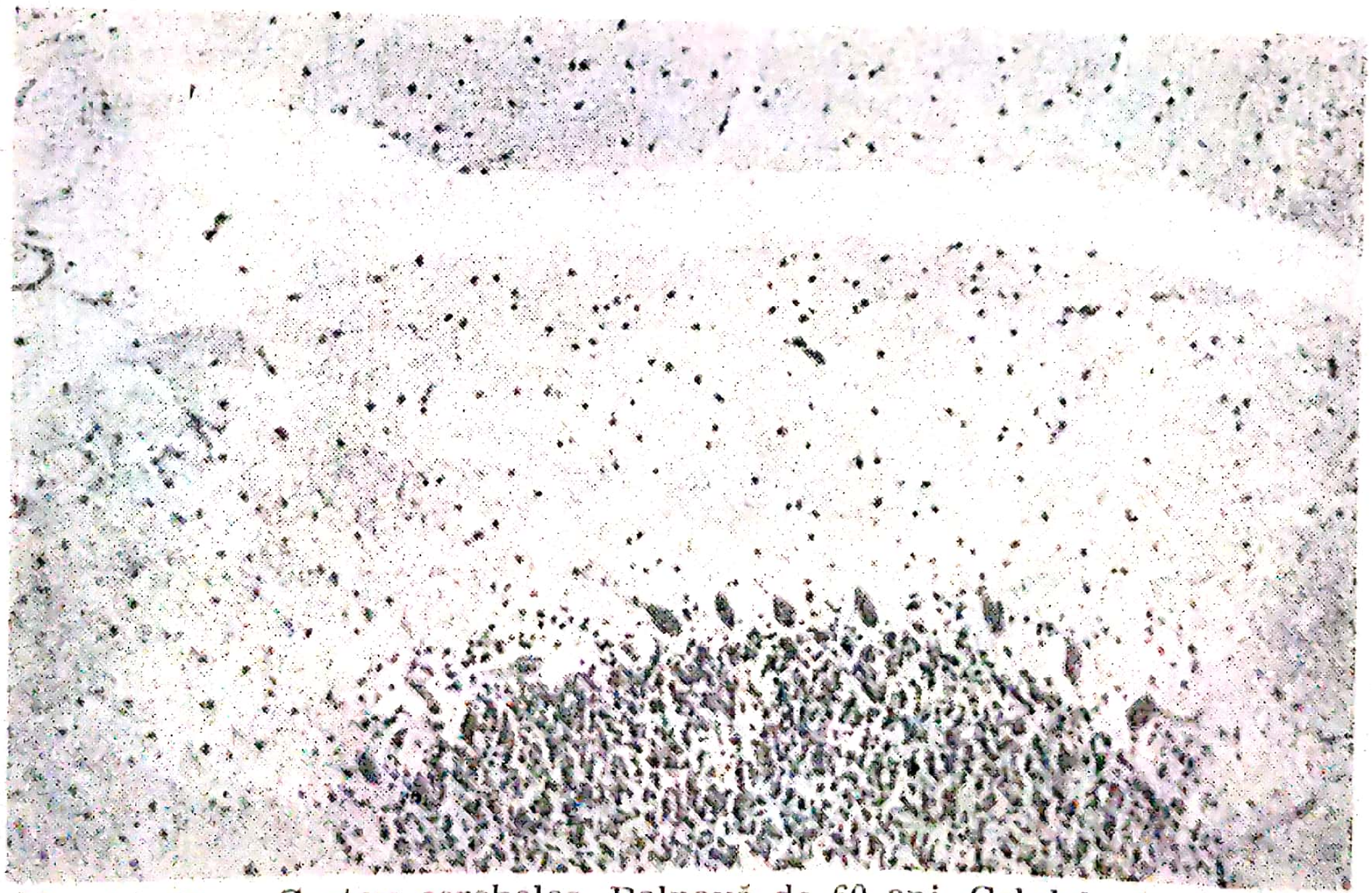

Fig. 64. B — Cortex cerebelos. Bolnavă de 60 ani. Celulele Purkinje nu apar alterate și nici rărite. Colorație hematoxilină-eosină X 109.

4.2. Atrofii cerebeloase secundare unor intoxicații

Leziunile anatomice interesează cerebelul și în mai mare măsură stratul celular Purkinje cel mai receptiv la efectele toxico-infecțioase a variaților agenți patogeni, fapt remarcat și în unele cazuri de insuficiențe hepatice (M. C. Diener — 1985). Unii autori (N. Freeman și E. Dimoff — 1974) menționează *fenomene cerebeloase și în insolații* cu alterări ale celulelor Purkinje ca în cazurile cu grave anoxii. Anumite metale ca plumb, mercur, aluminiu, arsenic sau substanțe medicamentoase (Veronal, Dilatin) au fost incriminate drept o cauză a degenerării cerebeloase.

Efectele intoxicației cu *săruri de mercur* asupra sistemului nervos sînt mai bine cunoscute din 1954 cînd s-au făcut primele lucrări experimentale cu compuși mercurici organici, deși leziunile degenerative erau descrise dinainte de 1940. Acestea sînt produse de compuși organici, în special fosfați și nitrați de metil-mercur, iar simptomele clinice sînt : ataxia, disartria, tulburările vizuale. Cel mai adesea intoxicația se produce prin inhalarea vaporilor de metil-mercur. Necropsia unui caz a arătat atrofia marcată a cortexului cerebral și a substanței albe subcorticale din regiunea ariei striate ca și focare similare în alte regiuni cerebrale. Cerebelul era de asemenea afectat prezentînd atrofie lobulară în părțile declive iar microscopic, atrofie selectivă a stratului granular cu relativă păstrare a celulelor Purkinje ; dendritele acestora aveau totuși corpi stelați (la impregnațiile argentice). Localizarea leziunilor focale cerebrale în cortexul din profunzimea șanțurilor corticale pledează pentru un mecanism patogenic vascular. Leziuni asemănătoare — cu atrofia stratului granular din cerebel și ramoliția spongioasă a cortexului vizual se întîlnesc și în altă intoxicație cu săruri de mercur cunoscută sub numele de *boala Minimata* după denumirea golfului din Japonia unde a fost descrisă în anul 1953 această intoxicație la pescarii și la familiile lor. Acești pescari consumau pește și shellfish contaminate cu compuși organici de alkilmercur provenite din poluarea apelor oceanului și reziduurile de la industriile de materii plastice și de îngrășămînt agricol deversate în apa oceanului. Se asociau și leziuni periferice de polineuropatie.

Intoxicația cu telur s-a produs experimental la maimuță (cu ataxie, tremurături, pareză a cozii și a membrelor posterioare). S-a găsit distrofie axonală în nucleii lui Goll ca și a unor fascicule mediane, a fasciculului Goll, coloanei lui Clarke, tracturilor spino-cerebeloase, și cordonul lateral.

Intoxicația experimentală cu aluminiu la iepuri, produce o encefalo-mielopatie progresivă lentă caracterizată prin tulburări de postură, mioclonii, slăbire musculară și ataxie. Examenul microscopic a arătat în celulelle Purkinje o acumulare marcată de neurofilamente citoplasmice, umflări ale axonilor acestor celule din stratul granular, dispariția celulelor Purkinje în special din vermis. Leziunile se extind progresiv. După 2—3 luni de continuare a experiențelor se constată lezarea stratului molecular cu apariția de macrofage, astrocitoză, atrofierea stratului celular, apoi în continuare lezarea stratului granular — probabil secundar pierderii celulelor Purkinje — prin scăderea celulelor granulare cu degenerare progresivă a fibrelor din substanța albă a cerebelului, cu demielinizare și distrugere axonală.

4.3. Atrofii cerebeloase în alcoolismul cronic

Această boală rară este o degenerare cerebeloasă corticală mai frecventă la bărbați datorită alcoolismului cronic (Bernard Alpres, Eliot Mancall — 1971, Houston Merritt — 1979) care se produce printr-un defect de depleție nutritivă la acești bolnavi. *„Afecțiunea este considerată ca o degenerare cerebeloasă alcoolică“* nefamilială care apare la adulți după 50 de ani (o encefalopatie nutrițională). După unii ar fi vorba de o ataxie cerebeloasă presenilă în alcoolismul cronic. (S. A. Skillicorn — 1955).

Clinic, simptomele sînt asemănătoare cu acelea din atrofia corticală tardivă. Primul simptom este ataxia mersului cu încoordare și oscilații ale trunchiului și segmentelor corpului. Tulburările ataxice și de coordonare ale membrelor se accentuează atunci cînd bolnavul se află culcat. Disartria și nistagmusul sînt moderate sau discrete și uneori inexistente. Pe lîngă sindromul cerebelos se pot întîlni și fenomene polinevritice.

Intoxicația alcoolică cronică lezează în special cerebelul concomitent cu creierul mare (Fig. 65). Se produc alterări ireversibile în unele structuri : îngroșarea meningelui, atrofia corticală moderată, mai marcată în regiunile frontală, centrală și parietală ca și a substanței albe. Hidrocefalie secundară moderată. Degenerările neuronale sînt de tipul

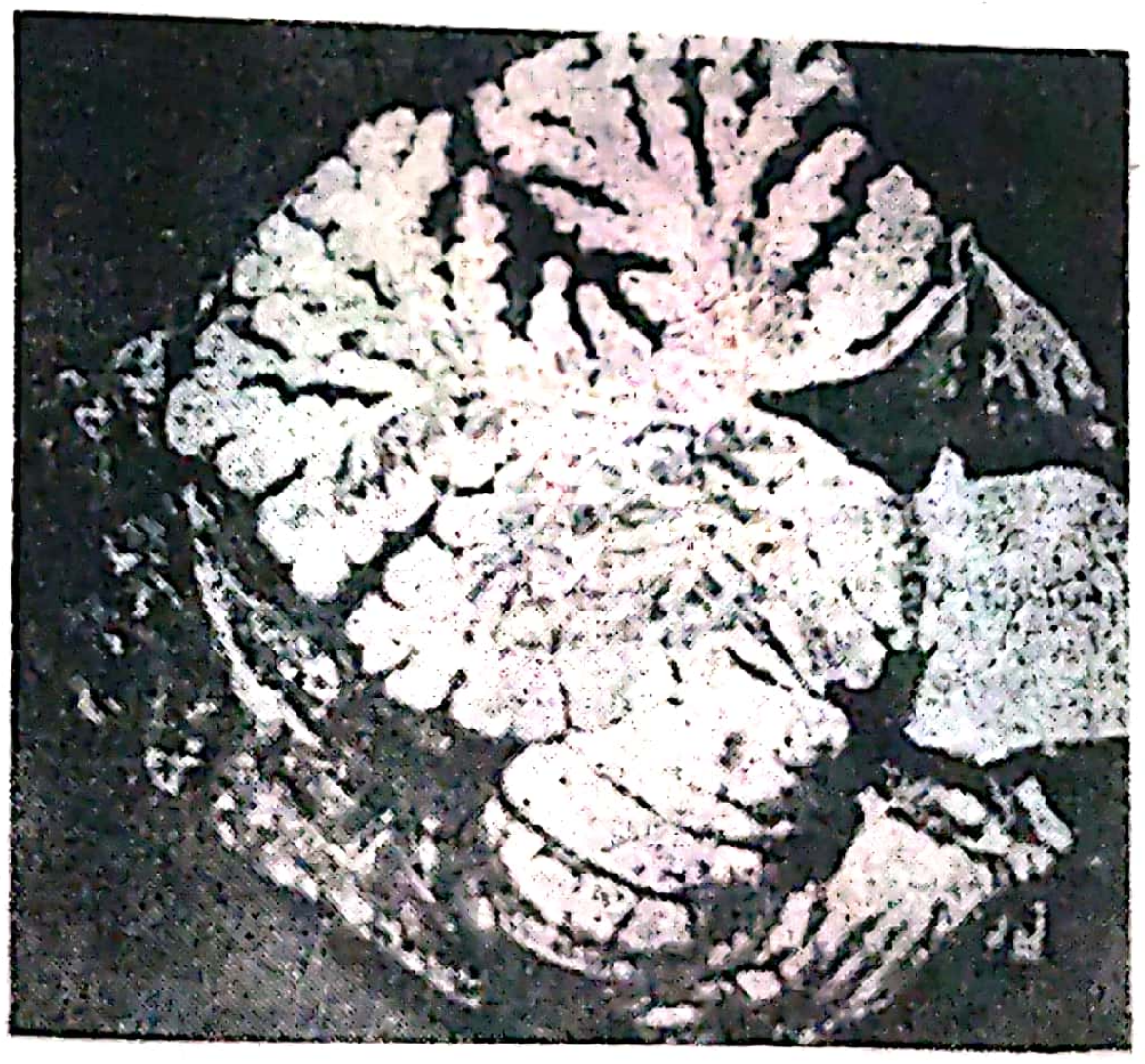

***Fig. 65.* — Atrofie cerebeloasă (parenchimatoasă) corticală în alcoolism cronic. Se observă clar atrofia foliilor cerebeloase (după Alpers Bernard, Mancall Elliot, L., Clinical Neurologie 1971).**

pigmentar, producîndu-se și o scădere difuză a volumului unor fascicole de fibre, cu sau fără fibroză astroglială. Se constată de asemenea, o proliferare astroglială asociată cu degenerări neuronale, proces mai evident în stratul III al lobului frontal, descris de Morel (1939) în delirium tremens.

Degenerările neuronale pot fi mai marcate în cerebel decît în creier (A. Jakob 1912). Descrierea atrofiei cortexului cerebelului la om (I. Lhermitte — 1935) a fost identică cu cea experimentală la iepure (Ajzriaguerra și Granier 1938). Printre alte leziuni asociate cităm cromatoliza neuronilor din ganglionii rahidieni, a celulelor Purkinje. La animalele care aveau și o deficiență de nutriție suplimentară s-a descris și o formă tardivă de atrofie corticală (A. Stender și Lutthy — 1931) în alcoolismul cronic.

Th. Alajouanine, P. Castaigne, Contamin și Lebourges (1959) studiind șase cazuri de atrofii cerebeloase de tip cortical tardiv, incriminează posibilitatea existenței intoxicației etilice prelungite (la mari etilici) ca factor etiologic a unor atrofii cerebeloase corticale cu debut relativ tardiv și evoluție lent progresivă.

În aceste cazuri simptomatologia predominent vermiană ar avea aspectul clinic și evoluția unei atrofii corticale tardive de tip P. Marie, Foix și Alajouanine. Dereglările nutriționale complexe ar avea un rol important în patogenia acestor atrofii la care ar putea fi menționat și un factor predispozant al sistemului nervos.

Un alt autor (K. T. Neubürger 1957) a descris degenerarea stratului granular în 42 cazuri de alcoolism. Alți autori au descris localizarea leziunilor cu predominență în vermisul antero-superior și mai puțin lobul anterior al emisferelor cerebeloase. Autorii cred că lezarea primordială survine în stratul granular și ulterior în cel al celulelor Purkinje cu o proliferare astroglială. Leziunile sînt focale și mai apoi confluează. Degenerarea olivelor bulbare se produce secundar. *Degenerarea atrofică a cerebelului este recunoscută acum ca o entitate și nu ca ceva întîmplător.*

Este interesant *cazul lui N. Elekes și M. Müller* (1950) a unui bolnav de 43 de ani — cu etilism cronic la care sindromul cerebelos s-a accentuat brusc după un episod acut al bolii. Bolnavul nu se mai putea menține pe picioare, prezentînd și o accentuată tremurătură intențională de mare amplitudine. Examenul anatomic a evidențiat o atrofie a cerebelului cu mici focare de necroză (ramolismente) și de cicatrici de scleroză — localizate în scoarța cerebelului ca și în axul alb al lamelor cerebeloase cu masive depozite sudanofile. Celulele stratului granular erau rarefiate, pe alocuri dispărute ca și celulele Purkinje.

Anatomia patologică. Se observă o atrofie a foliilor cerebeloase cu dispariția celulelor Purkinje în ariile atrofiate, cu păstrarea celulelor în coșuleț și a fibrelor agățătoare, uneori și o degenerescență a nucleilor olivari. Stratul granular și molecular este îngustat și substanța albă a foliilor apare redusă. Leziunile sînt mai evidente în vermis (anterior și posterior) și în emisfere (M. Victor și colab. — 1959).

Etiologie — Alcoolismul ar fi incriminat printre factorii importanți ai declanșării afecțiunii în care majoritatea autorilor neagă incidența familială.

Diagnosticul bolii este dificil de a fi stabilit în timpul vieții, fiind mascat de alcoolism. Pneumoencefalografia este o metodă paraclinică în măsură să poată detecta și delimita o atrofie cerebeloasă și în atari cazuri, fapt evidențiat și de noi la un bolnav (P. M. — 57 ani) cu alcoolism cronic și o atrofie cerebeloasă consecutivă clinic cu : ataxie, incoordonare motorie și turburări de vorbire. Pneumoencefalografia (fig. 65 bis) a arătat o atrofie globală a cerebelului în special vermiană. Tomografia computerizată (CCT) se impune în ultimul timp ca o metodă mai eficientă și în atrofiile cerebeloase ale alcoolicilor cronici, fapt evidențiat de J. Haan (1985) pe un lot de 442 etilici. Suferința clinică cu deficit al trunchiului și membrelor ca și fondul etilic sînt repere clinice care ajută la punerea diagnosticului. Afecțiunea va fi deosebită clinic de o degenerescență spino-cerebeloasă carcinomatoasă care apare sporadic la orice vîrstă, cu evoluție progresivă și tendință de uniformizare la membre, cu existența de anomalii ale mișcării globilor oculari, acestea favorizînd diagnosticul.

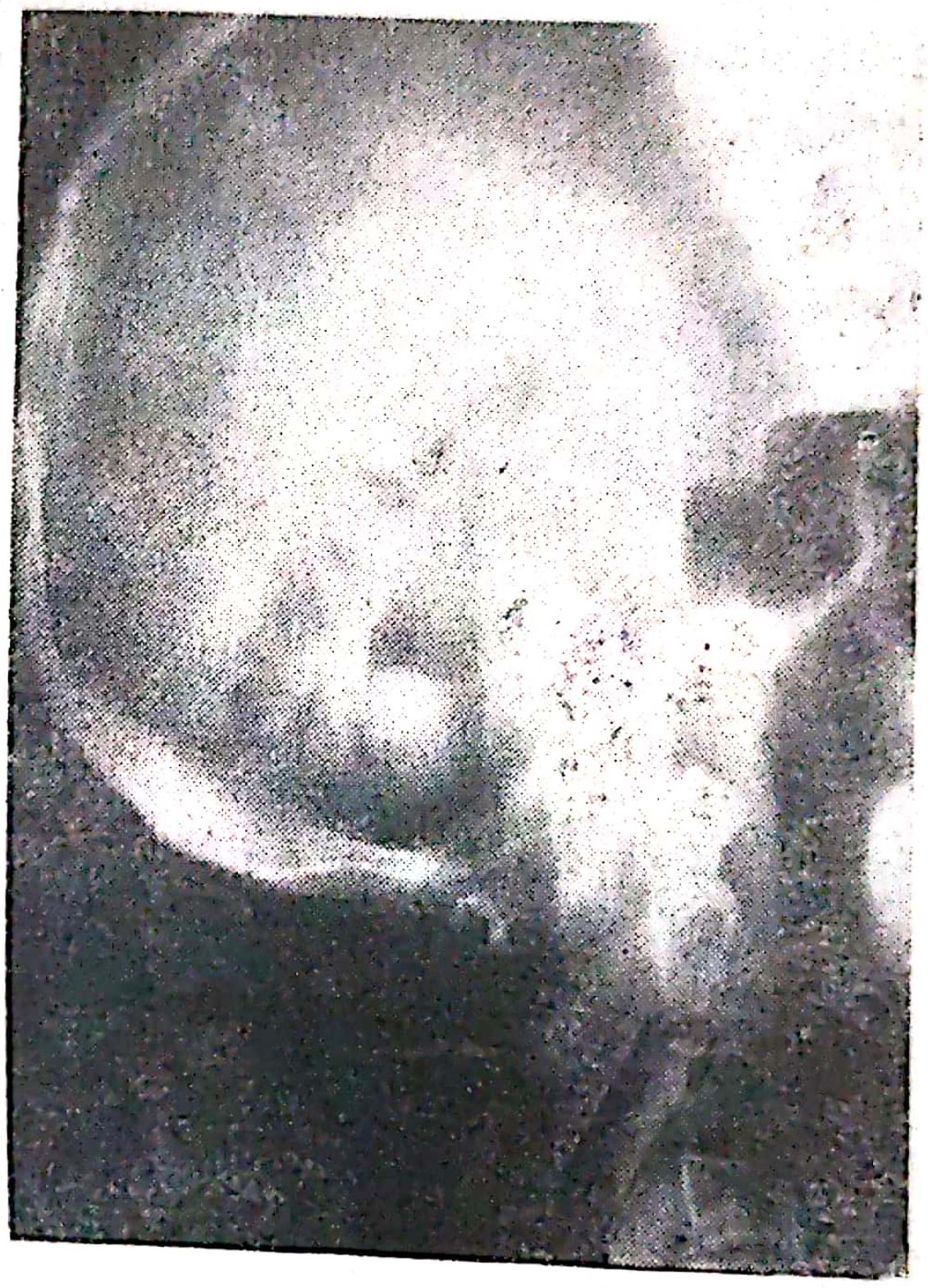

Fig. 65 bis. Pneumoencefalografie (bolnav P. M. 57 ani). Atrofie cerebeloasă **predominant** vermiană și emisferică. Moderată dilatație a ventriculului lateral. **Clinic :** ataxie, incoordonare motorie și tulburări de vorbire. (Colecția Cezar Ionel — 1985).

În unele cazuri simptomatologia clinică a atrofiei cerebeloase se poate asemăna cu cea a unei encefalopatii tip Gayet-Wernicke.

Atrofiile cerebeloase de natură vasculară survenite după ictusuri cerebrale, mai ales encefalomalacice și mai puțin hemoragii sau malformații vasculo-cerebrale, formează obiectul unui alt capitol.

4. Implicaţii ale deficienţei în tiamină asupra cerebelului

Mai recent unele cercetări experimentale făcute de A. Plaitakis, William J. Nicklas şi Soll Berll în 1978 pe şoareci cu carenţă în tiamină au dus la rezultate neaşteptate care au arătat afinitatea crescută a serotoninei pe preparatele de cerebel cu lipsă de tiamină. Reversibilitatea fenomenului in vivo şi nu in vitro sugerează existenţa unei transformări metabolice secundare care poate surveni prin acţiunea tiaminei ; implicarea selectivă a cerebelului ar putea fi înţeleasă prin dereglări ale glicolizei care poate provoca absorbţia serotoninei întrucît *cerebelul s-a constatat a fi foarte sensibil la deficienţa în titamină* (S. F. Reynold, J. P. Blass — 1976).

La animalele de experienţă cu lipsă de tiamină şi tulburări ale metabolismului serotoninei s-au observat clinic simptome exteriorizate cu : ataxie, convulsii şi hipotermie cu piloerecţie.

Sensibilitatea funcţiei cerebelului uman prin alterarea metabolismului serotoninei s-a remarcat de către A. Plaitakis şi colaboratorii (1978) la un bolnav cu ataxie cerebeloasă intermitentă şi dereglări marcate ale metabolismului monoaminelor (Al. Southern, R. P. Werner şi colab. — 1959).

Ataxia cerebeloasă la om ar apărea ca o particularitate caracteristică şi în mioclonusul postanoxic — suferinţă în care se suspicionează o scădere a activităţii sistemului serotonergic în creier (F. Lhermitte şi colab. — 1971, Van Hoert M. H., I. D. Rosenberg, T. Howieson şi colab. — 1977). Rolul cerebelului în prezenţa mioclonusului aşa după cum a evidenţiat I. S. Cooper, I. Amin şi S. Gilman în 1973 ar apărea ca un rezultat al efectelor terapeutice prin stimularea electrică a acestuia. Ablaţia cerebelului va facilita clonusul (Denny-Brown — 1968).

Excepţional de rar a fost menţionată existenţa unui sindrom cerebelos axial cu ataxie locomotorie şi a membrelor în cadrul unor neuropatii, fiind publicate 3 cazuri de către H. E. Kaeser şi colab. (1976) şi B. Bady, Ch. Bourrat şi colab. (1978). La aceşti bolnavi sindromul cerebelos a retrocedat lent la peste un an de la oprirea medicaţiei.

Fenomene neurologice cerebeloase au apărut şi ca o complicaţie după tratamentul în exces cu amiodarone — ca şi în cazul recent publicat de J. P. Mizon, A. Rosa şi colab. în 1985 unde era vorba de un bolnav de 62 de ani suferind de poliradiculonevrită şi tratat cu amiodarone. În acest caz în cursul regresiunii fenomenelor (neurologice) la sistarea tratamentului a survenit şi un diabet zaharat. I. P. Mizon şi colab. incriminează ca factor declanşator şi susceptibilitatea bolnavului la acest medicament pe lîngă cauze hormonale şi modificări electromiografice (semne neurogene periferice).

4.5. Rolul acidului aspartic în atrofia olivo-ponto-cerebeloasă

S-a descris de către Thomas C. Perry, Robert D. Currier şi Schirley Harison — 1977 — *rolul acidului aspartic ca transmiţător sinaptic excitator* (K. Krnjevik, Pail E., 1974) *în atrofia olivo-ponto-cerebeloasă,* ca şi în alte suferinţe neurologice ereditare cu caracter dominant autosomal. *Acidul aspartic apare scăzut, iar conţinutul în taurinat crescut* în cerebel şi nucleii săi —, fapt verificat anatomic la bolnavii excitaţi care au prezentat o atrofie olivo-ponto-cerebeloasă, fiind vorba de mai mulţi membri ai unei familii în ultimile cinci generaţii.

Examenul anatomo-patologic al acestor bolnavi, a arătat o atrofie a cerebelului, punţii şi măduvei cu dispariţii celulare în nucleii olivei inferioare, a punţii, în nucleul dinţat şi mai ales în cortexul cerebelos, unde s-a observat o dispariţie aproape totală a celulelor Purkinje cu o demielinizare a substanţei albe cerebeloase, a fibrelor ponto-cerebeloase din punte şi a fibrelor olivo-cerebeloase din pedunculul cerebelos inferior care ar avea sinapse excitatorii cu dendritele celulelor Purkinje în stratul molecular al cortexului cerebelos. Fibrele agăţătoare stabilesc sinapse excitatorii în neuronii din nucleii cerebeloşi (n. dinţat). (vezi fig. 64 A şi 64 B de la pag. 125).

Modificările biochimice din cazuri de atrofii olivo-ponto-cerebeloase prin studiul creierului acestor bolnavi au decelat o evidentă scădere a conţinutului de acid aspartic din cortexul cerebelos, nucleul dinţat şi substanţa neagră ca şi un nivel crescut în conţinutul de taurinat în aceleaşi zone în care acidul aspartic se află în mai mică cantitate. După Thomas Perry şi colaboratorii săi (1979) aceste modificări cu diminuarea fibrelor agăţătoare şi scăderea acidului aspartic sînt interpretate ca o mutaţie genetică în care creşterea conţinutului de taurinat din cortexul cerebelos şi din nucleii de conexiune ar juca un rol fiziologic important. La fel este luat în consideraţie şi rolul nucleilor de conexiune cu pierderea acestora ca şi persistenţa celulelor gliale din acea regiune în cadrul atrofiei olivo-ponto-cerebeloase.

Ataxia cerebeloasă cu neuronită a fost observată şi după D.D.T. şi Lindan (T. M. Onifer şi I. P. Whisnant — 1957). Rar au fost întîlnite atrofii cerebeloase secundare la bolnavii carcinomatoşi (cancere viscerale, bronşice, mamare sau uterine) cu ataxie locomotorie, nistagmus, tulburări psihice, caşexie, şi leziuni histologice ale stratului cerebelos granular (I. Bertrand şi I. Godette Guillain — 1941 ; W. R. Brain, P. M. Daniel şi I. G. Greenfield 1951), G. Ghetti, O. Bugiani (J. Neuropathol. Exp. Neurol., 1983, 42, nr 3, 331), Grćević N., Jadro-Santel Y. (1985).

I. B. Selhorst, B. Kaufman şi colab. (1972) au descris atrofii cerebeloase verificate pneumoencefalografic cu deficit cerebelos şi neuropatie periferică ireversibilă, dat fiind accentuata sensibilitate a cerebelului şi mai ales a celulelor Purkinje la hipoxie şi diferiţi factori care pot duce la modificări patologice nespecifice. M. G. Netsky, M. P. Valsamis, E. Mancall — 1973) au stabilit o legătură între toxicitatea fenitoninei şi alterările organice ale cerebelului (M. G. Netsky — 1973).

4.6. Boala Menkes-Kinky-Hair (Tricopoliodistrofia)

Această maladie rară şi ieşită din comun a fost descrisă de J. H. Menkes ; M. Alter şi G. K. Steigleder în 1962 la o familie cu perturbări recesive de malabsorbţie în veriga cromosomială X, denumită de autori cu termenul de „sex-linked recessive disorder with growth retardation, peculiar hair and focal cerebral and cerebellar degeneration". *Tabloul clinic* în această afecțiune rară din care sînt cunoscute pînă acum 36 de cazuri, constă în : întîrziere marcată în creștere, anomalii ale părului capului (păr alb, rar, sîrmos) hiperreflectivitate osteo-tendinoasă, rigiditate și crize comițiale. Boala are o evoluție rapidă ducînd la exitus în primii 3 ani de boală.

Examenul anatomo-patologic a evidențiat focare de degenerare ale cortexului cerebral și o evidentă atrofie cerebeloasă interesînd în special substanța cenușie.

J. H. French, E. S. Scherard și colab. (1972) ca și N. R. Gatak, A. Hirano și colab. (1972) sugerează că această boală ar putea fi considerată o „tricopolidistrofie" identificînd unele transformări în structura mușchilor scheletici în paralel cu modificările din sistemul nervos.

Alți autori ca D. M. Danks, P. E. Campbell și colab. (1972) emit ipoteza rolului jucat în această maladie de diminuarea absorbției cuprului cu scăderea valorilor cuprului și ceruloplasminei serice.

4.7. Degenerări cerebeloase după tratament îndelungat cu fenitoin

Autori ca R. Nytya, A. Ruda, Santos și William Mc. Kinney (1976) ca și W. K. Baier, U. Beck și colab. (1984), au descris pe un număr de cazuri *degenerări cerebeloase după tratament de lungă durată cu fenitoin.* M. Dam a fost primul care a observat în 1970 evidente modificări cerebeloase în special cu dispariția celulelor Purkinje după intoxicație cu fenitoin — considerată de autor mai mult ca rezultat al hipoxiei. Problematica sindromului cerebelos apărut în urma terapiei anticonvulsivante rămîne de actualitate, în ultimul timp cazurile semnalate de o serie de autori ca J. Müller (1985) nefiind izolate. În aceeași măsură au fost semnalate și cazuri de sindroame cerebeloase după un tratament neuroleptic mai prelungit (F. Hrastnik — 1985).

R. Nytya și colaboratorii (1976), descriu cazul unei femei în vîrstă de 78 de ani, veche comițială cu crize de „grand mal" din copilărie care a folosit ca tratament fenitoinul — în doze de 200—400 ml/zilnic de la vîrsta de 58 ani. Simptomele cerebeloase care au apărut după patru ani se manifestau prin : ataxie, disartrie, hipotonie, tremor intențional și nistagmus. Tulburările de echilibru și ataxia membrelor au făcut din bolnavă în scurt timp o infirmă imobilizată la pat. După exitusul survenit printr-o bronhopneumonie, examenul anatomo-patologic a arătat o dispariție masivă a celulelor Purkinje (fig. 66) ca o rarefiere moderată a stratului celulelor granulare. Autorii interpretează dispariția celulelor Purkinje ca și alterarea cortexului cerebelos ca o consecință a tratamentului îndelungat cu fenitoin.

De menționat că nu totdeauna au fost remarcate simptome clinice evidente cerebeloase la bolnavii epileptici cărora li s-a efectuat examenul anatomo-patologic și s-au găsit alterări cerebeloase (S. J. Minoque,

O. Latham 1945) L. Van Bogaert, G. Colle 1955). *Se ajunge la concluzia conform concepției lui M. Danks, cum că gradul de dispariție a celulelor Purkinje la epileptici este în funcție de frecvența crizelor comițiale în care hipoxia* pare a fi pe *primul loc* mai mult însăși decît toxicitatea fenitoinului asupra cerebelului (R. Nityia, K. Ghata și colab. 1976). Au fost în ultimul timp semnalate sindroame cerebeloase și atrofii ale acestuia în urma unui tratament aplicat în doze mari cu Cytosin-Arabinosid (R. Rohkamm, A. Stark și colab. 1985 și P. Krauseneck, H. Bogdahn și colab. 1985); A. J. Vanbalkom, B. J. Vandewetering și colab. (1985) au menționat cu ajutorul tomografiei computerizate existența de atrofii de cerebel în urma abuzului cronic de bromsovalum.

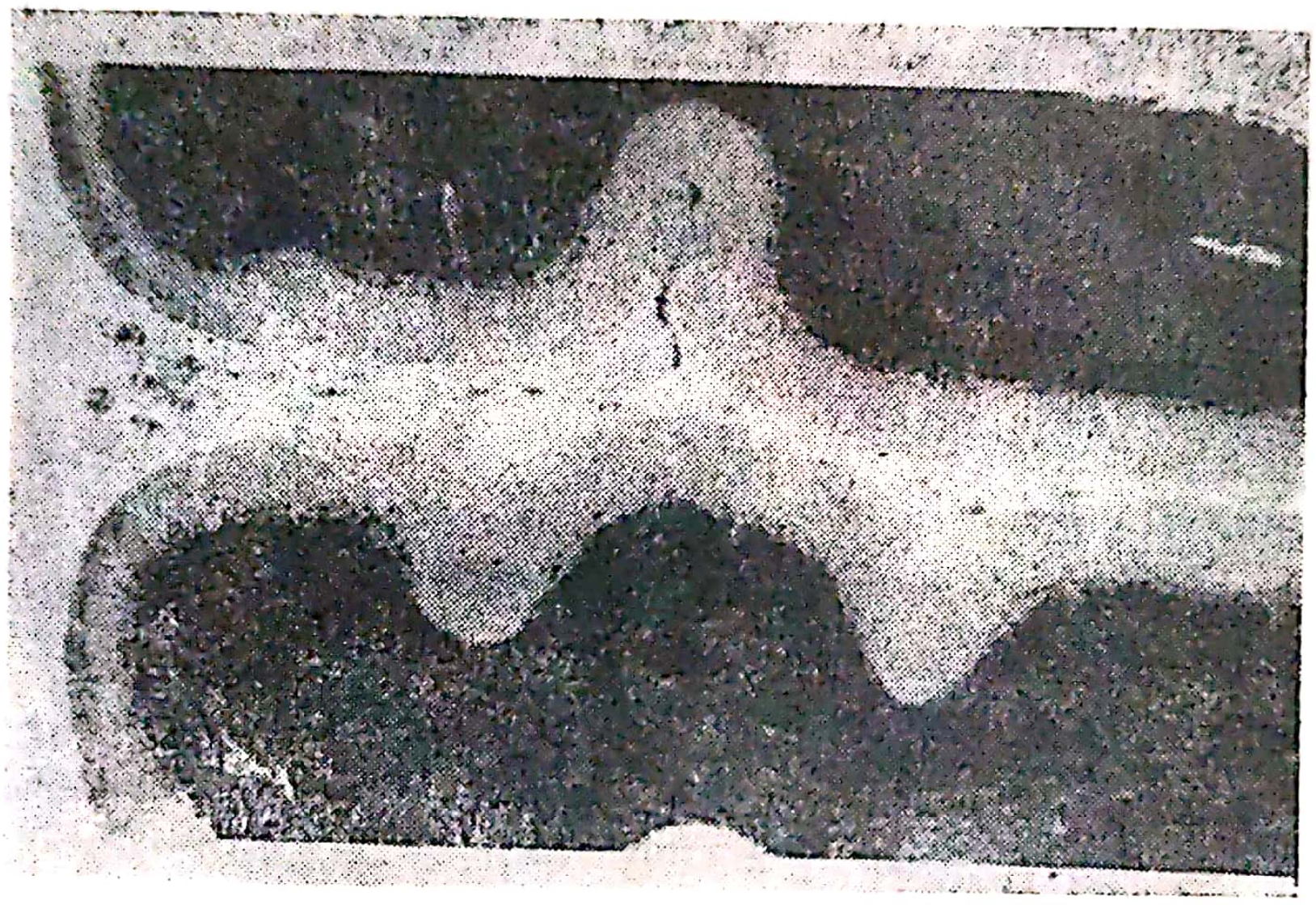

Fig. 66. — Imaginea unei folii cerebeloase evidențiind o atrofie ușoară cu dispariția celulelor Purkinje — Colorație hematoxilină-eosină × 45. Degenerare cerebeloasă după tratament prelungit cu fenitoin. (R. Nitya, N. D. Gotak, A. Rudy și colab. 1976).

5. Atrofii cerebeloase încrucișate (transsinaptice) după lezarea creierului și a conexiunilor corticopontine

Încă din secolul trecut anatomo-patologii au remarcat în cadrul paraliziilor cerebrale infantile atrofii încrucișate ale emisferelor cerebeloase. Nu se poate stabili cu certitudine o corelație între existența defectului cerebral instalat prenatal sau în mica copilărie de prezența hemiatrofiei cerebeloase încrucișate.

Suferințele cerebrale vasculare la adult dacă au fost suportate mai mult timp și sînt întinse vor duce secundar la o atrofie încrucișată de emisfer cerebelos ca după traumatisme cerebrale cu distrugeri a capsulei interne (cazul Claude, Loyez — 1912) sau după răniri cerebrale din copilărie (caz I. Bertrand și Schmith — 1933).

Atrofii, predominent în nucleul dințat, a observat E. Smith (1941) în tumori ale lobului frontal. Sînt menționate în mod deosebit marcate atrofii secundare după leziuni ale creierului din mica copilărie, fie consecința unor traumatisme obstetricale fie a unor tulburări de dezvoltare cerebrală ca în microgirie sau unele procese evolutive (hemiatrofie cerebrală). *Atrofia cerebeloasă încrucișată este considerată acum unanim ca aparținînd unei hemiplegii cerebrale infantile numai după mari lezi-*

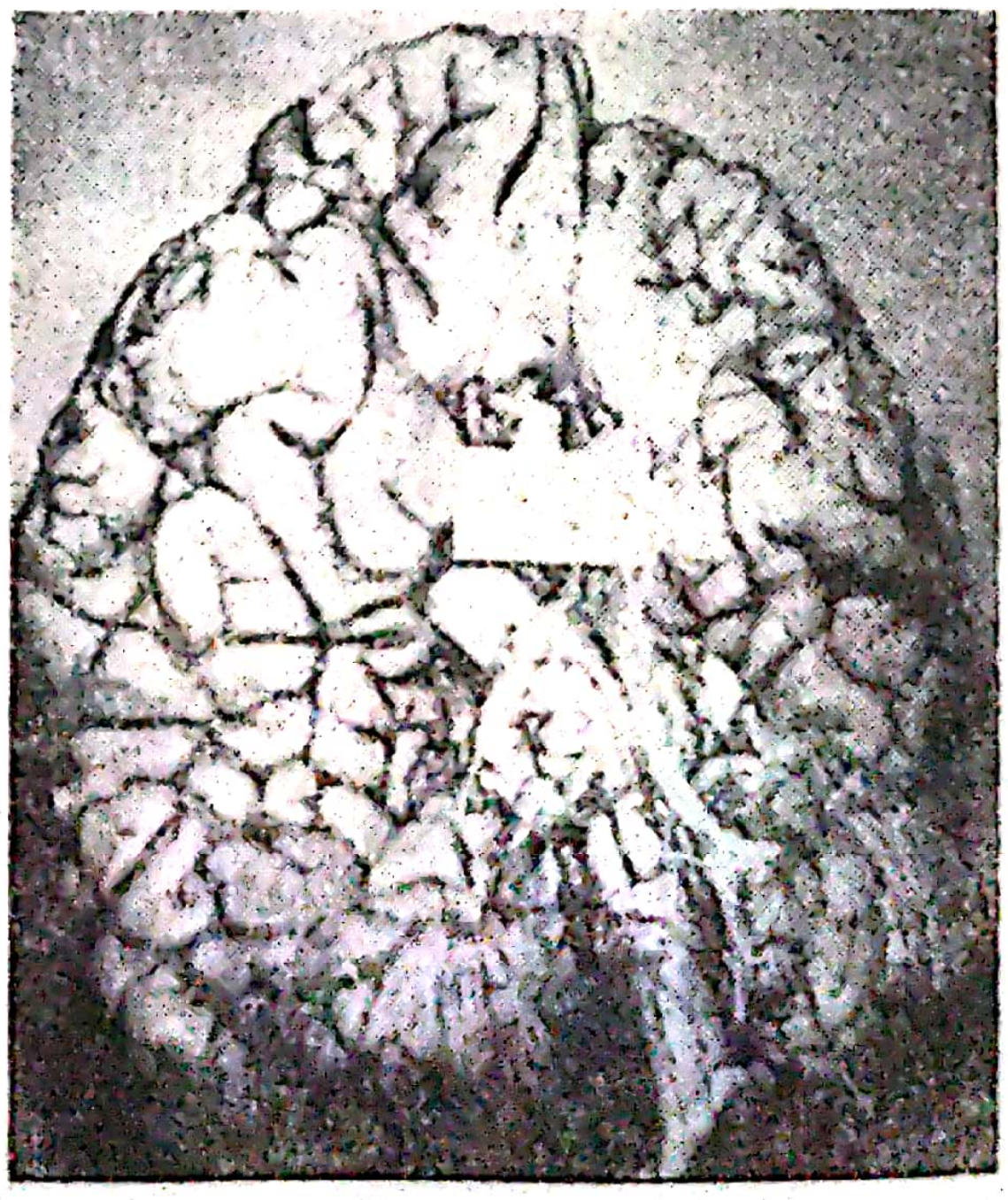

Fig. 67. — Atrofie cerebeloasă încrucișată (bolnav 25 ani). Imaginea bazei creierului evidențiază o accentuată atrofie a emisferului cerebral stîng cu excepția lobului temporal și o atrofie a emisferului cerebelos drept (după Loniseau P., Vital C. și colab. Rev. Neurol. 1968, Tome 118).

uni cerebrale (W. Verhaert). Lucrările experimentale făcute de unii autori (W. S. Verhaert și Van Wieringer Rauws — 1950) pentru a produce o atrofie cerebeloasă încrucișată prin ablația lobului frontal și secționarea brațului conjunctiv la maccacus resus, nu au dus la nici un rezultat. Atrofia cerebeloasă încrucișată nu aparține suferințelor cerebeloase întîlnite la epileptici (R. Loiseau și colab. — 1968).

Patogeneza. În majoritatea cazurilor se observă în creier o leziune a căii piramidale cu hemiplegie. După E. Smith (1941) ar exista leziuni ale ariei corticale 4 și 6 cîmp Brodmann. În talamus au fost găsite leziuni retrograde ale unor nuclei cu degenerarea acestora și atrofia brațului conjunctiv. Uneori s-au văzut leziuni cu atrofii cerebeloase în nucleul roșu și nucleul dințat, considerate ca leziuni transneuronale retrograde (R. Hassler — 1953) (fig. 67).

Se găsesc uneori și atrofii ale piciorului pontin, de partea focarului cerebral. Puntea care capătă impulsuri din creier prin calea cortico-pontină degenerează transneuronal (ca o „atrofie de inactivitate").



Fig. 68. — Atrofie cerebeloasă încrucișată. Secțiune prin cerebel și trunchiul cerebral. Se remarcă o evidentă asimetrie cu marcată atrofie a lamelor cerebeloase pe partea dreaptă și a pedunculelor cerebeloși de aceeași parte. Colorație Nissl (Caz Loniseau P., Vitol C. și colab. Revista Neurologică 1958, Tome 118).

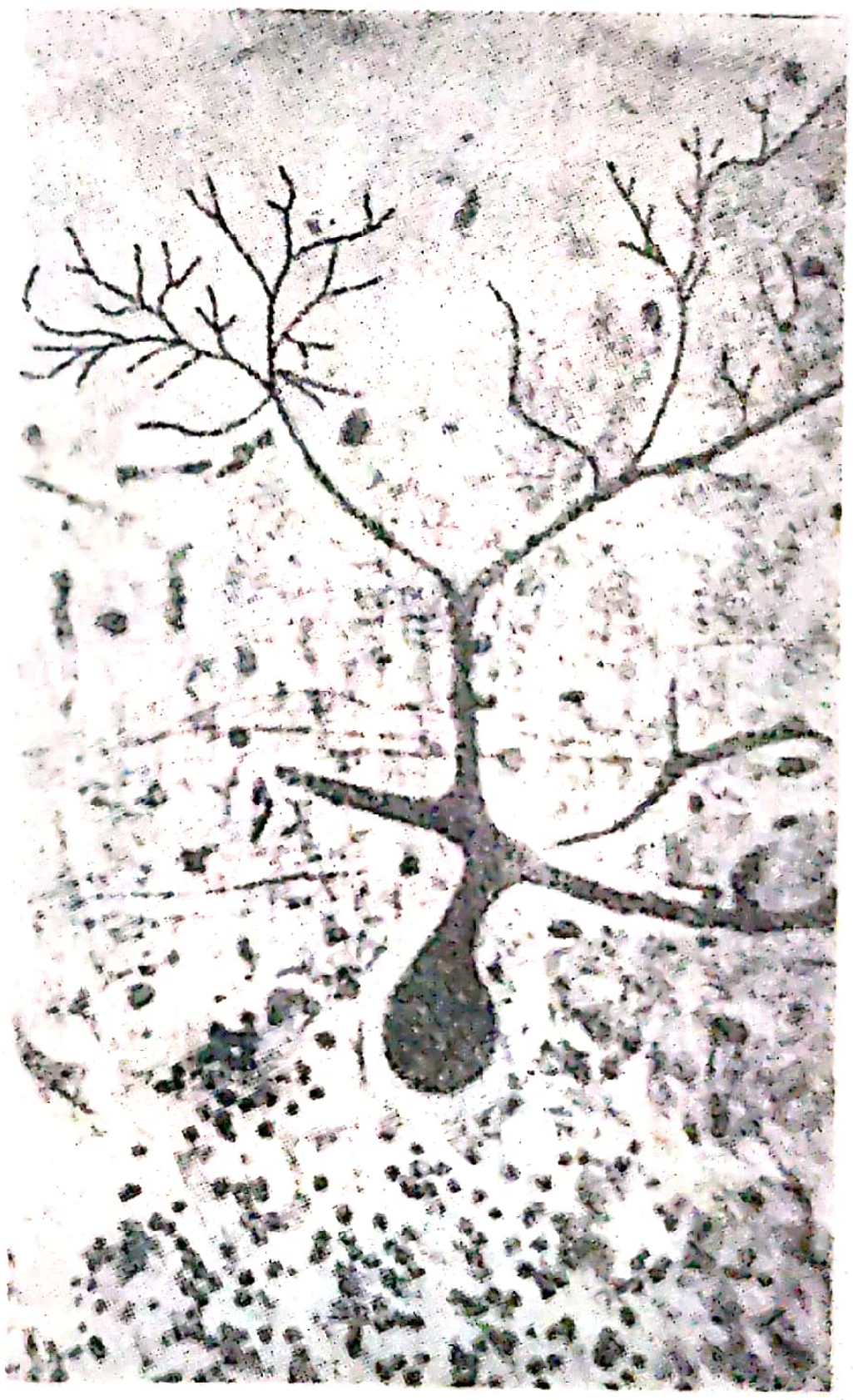

Fig. 69 — Celula Purkinje hipertrofiată. Corpul celular, prelungirile principale ca și ramificațiile fine sînt foarte voluminoase. Preparat colorație Bielschowsky. Caz atrofie cerebeloasă controlaterală.

Disputa dacă atrofia cerebeloasă se produce retrograd peste talamus, braț conjunctiv și nucleu dințat sau anterograd peste piciorul punții, brațul pontin și stratul cu coșulețe a cerebelului ar părea să fie explicată prin aceea că emisferele cerebeloase se atrofiază prin lipsa de impulsuri cerebrale peste piciorul punții cît și prin lipsa unui organ efector (scoarța motorie, peste nucleul dințat, braț conjunctiv și talamus). Neocerebelul este conexionat cu emisferul cerebral încrucișat mai mult aferent decît eferent (fig. 68 și fig. 69).

Anatomia patologică. Există o micșorare a lobilor cerebelului cu lezarea tuturor straturilor (fig. 70) fără atingerea vermisului și a nucleilor cerebeloși, cu atrofia olivelor inferioare. Atunci cînd focarele cerebrale lezionale sînt circumscrise, atrofia cerebeloasă încrucișată este limitată la anumiți lobuli, după cum a enunțat A. Tschernyscheff în 1930.

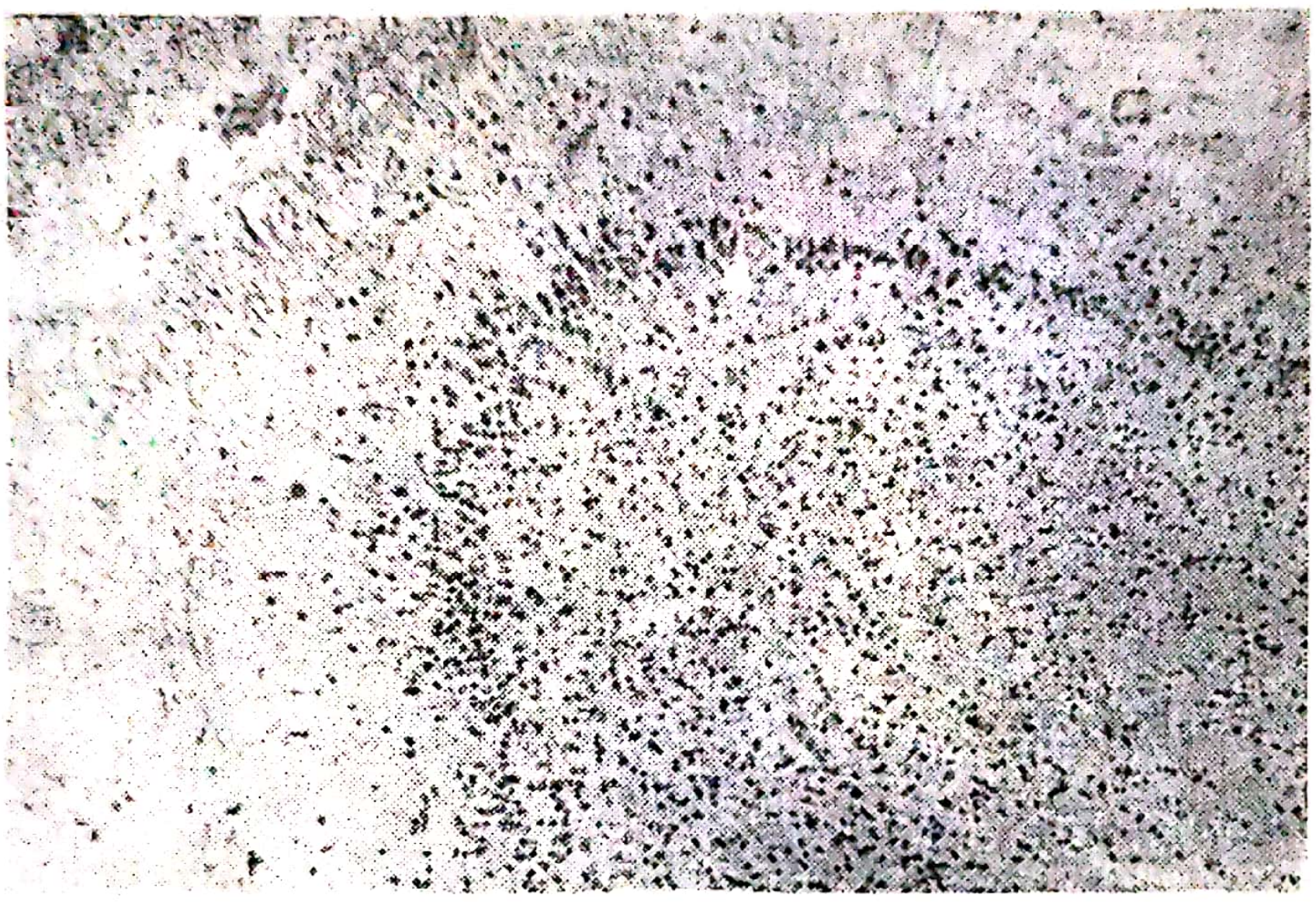

Fig. 70. — Cortex cerebelos drept al unui caz de atrofie cerebeloasă încrucișată (caz Loniseau P., Vitol C., și colab. din Rev. Neurol. 1968, Tome 118). În lamelele cerebeloase lipsesc celulele Purkinje. Stratul granular este rărit. Colorație cu hematoxilină — eozină.

6. Boli congenitale, unele ataxii ale cerebelului și atrofia primitivă tip Norman

Atrofiile cerebeloase, din cadrul hipoplaziilor și ageneziilor cerebeloase, includ : aplaziile și atrofiile cerebeloase congenitale, forma cerebeloasă a paraliziei infantile, Sindromul Roussy-Levy, ataxia copiilor, ataxii intermitente ale cerebelului, sindroame rare, a atrofia primitivă a stratului granular tip Norman și alte forme rare de ataxie cerebeloasă.

6.1. Aplaziile și atrofiile cerebeloase congenitale

Absența totală a cerebelului de ambele părți este o anomalie congenitală cu totul excepțional de rar întîlnită. În astfel de cazuri se găsesc numai resturi de țesut cerebelos în învelișurile meningeale.

Aplaziile unilaterale mai des întîlnite (fig. 71 și 72) sînt reprezentate prin porțiuni ale emisferului hipoplatizat (din țesut vermian și nucleii acoperișului). Sînt de remarcat — *hiperplaziile* compensatorii ale lemniscului medial heterolateral în special, fapt pe care le-a evidențiat G. I. Anton (1914).

O formă deosebită de aplazie cerebeloasă o reprezintă *aplazia de neocerebel* (H. Vogt, M. Astwazaturow — 1912, N. I. Scherer — 1931 și alții). Flocculusul și vermisul sînt bine păstrate, dar nucleii emboliform și dințat apar mai săraci în mielină. Ca o consecință a aplaziei de neocerebel va exista și o aplazie a nucleilor piciorului punții și absența nucleilor asociați ai bulbului. Olivele inferioare ca și nucleul dințat sînt scindate în izolate grămezi celulare. La om sînt întîlnite aplazii de paleo și archicerebel (G. Anton — 1914, R. Brun — 1917, H. J. Scherer — 1953) cu lipsa nucleilor acoperișului ca și agenezii sau hipoplazii ale vermisului cum se întîlnește în sindromul Dandy-Walker (Benda C. E. — 1954, C. S. Treip — 1972) putînd afecta și ventriculul IV, fapt constatat și la cîine de R. S. Dow în 1940. Toate aceste forme cerebeloase oferă clinic tabloul unei ataxii cerebeloase congenitale. M. Joubert și colab. au descris în 1969 agenezii vermiene familiale cu : hiperpnee episodică, mișcări anormale ale ochilor și tulburări de intelect, iar D. W. Philcox și colab. au remarcat în 1975 existența de ataxii cerebeloase dominante hereditare la care cu timpul apare și un nistagmus opto-kinetic și alterarea reflexelor oculo-vestibulare până la dispariția lor, cu păstrarea însă a funcției aparatului cochlear.

Recent D. Troost, R. Van și colaboratorii (1984) au descris la copii *o hipoplazie cerebeloasă concomitentă cu o calcificare cerebeloasă*. Cazurile au fost investigate radiologic, clinic și neuropatologic căutîndu-se a se identifica de către acești autori o entitate neurologică aparte.

Alte forme de *ataxii congenitale* depind de o marcată micșorare difuză a cerebelului cu pierderea celulelor Purkinje, rărirea stratului granular și ușoare atingeri ale nucleului dințat. La baza acestor transformări anatomice va exista fie un proces morbid produs în mica copilărie, fie un proces infecțios sau vascular în stadiul embrionar. Cazurile grave sînt adesea combinate cu leziuni cerebrale și comițialitate.

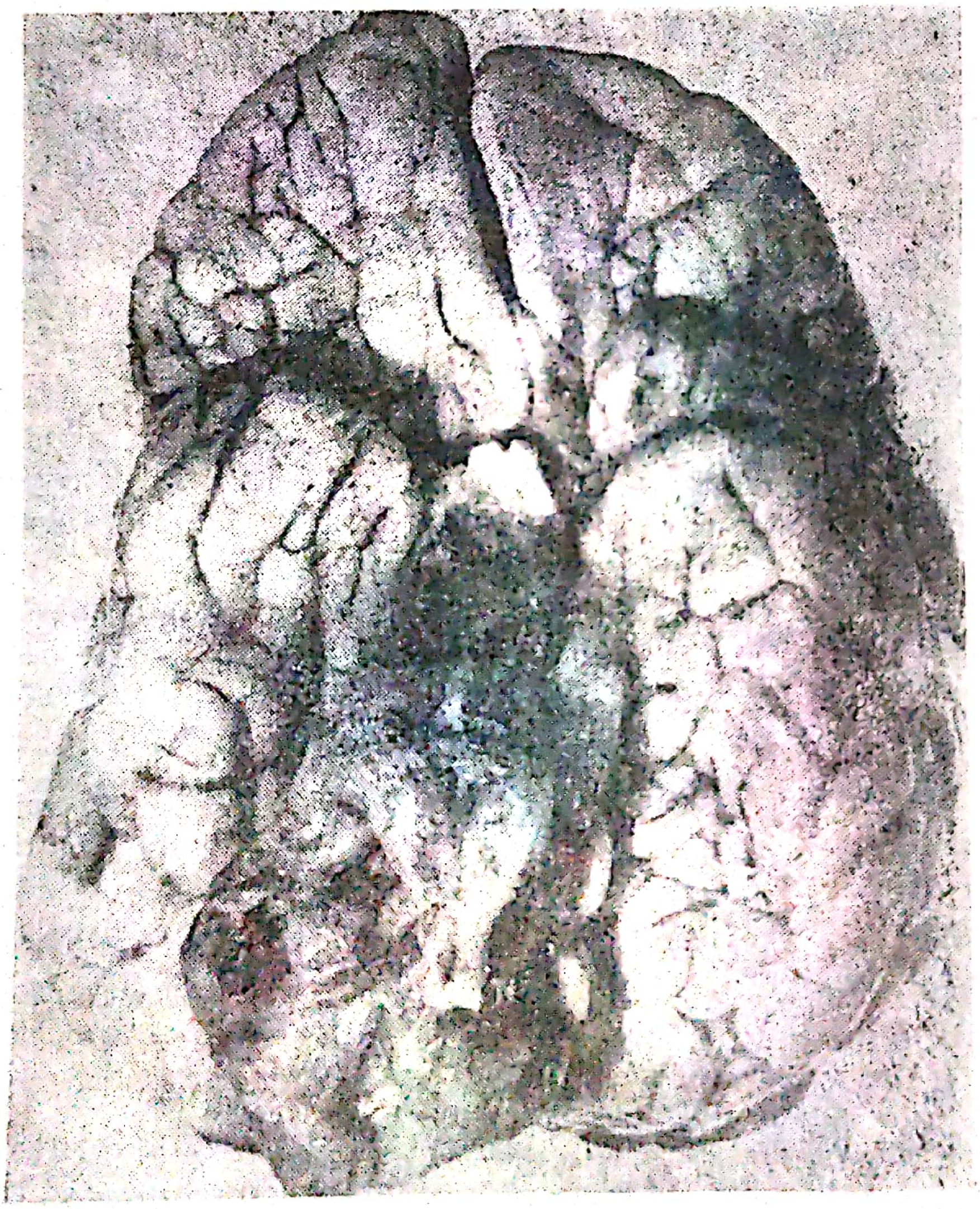

Fig. 71. — Hipoplazia cerebeloasă. Cerebelul apare foarte redus de volum cu nedezvoltarea emisferelor și a folilor cerebeloase (după C. S. Treip — Color. Book Medical Publishers Inc. Chicago U.S.A.).

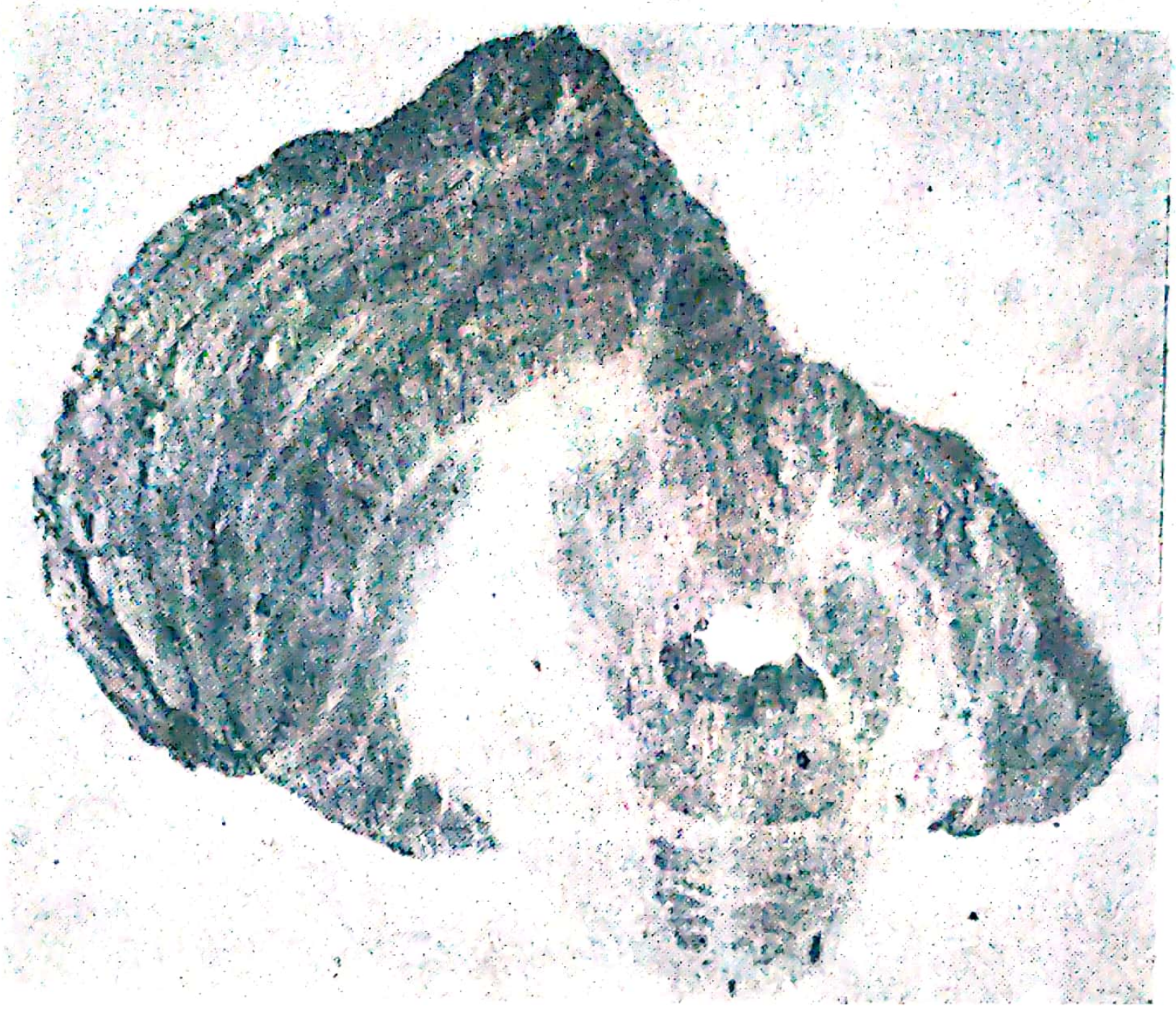

Fig. 72. — Hipoplazie cerebeloasă. Emisferul cerebelos stîng (vedere anterioară) este foarte mult micșorat de volum comparativ cu cel drept și în aceeași măsură apare diminuat și nucleul dințat ca și pedunculul cerebelos mijlociu de aceeași parte. Din C. S. Treip Color Atlas of Neuropathology — 1978, Year Book Medical Publischers Inc. Chicago — U.S.A.).

6.2. Forma cerebeloasă a paraliziei infantile

Boala este o formă rară a paraliziei infantile cerebrale cu existența de fenomene ataxice care, dacă predomină, se va putea vorbi de o „paralizie infantilă cerebeloasă".

Diagnosticul va fi pus pe baza datelor anamnestice cu eventuala existență a unor traume obstetricale, a semnelor piramidale, a spasticității și a crizelor comițiale.

Tipul atonico-astatic al paraliziei infantile cerebrale (O. Foerster) este caracterizat prin: o accentuată hipotonie musculară, cu hipertensia articulațiilor, astenie și absența tonusului de repaos la acești copii. Nu există modificări ale excitabilității electrice, în ciuda slabei dezvoltări musculare. Contracția antagonistă a mișcării voluntare este absentă ca și acțiunea mușchilor sinergici. F. Foerster a considerat în 1909 acest sindrom, pe baza tabloului clinic și dat fiind substratul leziunilor cerebrale cu o scleroză a scoarței frontale mergînd pînă la circumvoluțiile centrale, ca fiind o formă a paraliziei infantile cerebrale. Examenul necroscopic a arătat o scleroză frontală lobulară. La un caz dintr-o familie cu trei surori s-a observat o accentuată hipotonie și tremor intențional; A. Haene (1950) a găsit un alt caz cu o hipoplazie a vermisului, caz considerat ca și altele asemănătoare ca hipoplazii cerebeloase (fig. 73). La examenul encefalografic — în unele cazuri s-a observat o atrofie cerebrală. S-a descris și o formă particulară de atrofie congenitală sistematică a scoarței cerebelului de tip granular bazat pe cinci cazuri personale, asemănătoare cazurilor lui H. J. Scherer și R. M. Normann. Distrugerea stratului granular și a fibrelor orizontale din scoarța cerebelului este latura comună a acestor cazuri, de preferință cu localizare în neocerebel. Această atrofie corticală de tip granular se întîlnește la epileptici din primul an de viață. Copiii vor prezenta tabloul clinic al ataxiei cerebeloase care este influențată mult de comițialitate. Acești bolnavi devin cu tímpul neajutorați și dependenți. Nu au fost verificate în aceste cazuri factorul ereditar (cu excepția a două cazuri ale lui R. M. Norman) fiind luată în considerație o predispoziție specială cu incriminarea de cauze exogene ale procesului morbid.

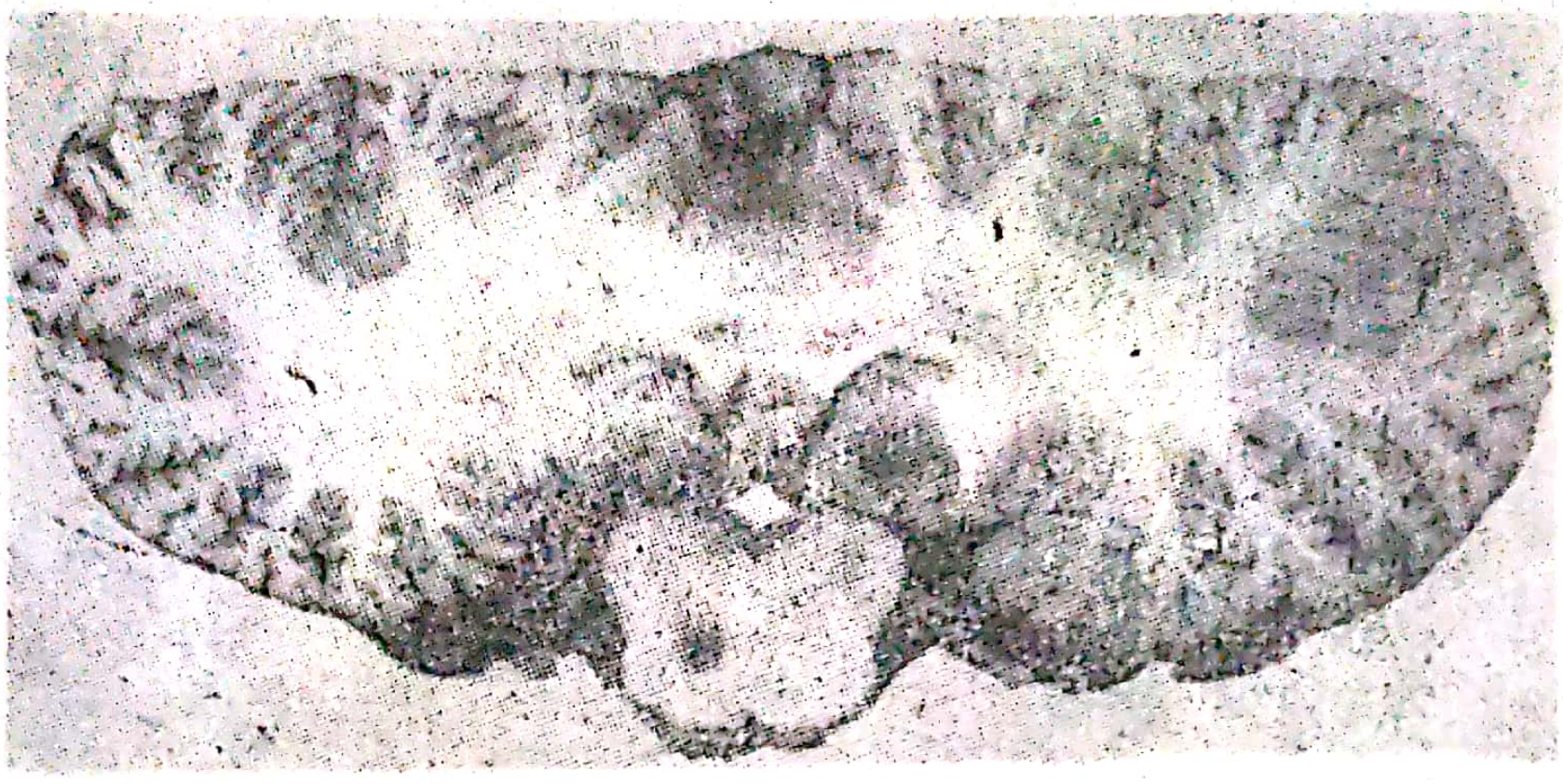

Fig. 73. — Atrofie corticală cerebeloasă. Se remarcă o atrofie globală la folia cerebelului, în cazul unei degenerări neuronale generalizate la copil (× 1,8).

Atrofii asemănătoare ale scoarței cerebeloase granulare au fost menționate de M. Bielschowsky (1926) în idioția amaurotică.

Tabloul clinic. F. C. Batten a descris în 1923 tabloul clinic al ataxiei cerebeloase congenitale (unde sînt incluse și aplaziile cerebeloase) independent de constatările anatomice. Tulburările ataxice se remarcă de la primele încercări ale sugarului de a vedea, sau la încercări de mers ale copilului mic. În procese unilaterale ataxia este mai limitată ca și tulburarea de mers, la membrul inferior hemolateral. Evoluția kinetică în special în mers este îngreunată. Capul și trunchiul oscilează, mai ales la copiii ataxici la care tulburările de echilibru se amplifică în mers. Mișcările segmentului corpului nu sînt coordonate, existînd tremor intențional la membrele superioare cu o discretă adiadocokinezie. Vorbirea de la început anevoioasă devine inteligibilă menținîndu-se așa toată viața. Discretă hipotonie, inconstant nistagmus. Nu sînt tulburări de reflectivitate și sensibilitate.

Ca diagnostic diferențial — este foarte greu de deosebit *Sindromul cerebral atonico-astatic Foerster* — *de diplegia atonică congenitală Ford*, mai ales cînd copiii bolnavi în cauză au o accentuată hipotonie, cu toate că au fost găsite mari modificări în cerebel. La acești bolnavi sînt prezente semne piramidale, care lipsesc în aplaziile cerebeloase. Radiografic se va observa o aplatizare a fosei cerebrale posterioare cu îngroșarea osului occipital (A. F. Fickler, G. Anton și alții). Encefalografia va arăta o hidrocefalie internă și externă ca expresie a atrofiei creierului.

Hipoplaziile cerebeloase — ajunse la vîrsta adultă pot să nu mai prezinte clinic simptome evidente (G. A. Erskine — 1950).

6.3. Distazia areflexică ereditară. (Sindromul Roussy-Levy)

Acest sindrom cu caracter ereditar a fost descris prima dată de Roussy și Levy la 1926 — pe 6 surori. După unii ar fi vorba de o formă rudimentară a bolii Friedreich. Întrucît însă este cazul de o suferință cu caracter congenital, probabil și cu o ereditate dominantă, această ipoteză se infirmă.

Clinic, simptomul dominant este ataxia mersului la care se adaugă atrofii musculare cu evoluție lent progresivă cu caracter distal la mușchii mîinilor și la membrele inferioare, uneori cu aspect de „picior de barză“. Reflexele osteo-tendinoase sînt diminuate sau abolite. Tulburările moderate de coordonare existente nu stînjenesc actele uzuale ale bolnavului. Rar tulburări de sensibilitate profunde. Semnul Romberg este inconstant.

În stadii mai avansate ale bolii pot exista tulburări neurotrofice cu picior scobit și modificări osoase ale coloanei vertebrale, la care, dacă se suprapun tulburările de mers, coordonare și factorul ereditar apare justificat diagnosticul de distazie areflexică.

Diagnosticul diferențial se va face cu boala Friedreich, atrofia spinală neurală, boala Charcot-Marie-Tooth și boala Refsum (eredopatia atactică polinevritiformă) în care pe lîngă retinita pigmentară atipică cu alterarea acuității vizuale, cu modificări de reflexe osteo-tendinoase care pot merge pînă la abolire, se va găsi și o creștere a proteinelor în l.c.r. Anatomic, pe lîngă nevrita interstițială hipertrofică se remarcă o leziune a sistemului dento-rubric și a tractului olivo-dento-cerebelos.

6.4. Ataxia copiilor

Sub această denumire se cuprinde un sindrom neurologic-ataxic congenital, cu evoluție progresivă, de etiologie adesea infecțioasă (după rujeolă, gripă, variolă, scarlatină, febră tifoidă, tuse convulsivă etc.) care apare ca un fenomen de post imunizare ca răspuns la exotoxine (Brown J. — 1943, A. Rohmer și colab. — 1955, G. King și colab. — 1958).

Simptome : fenomenele neurologice se instalează adesea subit după stări febrile și se manifestă prin o ataxie vizibilă a membrelor, cu mers nesigur, ebrios, cu căderi și voce sacadată. Nistagmus. În lichidul cefalorahidian apare pleiocitoză. Simptomele adesea pot retroceda în cîteva luni.

Ataxia cronică progresivă a copilăriei — apare insidios progresiv, ca expresie a unei degenerări neurale genetice. La diagnosticul diferențial vor fi eliminate encefalita cronică, procesele tumorale și unele intoxicații cronice. După Brown J. (1943) se menționează clinic :

Sindroame cu ataxia membrelor, tremor intențional, mioclonii, convulsii, modificări electroencefalografice cu unde vîrf-atipice si uneori tulburări psihice.

Ataxia telangiectazică — Sindromul Louis-Bar, descris de autor în 1941 ca o afecțiune a copilului constă într-o ataxie cerebeloasă și telangiectazii cutaneo-mucoase, denumită ca „ataxie telangiectazică“ de către E. Boder și R. Sedwick în 1958, denumire acceptată unanim de autori.

Simptomatologie : Tabloul clinic este marcat de la început de un sindrom cerebelos cu o ataxie progresivă apărută în copilărie și ulterior după cîțiva ani, cu instalarea telangiectaziilor. Aceste telangiectazii se localizează mai ales pe conjunctive, ca și pe tegumentele urechilor, pe torace, membre și mai rar pe mucoasa palatului.

În afara sindromului cerebelos caracteristic, ca semne neurologice se mai pot observa în unele cazuri și mișcări atetozice care uneori pot domina tabloul clinic. Bolnavii prezintă rar și tulburări legate de motilitatea oculară cu lentoare în mișcările de lateralitate și verticalitate, ochii lăsînd impresia că se deplasează în sens invers poziției capului, atunci cînd bolnavul va privi lateral.

Pe lîngă simptomele de bază menționate se mai adaugă și unele manifestări neurologice cum ar fi : insuficiențe bronho-pulmonare recidivante care sînt legate de un deficit imunitar. În ceea ce privește *leziunile anatomo-patologice* pe prim plan se situează atrofia cortexului cerebelos cu rarefierea stratului celulelor Purkinje și a celui granular. La celulele Purkinje rămase se observă unele anomalii ca : heterotipii (fig. 74 și 75) tumefieri dendritice și a cilindrilor cu aspect „în torpilă“ ca și incluzii *eozinofile* în citoplasmă și dendrite descrise de I. Strich în 1966. Mai rar s-au găsit noduli gliali în trunchiul cerebral și emisferele cerebrale, demielinizări ale cordoanelor posterioare, modificări în ganglionii rahidieni simpatici și nervii periferici (I. Strich — 1966).

Prognosticul ataxiei telangiectazice este grav — atît datorită simptomelor neurologice cu tendință la agravare cît și datorită complicațiilor infecțioase ce pot surveni, mai ales unele complicații maligne (limfo și reticulo-sarcoame, boala Hodgkin). Această afecțiune este considerată ca avînd un potențial genetic — cu caracter recesiv autosomic. Din punct de vedere nosologic unii o situează în rîndul facomatozelor. Pare însă mai veridică ipoteza încadrării ataxiei telangiectazice în : „grupa degenerescenţelor spino-cerebeloase“ dat fiind prezenţa unor leziuni medulare şi similitudinea tabloului clinic cu maladia Friedreich, în unele cazuri cu o evoluţie mai lungă (L. Martin — 1966). Totuşi este greu de a se încadra această afecţiune în una din grupele nosologice menţionate dat fiind particularităţile clinico-anatomice mai puţin comune ale ataxiei telangiectazice.

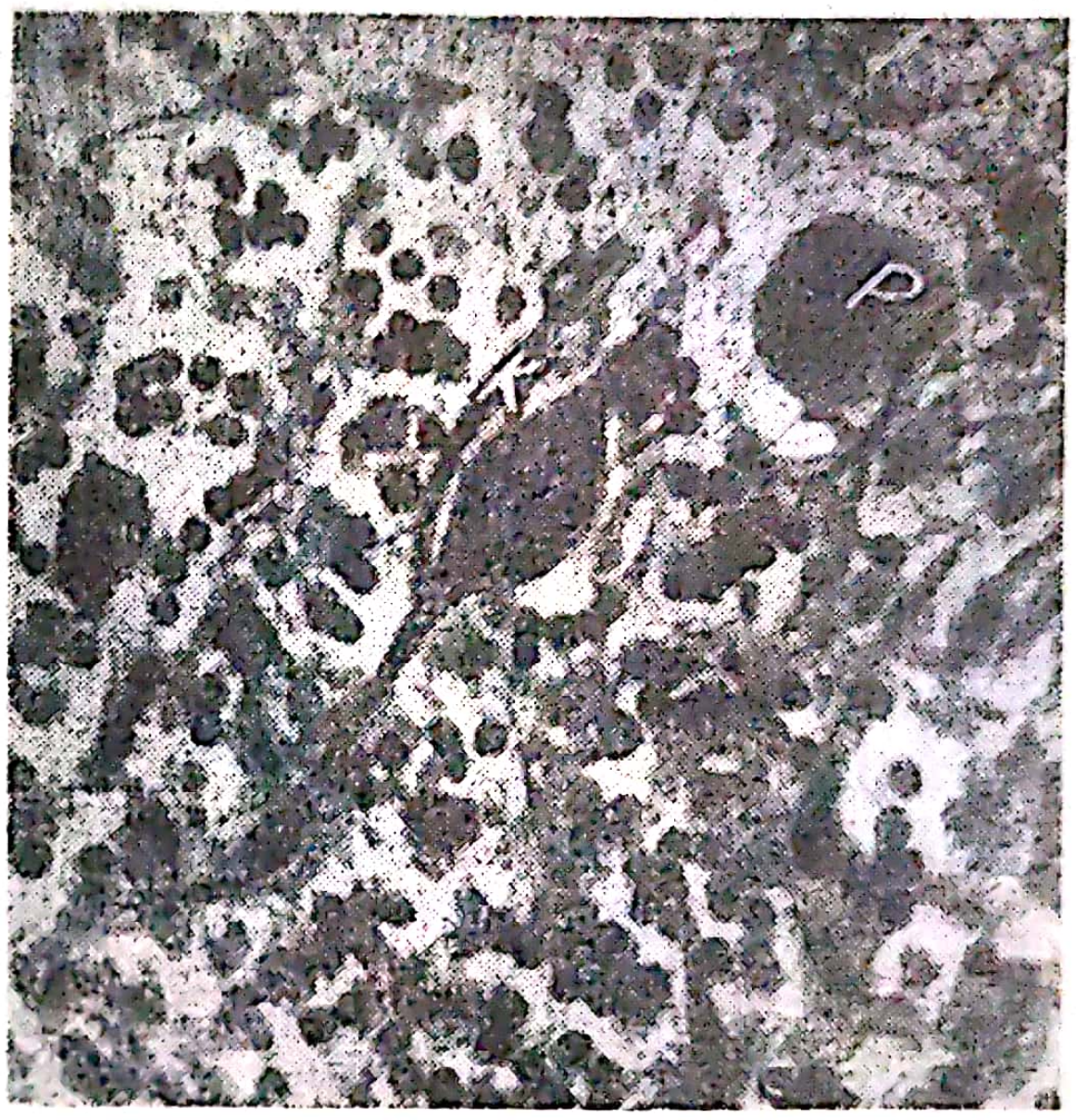

Fig. 74. — Atrofie cerebeloasă. Celula Purkinje cu două prelungiri fusiforme a cilindraxilor. Prelungirea cea mai mare prezintă deasupra o colaterală K a cilindraxul ; P = celula Purkinje, Coloraţie Bielschowsky.

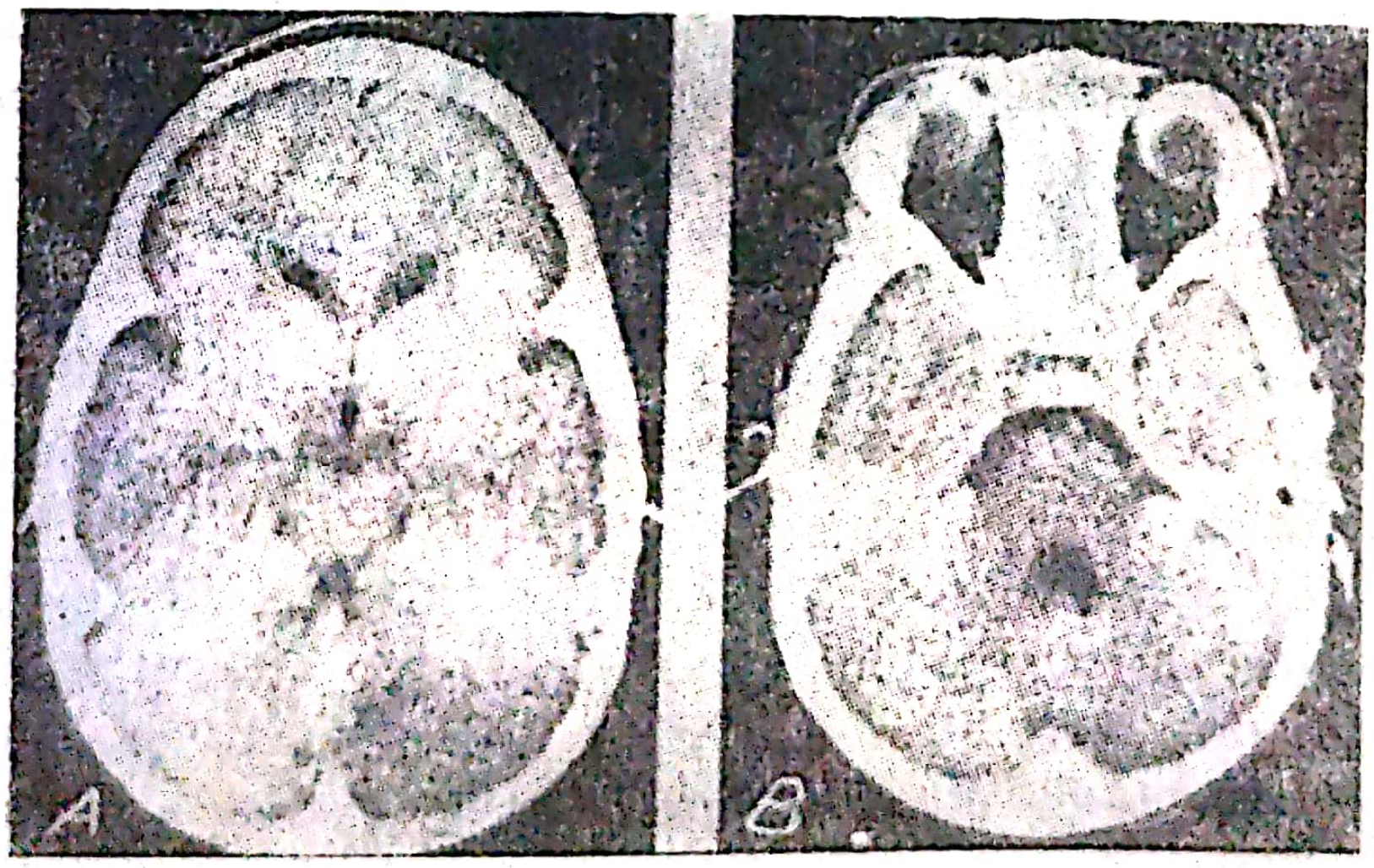

Fig. 75. — A = Tomografie craniană computerizată fără contrast. Se evidenţiază o leziune în cerebel de partea stîngă cu densitate scăzută. B = Tomografie craniană computerizată fără contrast executată după 6 luni. Se observă lărgirea ventriculului IV şi diminuarea moderată de volum a cerebelului de partea stîngă (John Willis, M. Collada, J. Angh., J. Robertson — 1983).

6.5. Ataxii intermitente ale cerebelului

6.5.1. Boala Hartnup (boala H)

Boala Hartnup (Boala H) descrisă de Baron în anul 1956 pe un caz din familia Hartnup, reprezintă un sindrom ereditar cu transmisie autosomal-recesivă al ataxiei cerebeloase, cu erupție fotosensibilă a pielii ca în pelagră, tulburări psihice, aminoacidemie renală și alte dereglări biochimice (în urină și fecale).

Tabloul clinic, cu debut variat este dominat de ataxia cerebeloasă cu tendință tranzitorie, fără remisiunea însă a tulburărilor psihice. Boala apare la vîrsta tînără, mai ales la copii cu perturbarea creșterii și a nutriției, fiind favorizată de unele infecții sau expunere îndelungată la soare. Simptomul dominant este ataxia cu deplasare greoaie, apoi încoordonare, tremor cerebelos intențional, diplopie, nistagmus ca și dereglări psihice (agitație, delir). S-a constatat o oarecare estompare a ataxiei proporțional cu vîrsta. Cutanat va exista o dermatită exematoasă fotosensibilă. Paraplegie spastică și modificări EEG.

Investigațiile de laborator arată o pierdere de acizi aminați prin urină, de aproape 10 ori mai mult ca la normal datorită reabsorbției lor în tubul urinar (de natură genetică) ca și lumenul jejunal. Parte din acești acizi aminați sînt eliminați prin fecale. *Boala Hartnup este produsă de absorbție și transportul insuficient al acizilor aminați.* Tulburările neurologice s-ar datora transformărilor metabolice mai ales ale triptofanului (sub influența bacteriilor din intestin), transformat în serotonină, care fiind formată în mai mică cantitate ar duce și la tulburări psihice. S-a constatat că după introducerea intravenoasă de acizi aminați nivelul acestora în sînge ajunge la normal.

Ritmul sărac în nicotinamidă la cei cu boala Hartnup sau la heterozigoți va duce la leziuni cutanate de aspect pelagros în porțiunile expuse radiațiilor solare.

Ca tratament: Se va indica nicotinamidă 40—200 mg/zi asociată unui regim încărcat cu proteine, constatîndu-se o diminuare a atacurilor de ataxie, tulburările psihice și cele cutanate nemodificîndu-se.

Boala considerată ereditară cu factor recesiv autosomal (J. N. Walton — 1977) a fost descrisă de D. Baron, C. Dent și colab. în 1956 ca o tulburare metabolică ereditară. Pînă în 1960 se cunoșteau în literatură numai 11 cazuri care aparțineau la 7 familii separate (M. D. Milme și colab. — 1960).

Această afecțiune pare a fi condiționată de o dereglare a transportului celular a aminoacizilor monocarboxilici în piele și intestin.

6.5.2. Ataxia periodică ereditară cu un substrat metabolic necunoscut (Boala Parker)

Boala are un caracter autosomal recesiv și apare între 10—30 ani cu debut brusc, cu ataxie matinală, și hipermetrie care face mersul și actele uzuale imposibile. Disartrie. Bolnavii se remit spontan, fără a reacționa la medicamente.

6.5.3. Ataxia vestibulo-cerebeloasă (Sindromul Farmer-Mustian)

Acest sindrom a fost descris de acești autori în 1963 cu fenomene clinice incluzînd : ataxie, vomă, tinitus și diplopie. Boala are un caracter familial autosomal dominant, ea debutînd între 23—42 ani cu o evoluție lent progresivă.

Tratamentul aplicat în ataxiile paroxistice familiale prin administrarea de acetazolamidă apare favorabil prin acțiunea de inhibare a anhidrazei carbonice cerebrale și scăderea acidozei, a lactatului și piruvatului din creier.

6.6. Sindroame ataxice rare

Aici sînt incluse unele sindroame cerebeloase, rar întîlnite, majoritatea cu caracter ereditar congenital — cu un tablou clinic variat care este dominat de ataxia cerebeloasă.

6.6.1. Ataxia cerebeloasă congenitală

Ataxia cerebeloasă congenitală dă tulburări de intelect, anomalii scheletice, hipertensiune vasculară și cataractă evolutivă. Acest sindrom descris de Gh. Marinescu și colab. 1931, T. Sjögren în 1950, H. Garland și D. I. Moorhouse în 1953 este produs de gene recesive autosomale. M. A. Ron și I. Pearce au descris în 1971 la Sindromul Marinescu, Sjögren, Garland și unele particularități mai puțin comune ca : deficiențe psihomotrice, ataxia cerebeloasă, rar epilepsie, microcefalie și atingeri ale fasciculului spinal. A mai fost descris și *Sindromul Sjögren-Larsson* (1957) care este caracterizat clinic prin : spasticitate, epilepsie, tulburări mintale, ihtioză congenitală, degenerare musculară, anomalii dentare, rar și hipertelorism (Guilleminault și colab. — 1973). S-au semnalat tulburări ale secreției aminoacizilor de către V. Ionășescu și colab. (1973) datorită unei perturbări a metabolismului lipidic care pare a fi influențat favorabil dacă bolnavul va fi supus unei diete.

Sînt de menționat și o serie de alte sindroame ataxice rare ca: *Ataxia cerebeloasă ereditară cu tulburări de intelect, coreoatetoză și eunucoidism ca și ataxia cerebeloasă ereditară* cu simptome de cordoane postero-laterale, nistagmus, atrofii musculare și fibrilații (Hopf. H. C., F. Duensing și colab., 1971).

6.6.2. Ataxia cerebeloasă din degenerarea cortico-striato-cerebeloasă

Ataxia cerebeloasă din degenerarea cortico-striato-cerebeloasă a fost descrisă în 1949 de Gokai și Tukel ca o boală degenerativă. Clinic, cu tablou asemănător în parte telangiectaziei, se remarcă printr-un sindrom cerebelos cu ataxie predominent la membrele superioare însoțită de mișcări coreo-atetozice, uneori un sindrom piramidal și picior scobit. La baza acestei afecțiuni stau dereglările metabolice cu disproteinemie și hipergamaglobulinemie în lichidul cefalo-rahidian.

6.6.3. Ataxia cerebeloasă și alte tulburări neurologice consecutive hipoglicemiei din copilărie

Tulburări neuropsihice transitorii sau permanente au fost descrise din 1954 de Mc. Quarrie și I. E. Etheridge și I. C. Millchap în 1964 pe un lot de 27 bolnavi cu atacuri sau come hipoglicemice. Se ia în discuție alterarea metabolismului carbohidraților cu anomalii preexistente cerebrale care ar genera hipoglicemiile spontane. Ataxia cerebeloasă de durată va apare după hipoglicemii severe, tradusă clinic prin o încoordonare transitorie a mișcării cu leziuni anatomice ale cerebelului care apar evidente numai în cazurile cu sfîrșit letal (T. S. Ingram, G. D. Stark și Ivy Blackburn — 1967).

R. S. Dow și G. Moruzzi (1958) au descris modificări degenerative extensive cu pierderi ale celulelor Purkinje. Leziuni asemănătoare au mai fost semnalate și de alți autori pe care le consideră ca fiind datorită hipoglicemiei și hipoxiei cerebrale (F. Wohlwill — 1928, G. Bodechtel — 1933, A. B. Baker — 1938, A. Ferraro și G. A. Jervis — 1939, E. H. Roche — 1942, A. D. Lowrence, A. Mayer și colaboratorii — 1942, C. B. Courville — 1942).

Au fost semnalate și publicate cazuri rare de ataxie *cerebeloasă acută* — produsă de mycoplasma pneumoniae — de către Steele J. C., R. M. Gladstone, S. Thanosophon și P. C. Fleming — 1969 — la bolnavi cu poliradiculonevrită.

L. J. Endtz și J. F. Hers au publicat în 1970 un caz de marcată ataxie cerebeloasă acută tot după mycoplasma pneumoniae sero-diagnosticată la un bolnav de 59 de ani — la care instalarea s-a produs rapid în cîteva săptămîni, fără febră, cu astenie, modificări l.c.r. cu caracter poliradiculonevritic (cu pleiocitoză, hiperalbuminorahie). Clinic : ataxie, astazie, hipermetrie și adiadocokinezie bilaterală cu o regresiune — ad integrum rapidă.

În encefalopatiile infantile, unii autori (J. Willis și colab. — 1983) evidențiază leziuni cerebrale în care pe lîngă ataxie există și opsoclonus și polimioclonus. În aceste cazuri atrofia cerebeloasă a fost remarcată la tomografia computerizată cu zone de densitate scăzută la nivelul leziunii.

Acest sindrom de opsoclonus și polimioclonus apărut la copii cu meningoencefalite și ataxie cerebeloasă și care s-a remis în parte persistînd un tremor intențional a fost apreciat de autori ca fiind prima mențiune în acest sens de leziune acută cerebeloasă.

6.7. Atrofia primitivă a stratului granular-tip Norman

Această maladie a fost individualizată de autor pe un număr redus de cazuri. În 1940 — Norman pornind de la două observații anatomice a individualizat o formă de atrofie cerebeloasă familială care apare în primii ani ai vieții și este în legătură cu o degenerescență primară a stratului granular al cerebelului. Clinic ambii bolnavi prezentau o ataxie și o deficiență intelectuală.

În prima observație este vorba de o familie cu șapte copii din care cel de-al 3-lea prezenta un deficit intelectual, convulsii, spasticitate și un sindrom cerebelos cu ataxie și încoordonare a membrelor. În cea de a doua observație a lui Norman era vorba de un caz clinico-anatomic cu fenomene asemănătoare.

Amintim că H. Vogt și M. Astwazaturov în 1912 și F. Schob în 1921 au descris înaintea lui Norman cazuri cu leziuni spino-cerebeloase.

Cazul 4 descris de H. J. Scherer din 1933 avea o degenerescență cerebelifugă și leziune de nucleu dințat. Ulterior au mai fost menționate și alte observații asemănătoare de atrofie primară a stratului granular al cerebelului de către : G. A. Jervis în 1950 și 1954, E. Grob în 1961, G. Fatovic ; în 1968 ca și de G. L. Mancardi, A. Berio și G. Mangionti în 1976. J. Lapresle și A. Annabi au publicat în 1979 un caz de atrofie granulară tip Norman cu existența asociată a unei degenerescențe ponto-cerebeloase pe care o interceptează ca o leziune secundară transsinaptică și retrogradă cu lezarea stratului granular datorită duratei lungi de evoluție.

Caracterul sporadic al acestui caz nu pledează pentru o boală familială prin analogie cu atrofia cerebeloasă a pisicii evidențiată de W. P. Herringham și E. W. Andrews (1888) la care leziunile sînt corelate cu o atingere virozică a stratului germinal extern (G. Margulis și L. Kilham — 1970).

Atrofia primitivă a stratului granular tip Norman este o formă de atrofie cerebeloasă pur corticală. Cazul studiat clinico-anatomic și prezentat în teza lui S. Grosbius în anul 1968 a fost cel de-al X-lea din literatura mondială la acea dată.

Tabloul clinic în cazurile bine definite este dominat de o ataxie cerebeloasă apărută din primii ani ai vieţii cu mare instabilitate kinetică în ortostatism şi mers. La aceasta se adaugă tulburări de intelect. Au fost menţionate după unii autori în formele atipice şi existenţa de crize comiţiale, microcefalie ca şi fenomene piramido-extrapiramidale, ceea ce va face foarte dificil punerea diagnosticului clinic.

Anatomo-patologic — leziunile sînt bine individualizate constînd în scăderea de volum a cerebelului cu atrofie cerebeloasă corticală, cu dispariţia aproape completă a celulelor granulare, lipsind şi sistemul de fibre paralele al axonilor celulelor granulare, ca şi a fibrelor muşchioase. Sînt însă nealterate fibrele agăţătoare care se termină în stratul molecular în jurul arborelui dendritic şi al celulelor Purkinje. Celulele Purkinje în parte nealterate pot în unele cazuri să reprezinte unele anomalii morfopatologice sau o dilataţie „în torpedo" a axonilor. Rar s-a întîlnit şi o discretă atrofie a emisferelor cerebeloase probabil şi congenitală. R. P. Norman conform clasificaţiei lui M. Bielschowsky — va considera această atrofie ca fiind cerebelipetă.

Explicaţia acestei dispoziţii a leziunilor cortexului cerebelos cu dispariţia granulelor şi alterarea celulelor Purkinje este considerată ca ţinînd de embriogeneza cerebelului. Astfel, leziunile cu atrofie granulară apar cele mai precoce, chiar din viaţa fetală. Heterotipia celulelor Purkinje şi existenţa ocazională a benzilor granulare intermediare în stratul molecular ar pleda după J. Lapresle şi A. Annobi (1970) în favoarea unei dereglări precoce a migraţiunii lor. După aceşti autori atingerea fibrelor muşchioase apare mai importantă cuprinzînd totalitatea prelungirii axonale şi corpul celular la nivelul nucleilor protuberanţiali, ceea ce ne-ar face să detectăm o degenerescenţă transsinaptică şi retrogradă care ar progresa de la nivelul celulelor granulare cu mare intensitate (bolnavul în cauză decedînd la 42 ani). *Degenerescenţa ponto-cerebeloasă secundară argumentează pentru originea pontină pură a fibrelor muşchioase*, după L. Lapresle şi A. Annabi.

Boala la om apare asemănătoare cu ataxia pisicii descrisă încă din 1888 de W. P. Herringham şi F. W. Andrew considerată tot ca boală familială şi neereditară.

Ideea că dacă la pisică este posibilă natura recesivă a bolii, nu exclude *ipoteza de embriopatie tardivă*. Această ipoteză a embriopatiei tardive a fost confirmată prin studiile lui G. Margulis şi L. Killham rezumate în *Simpozionul de la Dallas din 1970* — care a arătat că atrofia cerebeloasă a pisicii ar fi dată de un virus al panleucopeniei, boală infecţioasă a animalului caracterizată printr-o enterită şi granulopenie.

Acelaşi virus ar fi răspunzător şi de atrofia stratului granular al cerebelului printr-o distrugere selectivă a stratului germinal extern.

Descoperirea lui G. Margulis şi L. Killham ar putea avea aplicativitate şi la om, aducînd o nouă orientare în patogenia bolii cerebeloase, sugerîndu-se *ipoteza* menţionată a *unei embriopatii survenită într-un anumit moment al procesului de histogeneză.*

În afara acestei forme a atrofiei primitive cerebeloase (congenitale) — mai sînt menţionate o serie de boli neurologice care pot prinde predominent stratul granular ca în unele *lipidoze* cu leziuni accentuate cerebeloase sau *leucodistrofia* metacromatică cu leziuni difuze degenerative ale stratului granular din cerebel. Aceasta este o boală ereditară cu transmisie recesivă nelegată de sex. Diagnosticul diferențial va fi făcut cu variate forme ale ataxiei cerebeloase congenitale (malformații și disgenezii) dintre care menționăm :

Ataxia cerebeloasă ereditară cu miotonie și cataractă (J. Brown — 1943).

Ataxia cerebeloasă ereditară cu distrofie și degenerare olfactivă (Van Bogaert și colab. — 1947).

Ataxia cu retinită pigmentară, hipoacuzie, tulburări vestibulare și de intelect (J. François și L. Descampes — 1949).

Ataxie cerebeloasă progresivă cu evoluție tardivă în cursul unei epilepsii esențiale (Van Bogaert și colab. — 1932).

Ataxie cerebeloasă cu anosomie, surditate, absența răspunsurilor calorice și a reacției pupilare la lumină și cu hiporeflexie (J. Brown).

Ataxia cerebeloasă a fost menționată și în cadrul maladiei rar observate și denumite *„Legionnairs disease“* de către D. W. Fraser, T. R. Tsai, W. Ovenstein și colaboratorii în 1976 cu ocazia unei epidemii de boli respiratorii survenite la Philadelphia (U.S.A.) la persoane care au participat la un meeting și care au locuit la unul din hotelurile orașului.

Boala s-a manifestat prin : debut brusc, dramatic cu febră, cefalee, obnubilare, infiltrate pulmonare și o crescută mortalitate prin confirmare a peste 1 000 de cazuri pînă în 1978 în S.U.A. Manifestările afecțiunii au variat între o boală febrilă respiratorie și o pneumopatie cu simptome extrapulmonare (febră, gastro-duodenită, leziuni striate, hepatice și ale sistemului nervos central).

Ceea ce este important în această afecțiune este prezența *și a leziunilor cerebeloase* cu : *ataxie cerebeloasă acută* (H. M. Friedman — 1978) uneori cu un *sever sindrom cerebelos*. Afecțiunea s-ar datora unui bacil aerob gram negativ pe care D. J. Brenner și colab. (1979) l-a denumit „legionella pneumophilia“.

În cazurile de ataxie cerebeloasă acută se va lua în discuție la diagnosticul diferențial alcoolismul, carcinomul ovarian, hipotiroidismul și hipoxia.

Diagnosticul se bazează pe testele de anticorpi pentru „bacillus legionnaires“ cu o tehnică de imunofluorescență indirectă. Patogeneza leziunilor neurologice este însă nedefinită.

Menționăm existența unei ataxii cerebeloase și în o serie de alte afecțiuni foarte rare și cu totul heterogene ca în : *boala Fahr* în care există calcificări ale ganglionilor bazali — afecțiune familială în care unii autori C. J. Strobes și colaboratorii — (1957) au descris ataxia cerebeloasă și o ocazională degenerare musculară.

S-au observat, cu totul rar, fenomene cerebeloase cu ataxie și în îmbolnăviri cu ECHO virus ca și în telangiectazii unde se incriminează dereglări în metabolismul glucidelor (R. S. Bar și colab. — 1978).

7. Degenerări cerebeloase din unele afecţiuni sau sindroame cu componentă cerebeloasă

În această grupă se pot include o serie de degenerări cerebeloase survenite în unele afecţiuni sau sindroame în care tabloul clinic include : o componentă cerebeloasă ; boala Wilson, Pseudoscleroza Westphal-Strümpell, coreea cronică, boli demielinizante (scleroza în plăci), şi idioţia amaurotică cu localizare cerebeloasă. Au mai fost menţionate atrofii cerebeloase, excepţional de rare, în facomatoze şi atrofia senilă a cerebelului.

*

7.1. Boala Wilson. (Degenerescenţa hepato-lenticulară)

Boala Wilson (degenerescenţa hepato- lenticulară) este o afecţiune familială descrisă de autor în 1912 ca o degenerescenţă lenticulară progresivă asociată cu ciroza ficatului.

Tabloul clinic instalat la o vîrstă tînără este dominat de un sindrom diskinetic, cu tremor extrapiramido-cerebelos (tremor de repaos şi tremor intenţional), modificarea vocii, care devine greoaie, sacadată. Bolnavul va prezenta o rigiditate musculară alternînd cu scăderi ale tonusului, dizartrie, disfagie, grimase faciale, mişcări coreo-aterozice, şi tulburări psihice ; în plus inelul cornean Keiser-Fleischer şi o ciroză hepatică. Această boală este apropiată clinic de pseudoscleroza Westphal-Strümpell în care există de asemenea o tremurătură extrapiramidală şi cerebeloasă, fără grimasele feţei.

Sindromul cerebelos se manifestă printr-un tremor intenţional şi de fixaţie care pune în funcţie alternanţa agoniştilor şi antagoniştilor. Componenta diskinetică cerebeloasă este intricată cu tremorul extrapiramidal. Componenta cerebeloasă este mai puţin evidentă la extremitatea cefalică. Pot fi întîlnite şi crize de tip comiţial sau episoade ictale cu pareze (F. Contamin şi O. Sabouraud — 1970).

Anatomo-patologic se constată în afara leziunilor nucleului striat, a regiunii subtalamice, a scoarţei cerebrale şi leziuni cu localizare în cerebel, interesînd nucleul dinţat şi mult mai puţine atingeri pontine.

Nucleul dinţat cerebelos prezintă alterări simetrice (G. Anton — 1914, Nayrac —1924, J. Hallervorden — 1934) cu o hipertrofie a celulelor gliale de tip Allzheimer observate și în olive ca și în nucleul globus pallidus, zonă tributară arterei fosei silviene.

În etiopatogenia acestei boli, leziunile cerebrale și hepatice sînt atribuite unor tulburări metabolice ale aminoacizilor și ai cuprului cu hiperaminoacidurie, creșterea eliminării azotului, depășind limita de 200 mg de Na aminat la 24 de ore. Există totdeauna o tulburare a metabolismului cuprului cu reținerea acestuia în ficat, nucleii bazali și carența plasmatică în ceruloplasmină, o alfaglobulină absentă în sîngele acestor bolnavi.

7.2. Coreea cronică Hungtington

Această boală descrisă de Huntington la 1872 cu caracter ereditar dominant (Kehrer — 1936) reprezintă un sindrom diskinetic marcat de aspect coreiform și atetoid cu mișcări involuntare brușțe, neritmice și cu o nesiguranță a mișcărilor fine ale mîinilor și grimase faciale, tulburări care se accentuează în paralel cu tulburările psihice, acestea putînd să ducă pînă la demență. Boala poate uneori debuta cu o stare de astenie nervoasă. Noi am avut un astfel de caz, care a fost internat în Clinica neurologică Colentina în 1953 (bolnava A. C. — 31 ani, profesoară) la care boala a debutat cu o nevroză astenică pentru care a fost tratată timp îndelungat, chiar și la apariția unui discret sindrom diskinetic etichetat drept ticuri supraadăugate la o nevrotică. Ulterior, mișcările involuntare au luat amploare fiind asociate cu manifeste grimase ale feței, tulburări de vorbire, ataxie cerebeloasă marcată a mersului și a tuturor actelor voluntare (cu dificultate la îmbrăcat și alimentat) ceea ce au confirmat pe deplin diagnosticul de coree cronică. Între timp, amintim că și tulburările de intelect au evoluat rapid ducînd la o alterare marcată psiho-intelectuală aproape de demență.

Sînt de menționat modificările tonigene cu hipertonie, crize cu atonie ca și un grad de ataxie (Kehrer — 1936). Absența mișcărilor oculare sacadice ca și menținerea mișcării de urmărire par a fi o caracteristică a coreei cronice Huntington după cum a semnalat A. Staar (1967).

Modificările anatomo-patologice, nesistematizate cuprind multe formațiuni (W. Spielmeyer, 1922), în special cu interesarea putamenului, a nucleului caudat ca și o glioză frontală și atingeri ale cerebelului, predominent a nucleului dințat în care se produc pronunțate pierderi celulare (H. Josephy — 1936) (fig. 76).

Nu se menționează o atrofie a brațului conjunctiv. Se poate vorbi de un proces degenerativ al țesutului nervos al scoarței cerebrale, mai ales al nucleului striat și al regiunii subtalamice, cu o participare mai restrînsă a altor formațiuni neuronale în care se include și cerebelul (Alzheimer — 1916).



Fig. 76. — Coreea cronică Huntington. Leziunea nucleului dințat din care se mai remarcă doar puține celule ganglionare atrofiate. Colorație tionină (după J. Hallervotden Handbuch der Geisteskrautheston Bd. XI — 1930).

La diagnosticul diferențial va trebui exclusă posibilitatea unei coree acute, Sydenham a bolii Wilson, a unei duble atetoze ca și a tremorului senil. Nu se poate vorbi de o medicație curativă, leziunile fiind ireversibile.

7.3. Sindromul cerebelos din scleroza în plăci

Printre bolile demielinizante ale sistemului nervos, se situează în primul rînd, scleroza în plăci în care predomină sindromul cerebelos tradus prin tremorul intențional și vocea sacadată.

Fenomenele cerebeloase nu se întîlnesc în mod obișnuit izolate ci, frecvent ele însoțesc și alte simptome, cum ar fi leziunile piramidale, vestibulare sau atingeri de nervi cranieni (oculomotori sau nervul optic). Adesea tabloul clinic cerebelos poate fi estompat fie de contractura piramidală fie de localizarea procesului lezional demielinizant nu direct în cerebel, ci în alt punct al sistemului cerebelos care este conexionat cu trunchiul cerebral sau cu măduva (H. Pette — 1942).

De aceea tabloul clinic va fi dominat adesea de fenomene ataxo-spasmodice, hipotonia cerebeloasă fiind estompată de contractura piramidală. Reflexul rotulian apare pendular. Sindromul cerebelos pur se va evidenția în mod pregnant prin tulburări de echilibru în ortostatism și în mers — în care apare evidentă ataxia cerebeloasă. Totodată se evidențiază și tulburările de coordonare cu tremorul intențional la probele clasice, ultimele fiind semnele cele mai cunoscute și decelabile în special la membrele superioare și considerate patognomonice pentru scleroza în plăci. Tremorul intențional se datorește lipsei frenatorii a mușchilor antagoniști, cerebelul acționînd la coordonarea unităților motorii pentru exercitarea mișcării voluntare (O. Sager și Th. Horneț — 1957). Mersul bolnavului este dificil, nesigur, ebrios, cu baza de susținere mult lărgită ca în sindromul cerebelos clasic. În formele grave ale bolii cu sindroame cerebeloase marcate, bolnavul va fi mult stînjenit în executarea actelor uzuale (alimentare, îmbrăcare, mers) care pot deveni uneori imposibile.

Incoordonarea cerebeloasă, în actele kinetice în funcție de hipermetrie, asinergie și tremor se va evidenția și la scris care devine aproape neinteligibil. În afara tremorului intențional care este pronunțat interesînd membrele, se observă și un tremor al capului și tulburări de fonație probabil prin plăci de scleroză pe vermis.

Tot în cadrul ataxiei din sindromul cerebelos clinic menționăm : dismetria și asinergia (A. Thomas — 1912) evidențiate la apucarea unui obiect, cînd bolnavul va desface mai mult decît trebuie mîna, datorită hipermetriei sau hipometriei. Adiadocokinezia va fi decelată prin clasica probă a marionetelor cu imposibilitatea bolnavului de a executa succesiv și rapid mișcările alternative ale mîinilor de pronație și supinație. Proba va avea valoare numai atunci cînd nu vor exista alte semne neurologice (motorii, extrapiramidale sau tulburări de sensibilitate profundă).

Leziunile anatomo-patologice constau în focare de demielinizare (mai ales pe secțiuni transversale sau longitudinale) sub formă de pete sau plăci albe sau cenușii cu localizare predominent în substanța albă. Zonele mai des lezate de procesul demielinizant, care apar pe colorații mielinice (fig. 77, 78), focare de scleroză, pot cuprinde pe lîngă măduvă (fascicolele piramidale încrucișate), punte, bulb (olivele), teritoriul ventricolului IV, zona subpială a substanței cenușii a cortexului cerebral, destul de frecvent și leziuni cerebeloase cu focare uneori mult mai mari ca cele menționate înainte (fig. 79). Leziunea va atinge în egală măsură atît scoarța cît și formațiile mielinice din profunzime ale cerebelului (W. Ammerbacher — 1938). Vasele din interiorul focarului vor fi dilatate și infiltrate.

Pe secțiuni cu colorație mielinică plăcile de scleroză vor apare incolore prin dispariția tecii de mielină a fibrelor. În leziuni cu plăci mai vechi sînt alterați și cilindraxii și apar hiperplazii nevroglice cu proliferare și hipertrofie glială. Concomitent se produc și leziuni ale celulelor ceea ce ar fi considerat ca expresie anatomică a evoluției în puseuri a bolii. Cu totul izolat au fost constatate : demielinizări cerebeloase la două bolnave cu miopatie. Autoarea Nina Krisova — (1968) a constatat (colorație Weigert) în scoarța cerebeloasă a ambelor emisfere

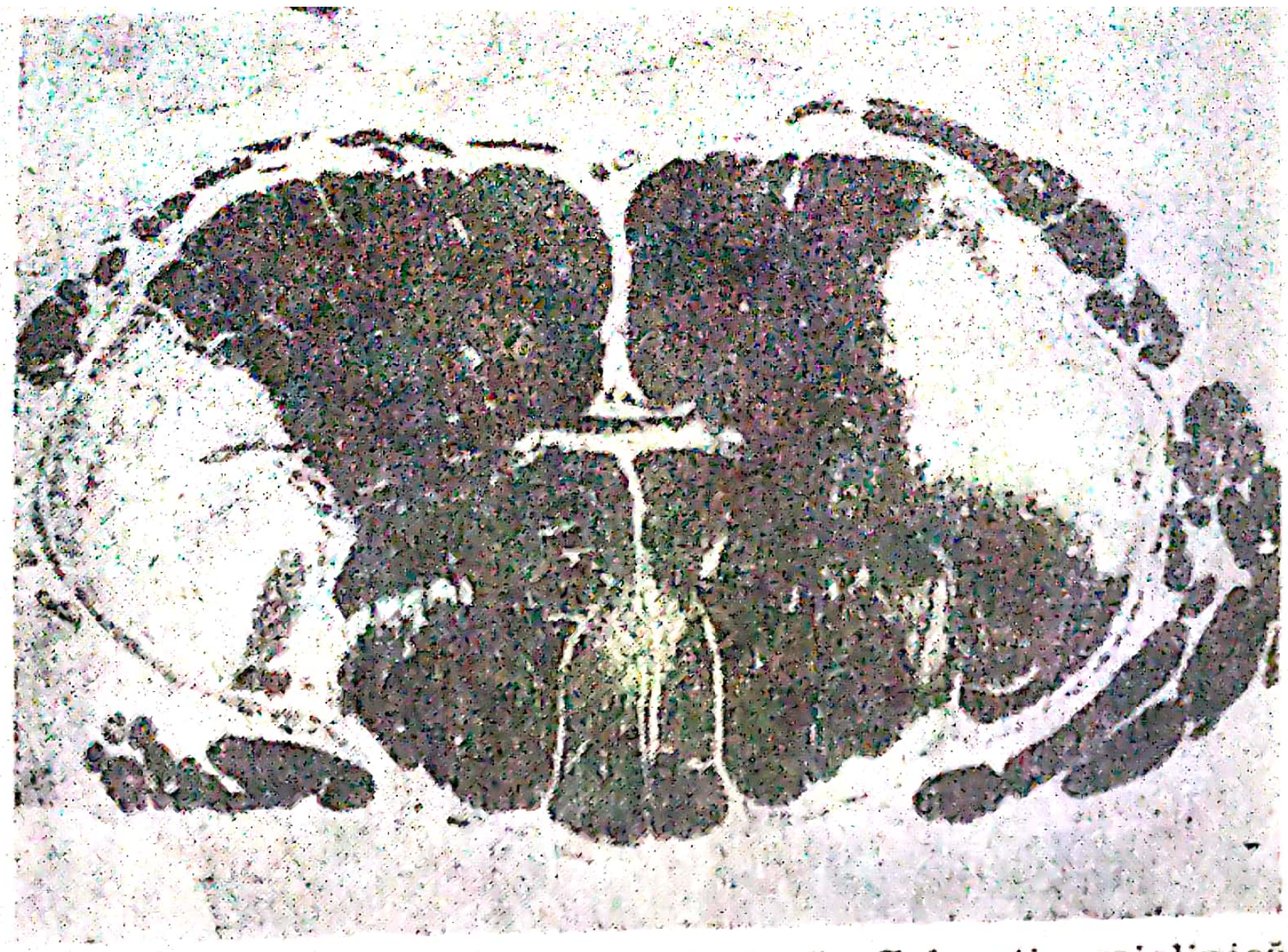

Fig. 77. — Scleroză în plăci. Măduvă. Colorație mielinică. Se observă zonele de demielinizare bilaterale care cuprind fasciculul piramidal încrucișat, fasciculul cerebelos încrucișat și fasciculul cerebelos direct (Fleschig). Din colecția laboratorului de anatomie patologică a Clinicii de Neurologie, Colentina.

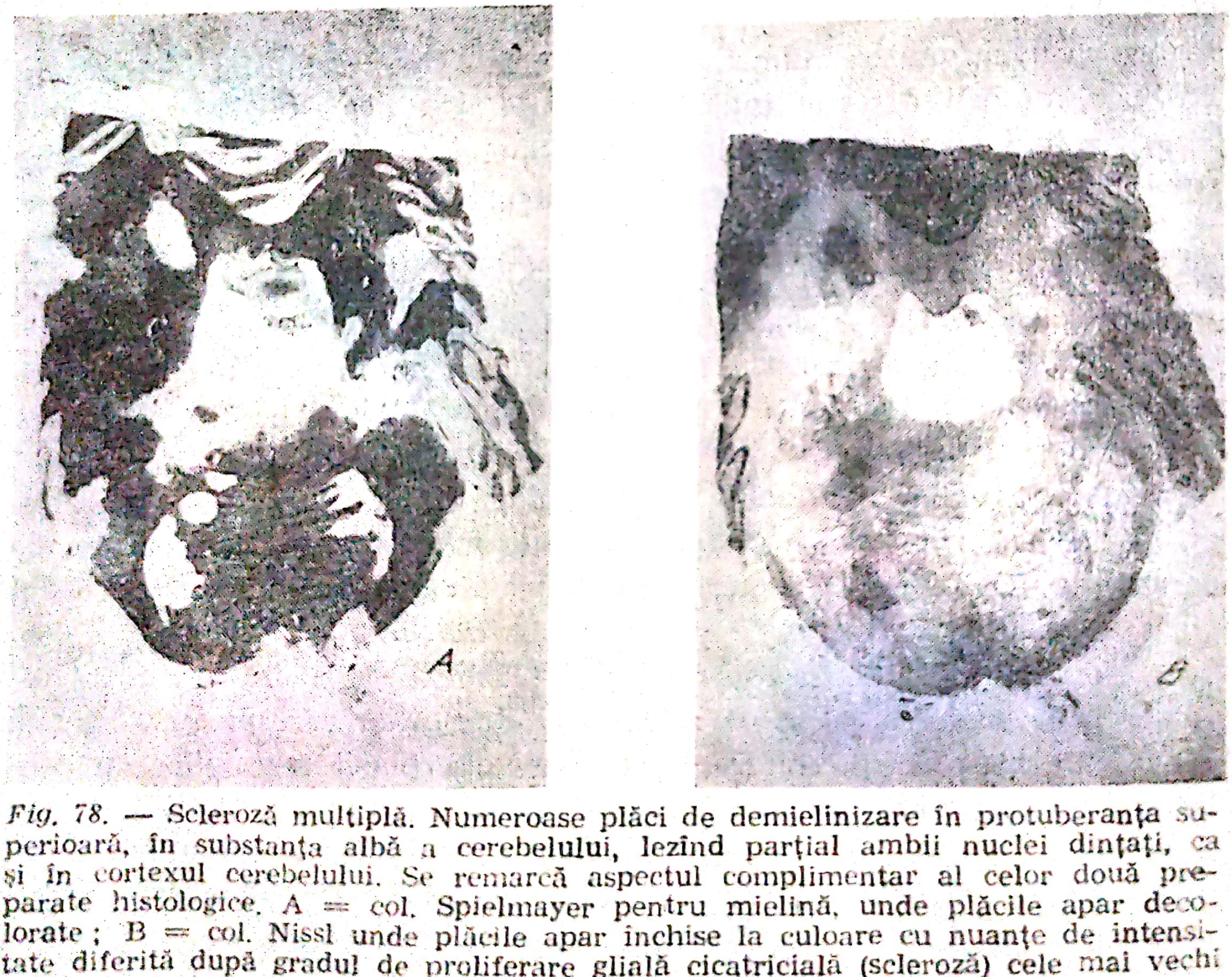

Fig. 78. — Scleroză multiplă. Numeroase plăci de demielinizare în protuberanța superioară, în substanța albă a cerebelului, lezînd parțial ambii nuclei dințați, ca și în cortexul cerebelului. Se remarcă aspectul complimentar al celor două preparate histologice. A = col. Spielmayer pentru mielină, unde plăcile apar decolorate; B = col. Nissl unde plăcile apar închise la culoare cu nuanțe de intensitate diferită după gradul de proliferare glială cicatricială (scleroză) cele mai vechi sînt mai intens colorate (caz 2184. Arcadiu Petrescu, Cezar Ionel)

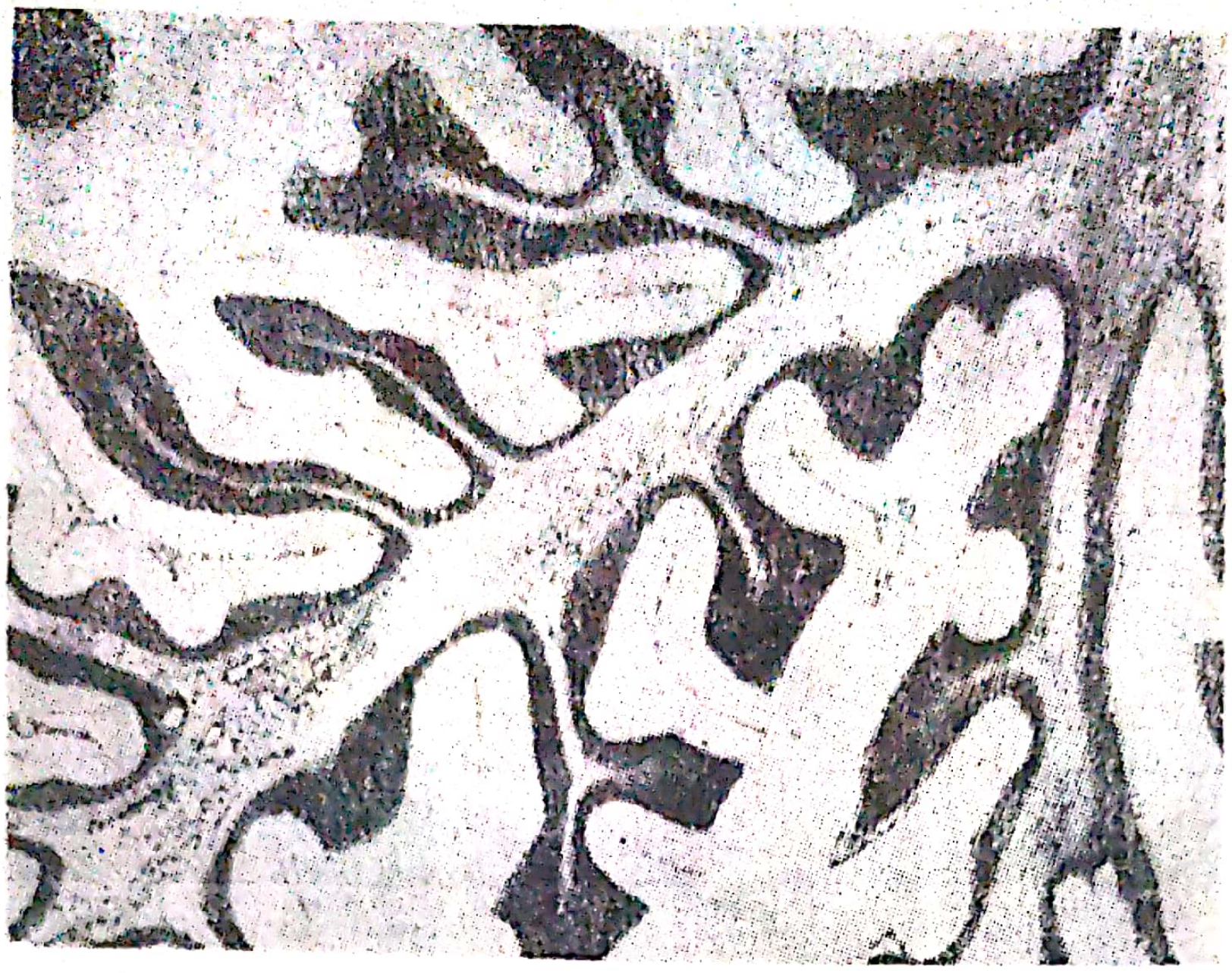

Fig. 79. — Cerebel — lobi temporali. Colorație Nissl. Scleroza în plăci. Numeroase focare difuze în substanța albă a cerebelului. Vasele din interiorul focarelor sînt dilatate și infiltrante. H. Pette Die Akut entzünlichen Erkraukungen des Nerven system — 1942).

o rărire și o diminuare de volum a celulelor Purkinje, fapt care întărește rolul trofic al cerebelului subliniat de unii autori (Orbeli, R. S. Dow —1940, O. Sager, A. Kreindler, Steriade).

7.4. Idioția amaurotică cu localizare cerebeloasă

Cercetările anatomo-patologice din cadrul idioției amaurotice (boala Tay-Sachs) menționează printre primii pe Hirsch și B. Sachs (1903), ulterior Schaffer (1905) și W. Spielmeyer (1922) studiile fiind aprofundate în lucrările lui M. Bielschowsky (1921), J. H. Globus (1923), B. Ostertag (1925), H. Kufs (1925).

Diferitele forme de idioție amaurotică (infantilă și juvenilă) aparțin aceleiași grupe morbide de boli heredo-degenerative — după cum au arătat studiile lui M. Bielschowsky și W. Böhmig-Schob (1938).

M. Bielschowsky a fost primul care a evidențiat leziunile cerebeloase din idioția amaurotică cu o marcată atrofie corticală și unele leziuni tipice histologice pentru această boală, care se separă net de alte forme de atrofii cerebeloase în special de ataxiile heredo-cerebeloase. Acest fapt a fost confirmat și de F. Schob (1930). M. Bielschowsky pe baza particularităților anatomo-patologice observate în atrofia corticală din idioția amaurotică (fig. 80) a descris-o ca un tip cerebelo-petal, iar forma de atrofie cerebeloasă din eredoataxie ca un tip cerebelo-fugal.

După M. Bielschowsky care a descris o formă infantilă tardivă a idioției amaurotice cu simptome cerebeloase, atrofia scoarței cerebelului ar începe în stratul granular. Acest punct de vedere nu este susținut



Fig. 80. — **Idioție amaurotică. Atrofia scoarței cerebelului cu accentuate răriri a stratului granular. Celule Purkinje în parte conservate. Colorație Nissl (după F. Schob. Handbuch der Gesteskrankheiten. Band XI — 1930).**

de F. Schob care constată o degenerare lipoidică a celulelor Purkinje. Se observă și unele transformări monstruoase ale celulelor Purkinje cu tumefierea dendritelor (fig. 81) leziuni fibrilare și depuneri lipoidice ale celulelor Purkinje.

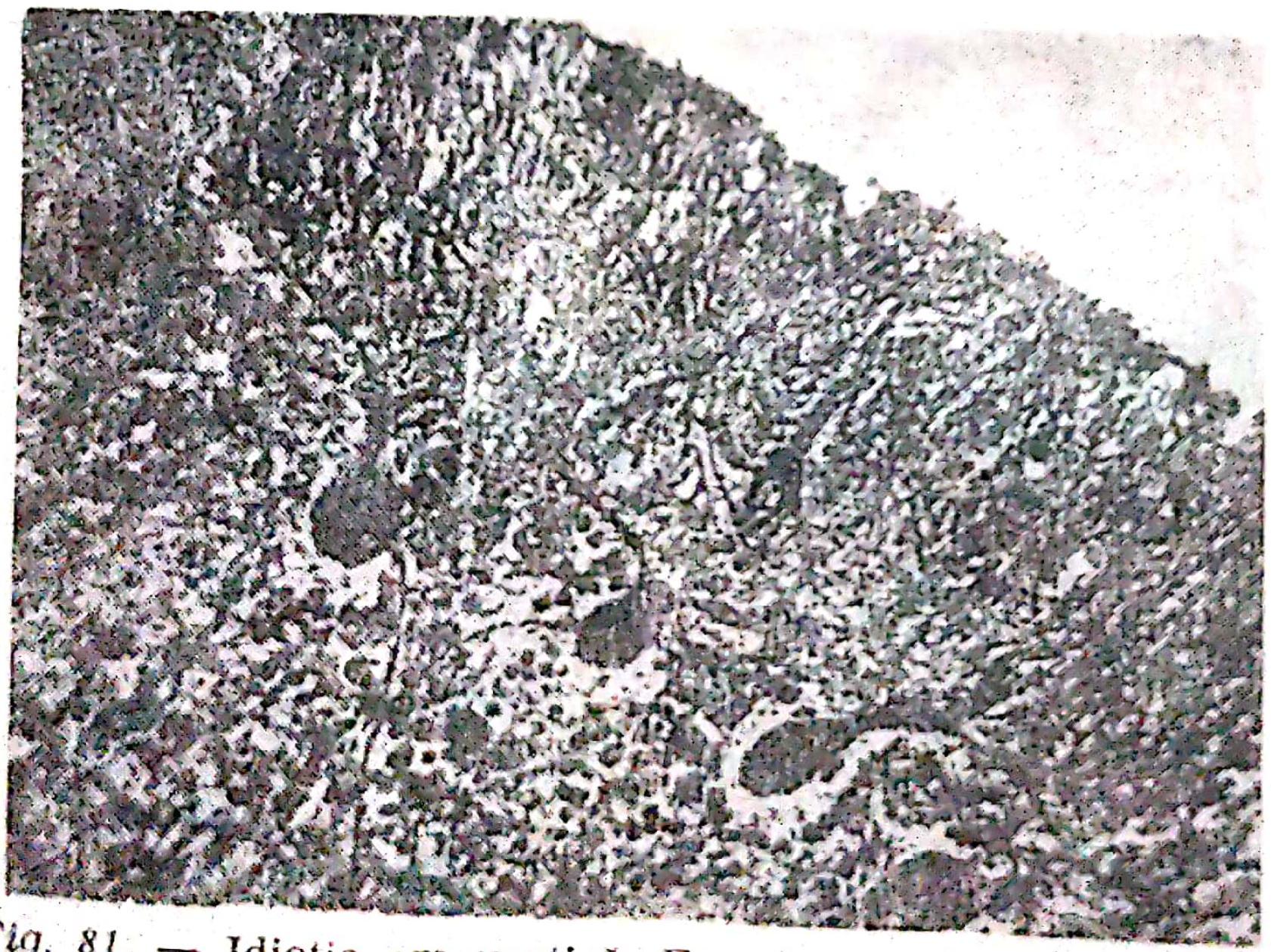

Fig. 81. — **Idioție amaurotică. Formă juvenilă. Imagine fibrilară. Forma cerebelopetală a atrofiei cerebeloase. Celule Purkinje conservate: prelungirile apar palide. Coșulețele sînt dispărute ca și stratul de fibre tangențiale din stratul molecular (F. Schob. Handbuch der Gesteskrankheiten Band XI — Teil VII, Die Anatomie der Psychosen Springer Verlag — 1930 — Berlin).**

După M. Bielschowsky care a descris o formă infantilă tardivă a idioției amaurotice cu simptome cerebeloase, atrofia scoarței cerebelului ar începe în stratul granular. Acest punct de vedere nu este susținut de F. Schob care constată o degenerare lipoidică a celulelor Purkinje. Se observă și unele transformări monstruoase ale celulelor Purkinje cu tumefierea dendritelor (fig. 81) leziuni fibrilare și depuneri lipoidice ale celulelor Purkinje.



Fig. 80. — Idioție amaurotică. Atrofia scoarței cerebelului cu accentuate răriri a stratului granular. Celule Purkinje în parte conservate. Colorație Nissl (după F. Schob. Handbuch der Gesteskrankheiten. Band XI — 1930).



Fig. 81. — Idioție amaurotică. Formă juvenilă. Imagine fibrilară. Forma cerebelopetală a atrofiei cerebeloase. Celule Purkinje conservate: prelungirile apar palide. Coșulețele sînt dispărute ca și stratul de fibre tangențiale din stratul molecular (F. Schob. Handbuch der Gesteskrankheiten Band XI — Teil VII, Die Anatomie der Psychosen Springer Verlag — 1930 — Berlin).

7.5. Facomatozele

Grupa facomatozelor a fost individualizată de Van der Hoewe în 1921 — fiind considerată ca un sindrom compus de facoame (din phakosul grecesc care înseamnă pată sau naevus), de origine congenitală, ereditară, familială. Din grupa facomatozelor — care sînt sindroame naevoide extracutanate asociate nu obligator cu naevi, sînt înglobate patru tipuri și anume: scleroza tuberoasă Bourneville, neurofibromatoza Recklinghausen, angiomatoza encefalotrigeminală Sturge-Weber-Krabs și angiomatoza retino-cerebeloasă Hippel-Lindau (care interesează direct capitolul de față) dat fiind leziunile neurologice cu localizare în cerebel.

Boala Hippel-Lindau — A. Lindau a fost acela care în 1926, a relevat existența angioamelor centrilor nervoși, cu existența de leziuni cerebeloase și o angiomatoză retiniană. Faptul esențial care situează boala Hippel-Lindau în grupa facomatozelor este prezența de hemangioblastoame și nu de pure malformații vasculare (R. Escourille și J. Pointier — 1970).

Hemangioblastoamele cerebeloase — au mai mult o localizare emisferică (fig. 82) decît vermiană (numai 9 cazuri din 70 — după Olivecrona — 1952) cele mai rare fiind hemangioblastoamele planșeului ventricolului IV.

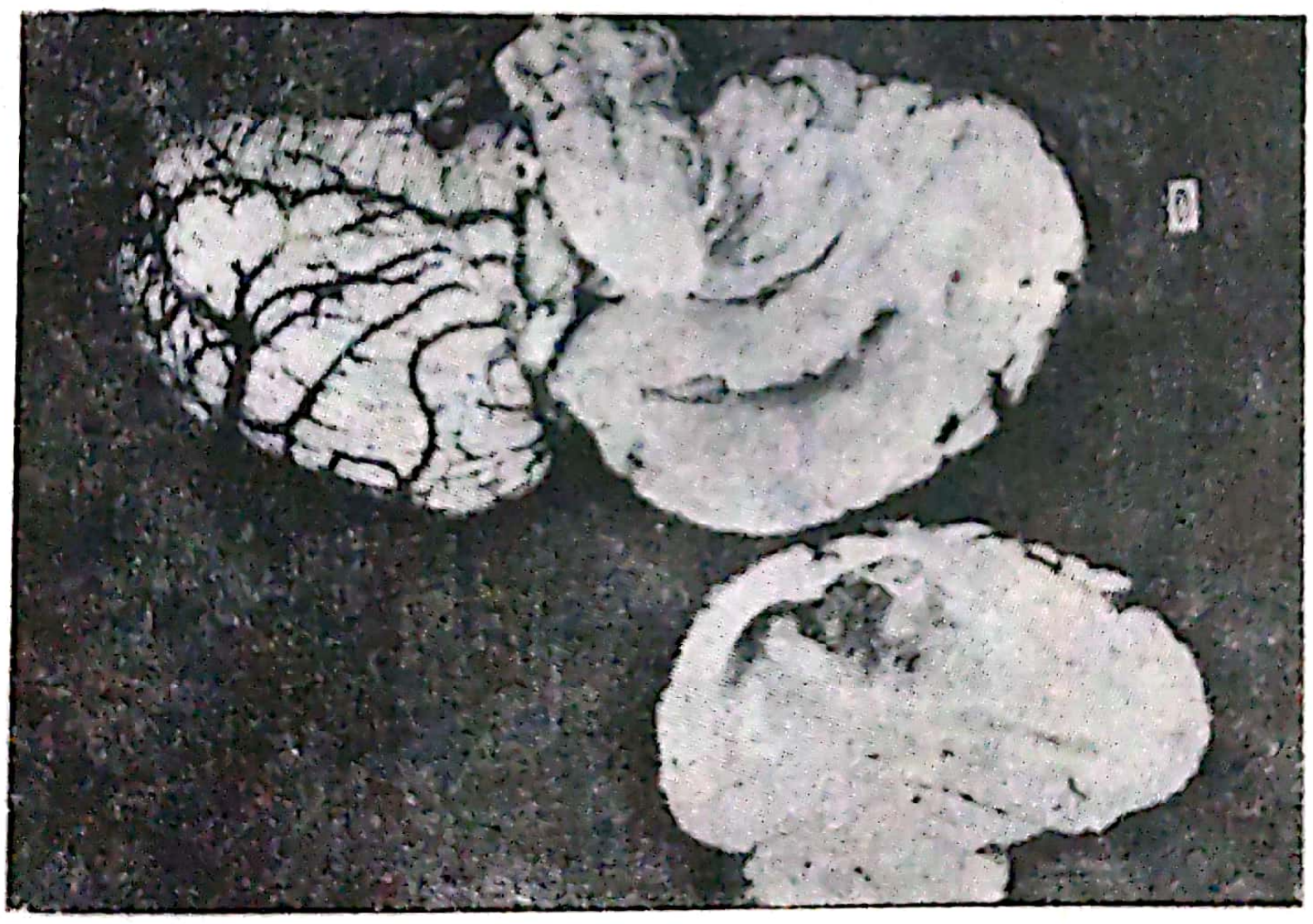

Fig. 82. — Hemangioblastom cerebelos drept cu dezvoltare emisferică. Se remarcă o degenerescență chistică și o discretă tumoră murală pe fragmentul inferior secționat al convexității cerebeloase.

Tabloul clinic îmbracă caracterul unei tumori de fosă cerebeloasă posterioară cu cefalee occipitală, însoțită de un sindrom cerebelos, uneori unilateral. Prin dezvoltarea excentrică a tumorii se poate bloca ventricolul IV, producîndu-se un accentuat sindrom de hipertensiune intracraniană, care poate sugera un tablou vermian în cadrul sindromului cerebelos kinetic (J. E. Paillas și colab. 1966). Sindromul vestibular central ca și tulburările bulbare vor preciza localizarea în regiunea ventricolului IV a hemangioblastoamelor. Aceste malformații vasculare cerebrale se vor deosebi de meduloblastoamele fosei cerebrale posterioare întîlnite (C. Arseni — 1981) care nu-și au o origine primară în creier unde ajung doar prin diseminare lichidiană pornind din o tumoră primară produsă în fosa cerebeloasă și fiind situate paramedian în vermis și predominînd în ventricolul IV.

7.6. Atrofia senilă a cerebelului

A mai fost descrisă o formă rar întîlnită de atrofie senilă a cerebelului de către I. Greenfield în 1934. Tabloul clinic se traduce printr-o marcată ataxie locomotorie a bolnavului, cu un sindrom cerebelos generalizat, decelabil la probele clasice. Examenul anatomopatologic scoate în evidență leziuni ale celulelor Purkinje decelate de unii autori (J. Brown — 1943) la bolnavii de peste 70 de ani.

Un caz asemănător a fost observat și de Cezar Ionel și colaboratorii în 1980 — la un bolnav de 73 ani — care a prezentat clinic un sindrom cerebelos predominant de neocerebel cu mers ataxic, tremor intențional adiadocokinezie, voce cerebeloasă, hipotonie și reflexe patelare pendulare.

8. Malformațiile cerebelului la om

Malformațiile cerebelului însoțesc defecte de dezvoltare cranio-cerebrale și sînt asociate cu hidrocefalia cauzată de obstacole în circulația l.c.r. Malformațiile cerebelului studiate de H. Chiari (1891) au fost clasificate în trei tipuri după intensitatea fenomenelor și a modificărilor anatomice.

8.1. Tipul I de malformații cerebeloase

Bulbul și măduva spinării sînt deplasate în jos în canalul rahidian și acoperite dorso-lateral de țesutul nervos provenind din amigdalele cerebeloase, avînd forma unor prelungiri digitiforme. Acestea, pot atinge nivelul atlasului sau chiar pînă în dreptul emergenței perechii a 3-a a nervilor cranieni. Acest țesut poate fi sclerozat sau ramolit. Se asociază cu o lărgire a ventricolilor laterali și ai celui de-al 3-lea, fără mărirea de volum a capului. Ventricolul 4 este de asemenea, extins în jos și se poate ajunge la o blocare a circulației l.c.r., producîndu-se hidrocefalie.

La aceste anomalii se asociază, de obicei, și meningomielocelul sau spina bifida ocultă din regiunea lombosacrată deși această asociere este controversată și în multe cazuri lipsește. Se mai poate asocia cu alte malformații cranio-cerebrale sau medulare : platibazie, acondroplazie, sindroame Klippel-Feil (malformație a coloanei vertebrale — vertebrele fiind reduse ca număr și fuzionate), siringomielie sau siringoglobulie.

Simptomele care apar în primele luni ale vieții sînt marcate de hidrocefalie cu sau fără prinderea ultimelor perechi de nervi cranieni și ataxie cerebeloasă. H. Chiari, printre cele 14 cazuri ale sale, menționează cazul unei fete de 17 ani a cărei malformație nu a produs simptome evidente în cursul vieții. Alte șapte cazuri le-a descris la copii pînă la vîrsta de 10 ani iar un număr de 6 cazuri la adulți.

Concomitența siringomielitei poate modifica tabloul clinic. *Tratamentul este cel chirurgical cu decompensarea găurii occipitale și a măduvei spinării.*

Mai există și ectopii genuine cerebeloase în care protruziunile digitiforme nu se asociază cu o deplasare în totalitate a cerebelului. Aceste ectopii se leagă prin bride fibroase cu bulbul inferior ce apare alungit.

8.2. Tipul II. Chiari sau malformația Arnold-Chiari

Asocierea celor două nume — făcută de autorii germani Schwalbe și Gredig (1907) se datorește faptului că Arnold în 1894 a descris un caz de protruzie a cerebelului în canalul rahidian asociat cu meningomielocel, fără hidrocefalie, iar H. Chiari (1895) a descris în 7 cazuri aceeași asociere de malformații dar și cu hidrocefalie congenitală. În realitate prioritatea descrierii acestor asocieri aparține lui J. B. Cleland (1893). Asocierea acelor două feluri de malformații la ambele capete ale canalului rahidian ne este cunoscută azi cu acest eponim dublu.

Există mai multe variante în funcție de alungirea ventricolului 4 și modificarea cerebelului. Alți autori (J. L. Emery și N. Mackenzie — 1973) au descris alte cinci variante ale modificărilor bulbului, două dintre cele mai severe avînd forma în Z a joncțiunii medulo-bulbare. Se mai pot asocia și alte malformații ale creierului : a coliculilor, stenoza sau bifurcarea apeductului lui Sylvius, fuzionarea ambilor nuclei ai talamusului, poligirie (ce diferă de microgirie numai prin caracterul microscopic cu păstrarea citoarhitectoniei corticale) sau microgirie (cortex cu patru straturi celulare), găsită de unii autori (fig. 83, 84).

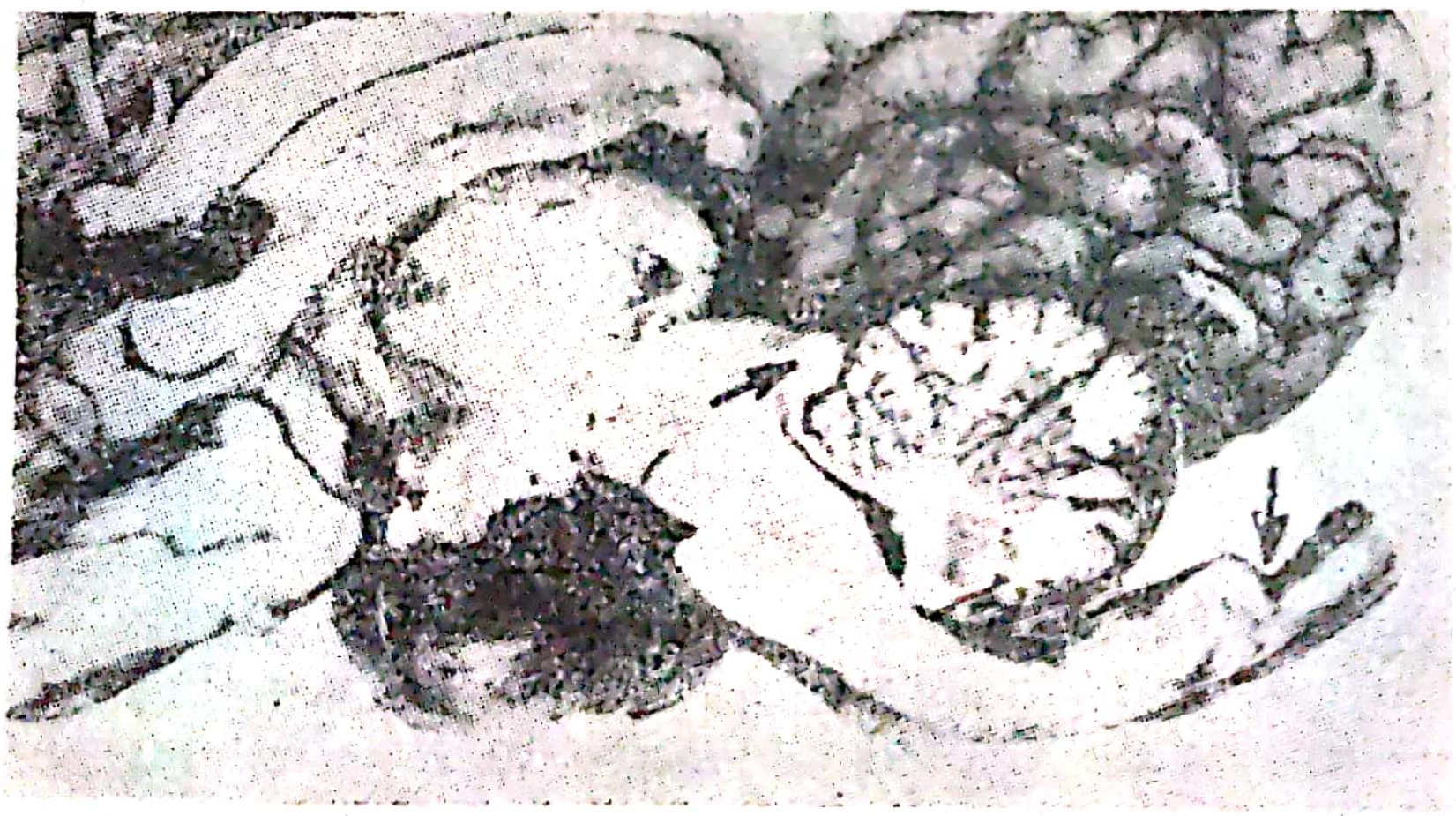

Fig. 83. — Boala Arnold-Chiari. Secțiunea sagitală care evidențiază îngroșarea măduvei (săgeata dreaptă) elongația ventriculului IV cu acoperirea unei părți a cerebelului și deplasarea posterioară cu indicarea colicolului inferior (săgeata din stînga). După G. S. Treip — 1978).

Hidrocefalia însoțește totdeauna malformația Arnold-Chiari și aproape totdeauna se găsesc malformații asociate ale scheletului ca spina bifida. Situarea malformației la un nivel mai înalt (cervical inferior sau cervico-dorsal) este foarte rară, iar cele de la nivelul cervical superior se integrează în clasificarea tipului III al lui H. Chiari (fig. 85).

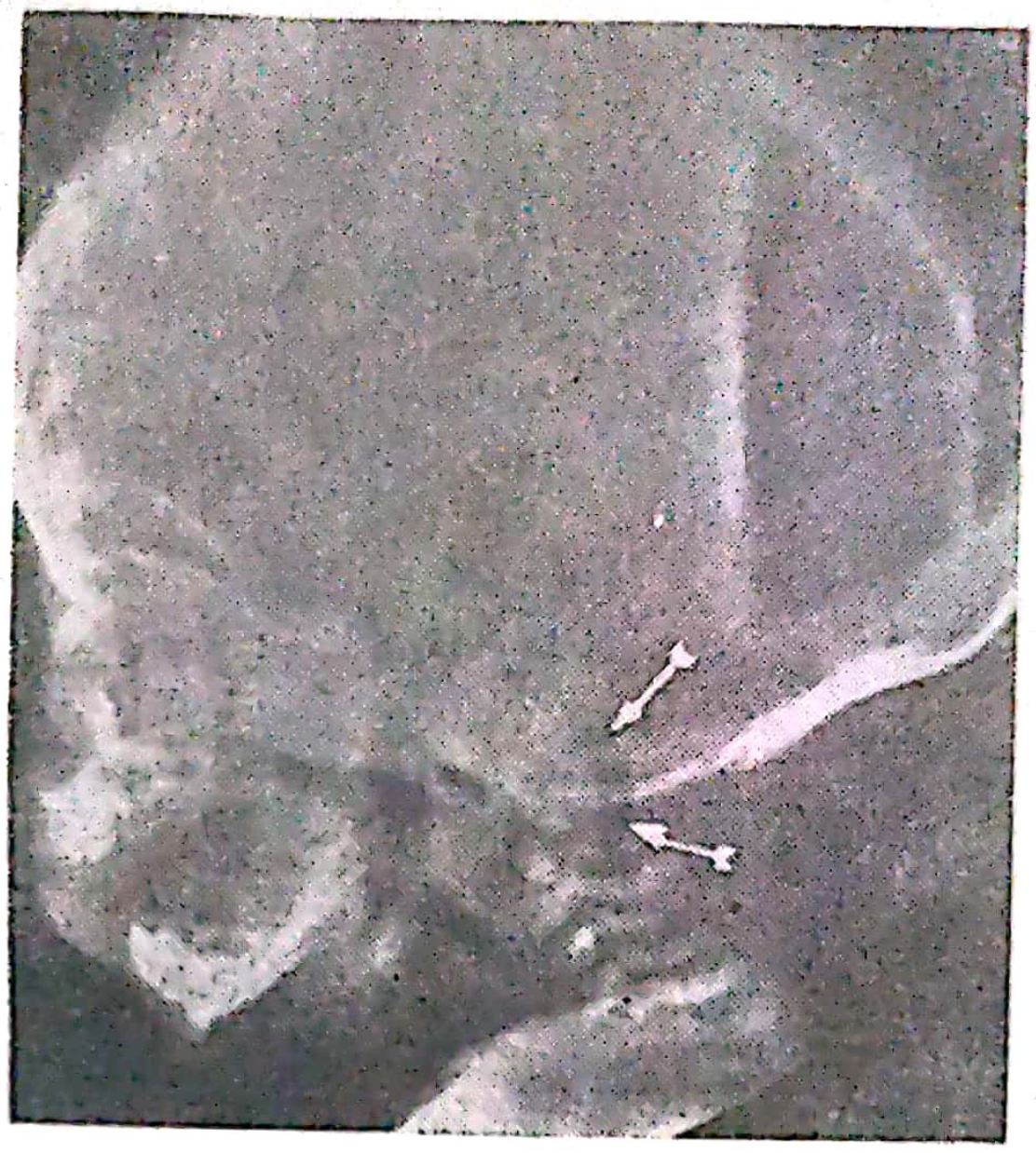

Fig. 84. — Boala Arnold-Chiari. Ventriculografie. Se observă lărgirea ventriculului lateral. Ventriculul IV apare în dreptul lui foramen magnum (indicat de săgeţi). O mică cantitate de aer apare în spatele tonsilelor cerebeloase. (Huston Merritt, 1979).

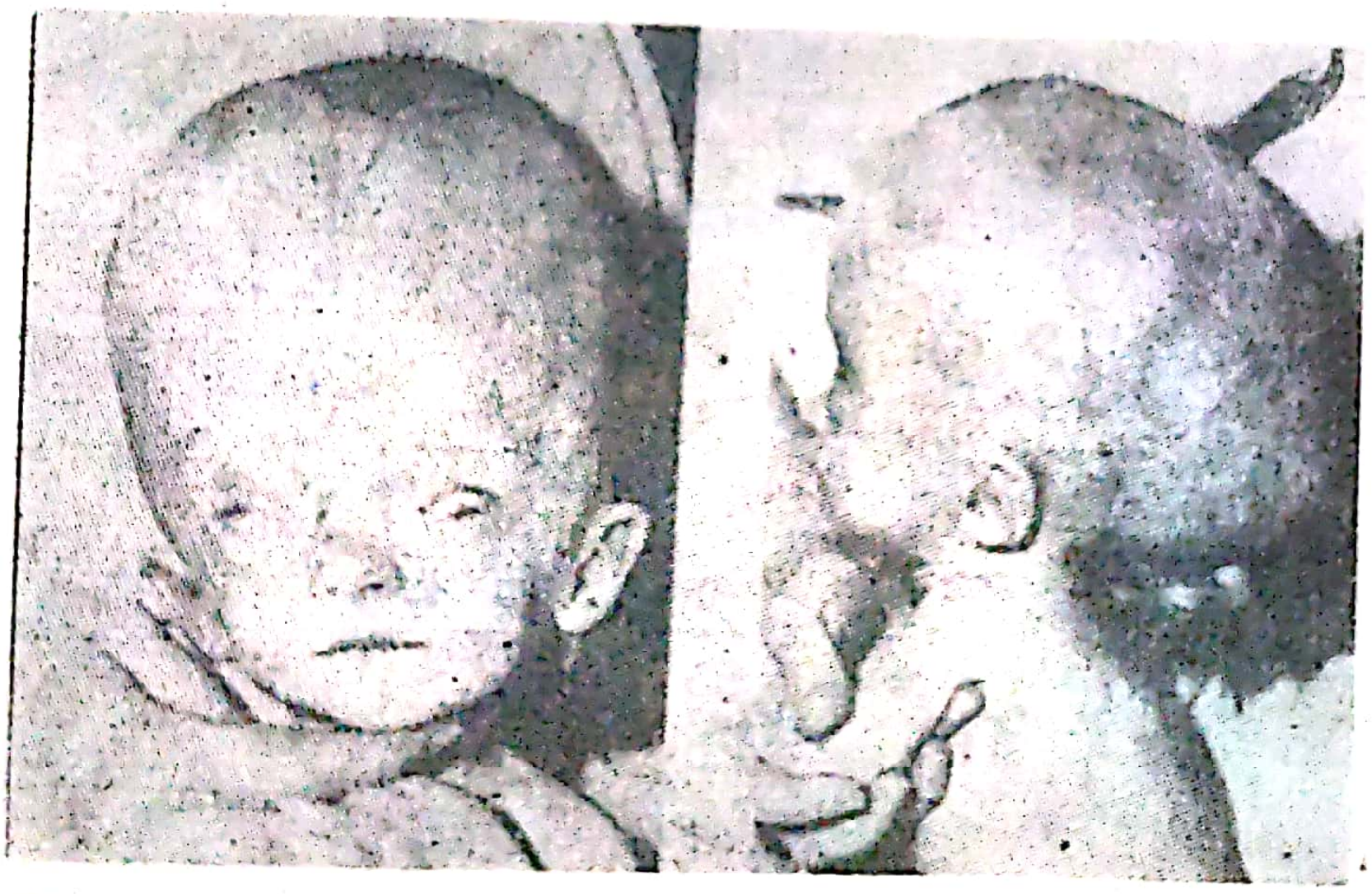

Fig. 85. — Boala Arnold-Chiari. Mare dilatare a cutiei craniene la un copil cu hidrocefalie obstructivă cu meningomielocel şi malformaţie Arnold-Chiari. (John Walton-Brains Diseases of the nervous System — Diseases 1977).

Fosa posterioară apare foarte mică, cu tentoriul deplasat în jos şi inserat de gaura occipitală; creierul este hipoplazic şi prezintă o incizură largă neobişnuită. Coasa creierului de asemenea este hipoplazică, iar oasele bolţii craniene sînt subţiri şi cu fenestrări multiple.

8.3. Tipul III. Meningocelul din regiunea cervicală superioară

Tipul III constă dintr-un meningocel foarte înalt în regiunea cervicală superioară sau chiar occipito-cervicală, cu cerebelul herniind prin spațiul osos neînchis. Acest tip este înrudit cu encefalocelul occipital și anencefalia, malformație caracterizată prin deschiderea craniului în regiunea occipitală și complicată cu fisură spinală (mieloschizis), vertebrele cervicale fiind fuzionate și cu arcurile absente. Măduva este acoperită de prolapsul cerebral, inclusiv cerebelul, mai în exterior aflîndu-se meningele și pielea.

Teratologia experimentală. S-a dovedit experimental că deficiența experimentală de riboflavină produce la șoarece hidrocefalie asociată cu o foarte mare expansiune a ventricolului 4 asemănătoare malformației umane tip Dandy-Walker (fig. 86). Alte deficiențe (acid folic, vit. B 12) produc de asemenea, hidrocefalie cu sau fără stenoza apeductului lui Sylvius. S-a conchis că hidrocefalia este consecința producerii excesive de l.c.r., iar stenoza apeductului un fenomen secundar.

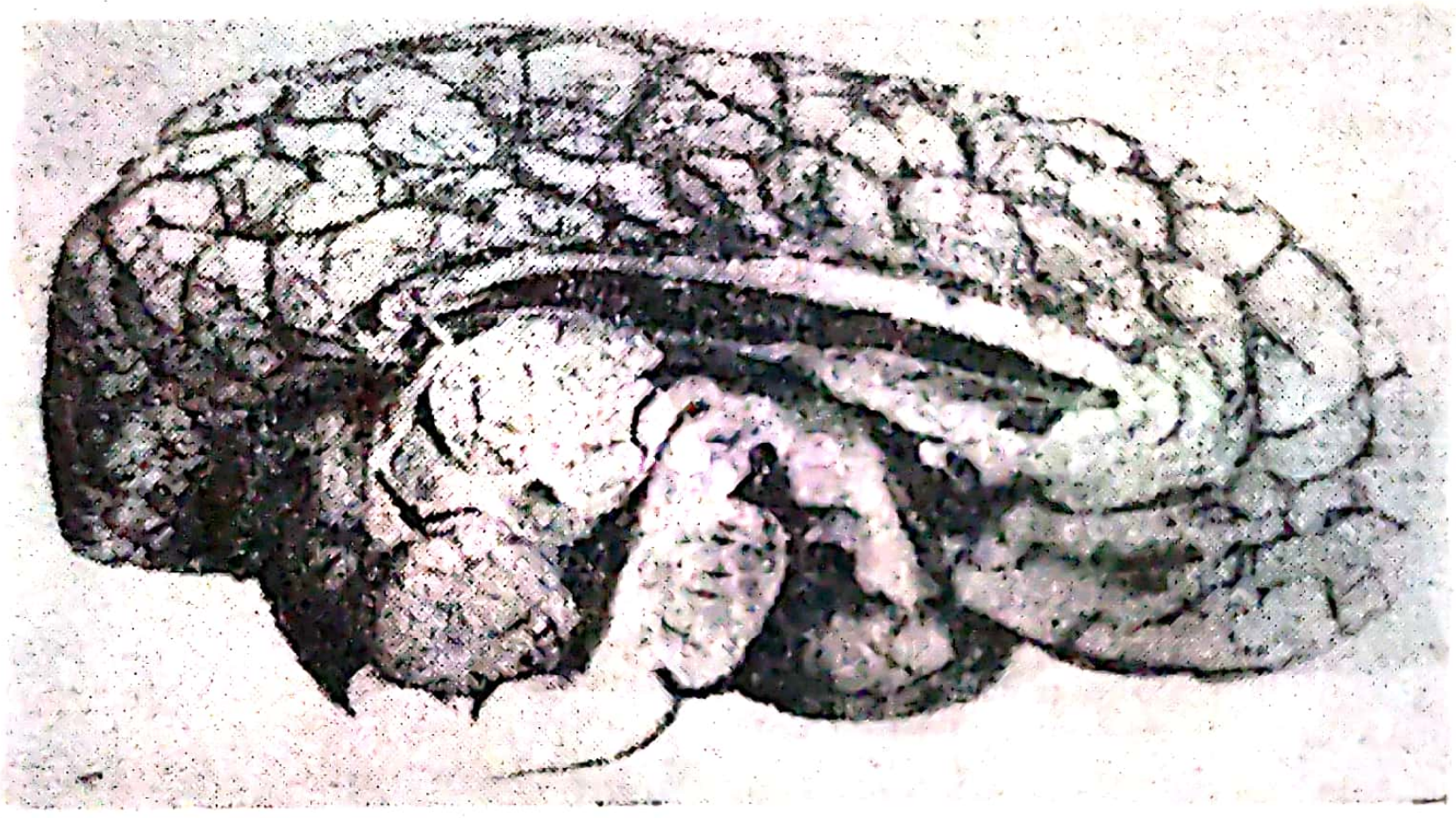

Fig. 86. — Sindromul Dandy-Walker. Secțiunea sagitală evidențiază nedezvoltarea porțiunii inferioare a vermisului, permițînd vizualizarea părții mediale a hemisferului cerebelos inferior (săgeata). Ventriculul al IV-lea apare mult lărgit, la fel apare dilatat ventriculul al III-lea și cel lateral (după C. S. Treip 1978).

Un alt tip de malformație asemănătoare celei de tip Arnold-Chiari de la om s-a produs la șobolan prin injectare la animalele gravide de Albastru de Tripan, existînd un mecanism patogenic incriminat de unii autori ca datorat influențării enzimelor lizozomale ce blochează activitatea histotrofică, în special captarea de proteine.

Folosirea razelor X s-a utilizat de asemenea pentru producerea efectelor experimentale teratogene. Înainte de ziua a 9-a embrionară, iradiația nu are nici un efect asupra tubului neural dar după aceasta se produce o anencefalie și grave malformații. Stenoza apeductului se produce după iradiere în ziua a 11-a, iar cea produsă imediat înainte de naștere duce la malformații ale cerebelului cu distorsiunea stratului granular.

O altă malformaţie anatomică la cerebelul uman întîlnită rar o constituie :

8.4. Cerebelul invers (Invers Cerebellum)

Cerebelul invers sau ventral a fost semnalat în 1972, cu totul întîmplător, de D. H. Pedget şi R. Lindberg, cînd au identificat o deplasare posterioară a cerebelului şi a trunchiului cerebral cu loc occipital mobil, agenezie a sistemului ventricular şi a corpului calos. Autorii menţionează că această anomalie anatomică de cerebel invers şi encefalocel occipital întîlnită mai rar se produce mai ales în partea dorsală a sistemului nervos cu o dilatare anormală a tubului neural şi o deficienţă de dezvoltare mezenchimală în sensul celor menţionate de T. R. Baulter (1967).

Pentru această interpretare conform teoriei disrafice a genezei cerebelului invers şi a encefalocelului ar pleda şi unul din cazurile lui C. J. Roberts şi R. G. Powell din 1975. După această ipoteză, encefalul ca şi cerebelul invers ar putea ocupa spaţiul dintre ventricolul al IV-lea excluzînd posibilitatea de existenţă a vermisului (fig. 87 şi 88).

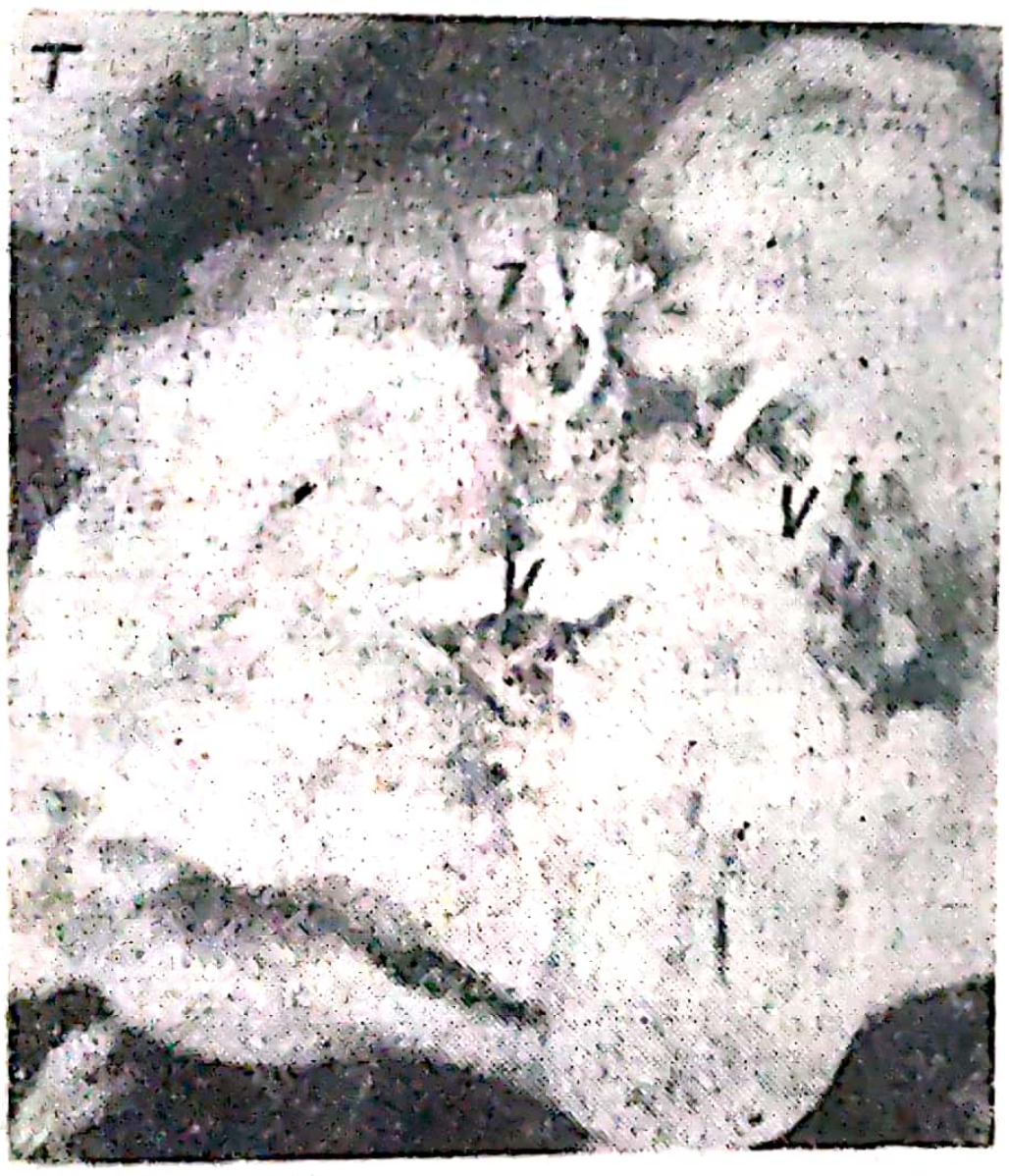

Fig. 87. — Invers cerebellum. Vedere ventrală a cerebelului (caz 1). Folia orientată ventral acoperă artera bazilară. T = lob temporal 7 = nervul facial ; V = arterele vertebrale. (M. Smith, H. Huntington — 1977).

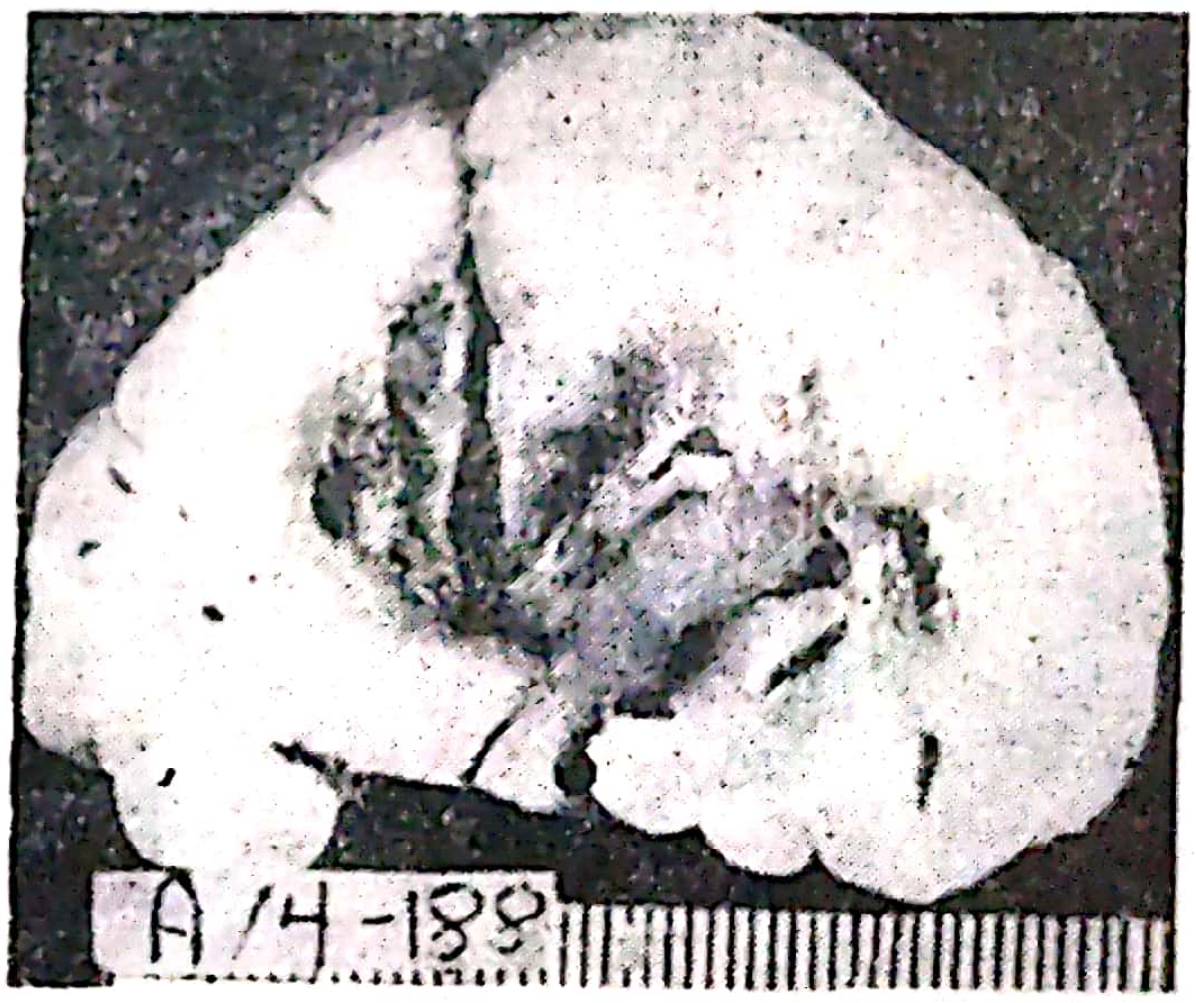

Fig. 88. — Invers cerebellum. Secţiune coronară prin emisfer cerebelos (caz 1) periventricular. Leucomalacie, absenţa liniei terminale (M. Smith, H. Huntington — 1977)

D. Agostina Kernohan şi Brown în 1963 au emis o teorie asemănătoare cu privire la malformaţia Dandy-Walker, considerînd că dilatarea ventricolului IV ar bloca fuziunea unghiului vermian. La fel

D. H. Pedget și R. Lindenberg sugerează că extensia mezencefalului, ar bloca formarea vermisului. În cele două cazuri de cerebel invers și encefalocel occipital prezentate de M. Smith și Huntington Howart — (1977) trunchiul cerebral ar părea alungit, suferind o desprindere mecanică în foramen magnum. Alți autori ca E. Gardner, O. Rahily, P. Prolo (1975) resping teoria mecanică, sugerînd ca explicație a anomaliei, unele mecanisme hidrostatice și mai ales ideea atreziei celui de al IV-lea ventricol (E. W. Dandy și colab. 1914).

8.5. Encefalocelul

Acesta este considerat ca o entitate neuropatologică cu totul neobișnuită și menționat pentru prima dată de J. G. Greenfild în 1971, fiind mai frecvent întîlnită forma occipitală și putînd fi asociată și cu variate anomalii (El. Odeka — 1967). Cazurile de encefalocel occipital și cerebel invers, se aseamănă în parte cu malformația Arnold-Chiari și Dandy-Brown (M. Smith și A. Howard — 1977).

După clasificarea lui Pl. Yakovlev (1959), malformațiile sistemului nervos cuprind : un grup histogenetic în care predomină anomaliile de ordin histogenetic care includ mai ales facomatozele familiale și un alt grup de malformații organo-genetice unde sînt situate : malformația Arnold-Chiari și spina bifida, suferință adesea cu caracter ereditar și uneori cu tendință neoplazică. Tot în grupa malformațiilor organogenetice Pl. Yakovlev situează și stările disrafice.

Cit privește cazurile de cerebel invers și encefalocel occipital se remarcă la ambele un deficit de fuziune și migrație a acestor malformații.

BIBLIOGRAFIĖ

ADAMS R., VAN BOGAERT et VAN DER ECKEN — (H) Psychiat., Neurol., Bassel 1961, 142, 2, 219—250.

AGUILAR M. I., CHADWICK D. I., OKUIOMA K., KAMESHITA S. — Kinky-Hair Disease. J. Neuropath. Exp. Neurol., 1966, 25, 587—621.

AKALAITIS — Amer J. Psych., 1938, 94.

ALAJOUANINE TH., HORNEȚ TH. — Rev. Neurol. nov., 1936, 66, 5.

ALAJOUANINE TH., CASTAIGNE P., CONTAMIN F. et LEBOURGES J. — Sur six cas d'atrophie cerebelleuse du type cortical tardiv observés chez des alcooliques chroniques. Rev. Neurol. 1959. Tome 100, n. 5, 427.

ALPERS BERNARD J. MANCAL ELLIOT L. — Clinical Neurologie Ed. 6 Davis Company, Philadelphia 1971, 560—561.

ALZHEIMER — Zeit. Neurol., 1916, 331.

AMMERBACHER W. — Arch. Psych. 1938, 107.

ANTON G. UND ZINGERLE — Genaue Beschreibung eines Falles von Kleinhirnmange. Archiv für Psychiatrie, 1914, 54, 8.

ARIEFF D. A. KAPLAN L. — Cerebellar type of ataxia-associated with cereberal signs, J. Nerv. Ment. DIS. 1944, 110, 135.

9. Patologia vasculară a cerebelului

9.1. Vascularizația cerebelului

Cerebelul este irigat de cele trei ramuri ale arterei bazilare : artera cerebeloasă superioară, artera cerebeloasă antero-inferioară și artera cerebeloasă postero-inferioară, tabloul clinic din accidentele vasculare care survin în cerebel fiind în mare măsură în funcție de teritoriul pe care îl irigă atît aceste vase, cît și trunchiul cerebral, dat fiind irigarea unor teritorii ale acestora de una din arterele amintite.

Arterele cerebeloase inferioare — ramuri laterale ale arterelor vertebrale, vascularizează mai ales suprafața inferioară a cerebelului. Artera cerebeloasă postero-inferioară circulă între tonsilă și bulb, către vermisul inferior unde se ramifică la uvulă, piramis și nodulus, mai rar spre tuber și folium vermis, cu multiple ramuri spre plexul coroid al ventricolului IV.

Artera cerebeloasă medie inferioară — (inconstantă) merge spre artera bazilară către unghiul dintre punte și bulb, ajungînd la flocculus — pe care-l irigă. Această arteră cu ramurile sale laterale vascularizează părți din tonsilă și lobus biventer.

Artera cerebeloasă antero-inferioară — ram al porțiunii mijlocii al arterei bazilare circulă între locul de emergență al nervului facial (VII) și acustico-vestibular (VIII) angajîndu-se în șanțul dintre amigdala cerebeloasă, fața laterală a bulbului și flocculus lateral dînd mici ramuri spre suprafața inferioară a cerebelului, follium vermis și partea laterală a lobulului biventer, semilunar inferior și superior (fig. 89 și 90).

Artera cerebeloasă superioară pornește tot din artera bazilară înapoia punctului de emergență a nervului oculo-motor și merge pe partea anterioară a punții între trunchiurile nervilor cranieni III și IV și se ramifică pe fața artero-superioară a cerebelului, irigînd vermisul superior pînă la tuber vermis. Un ram lateral cuprinde (antero-lateral) emisferele cerebeloase, pînă la sulcus orizotalis. Multe ramuri pătrund în profunzime în : velum medulare anterior, tuberculii quadrigemeni, plexul coroid al ventricolului IV, pedunculul cerebral, punte, brachium conjunctivum și brachium pontis. Nucleii cerebeloși anteriori mai ales nucleul dințat sînt irigați de artera cerebeloasă superioară și artera inferioară, existînd anastomoze care leagă diferitele artere între ele. Fiecărui lobul cerebelos i se distribuie artere superficiale și profunde, ultimele pătrunzînd în sulcusuri și irigînd parenchimul nervos și nucleii

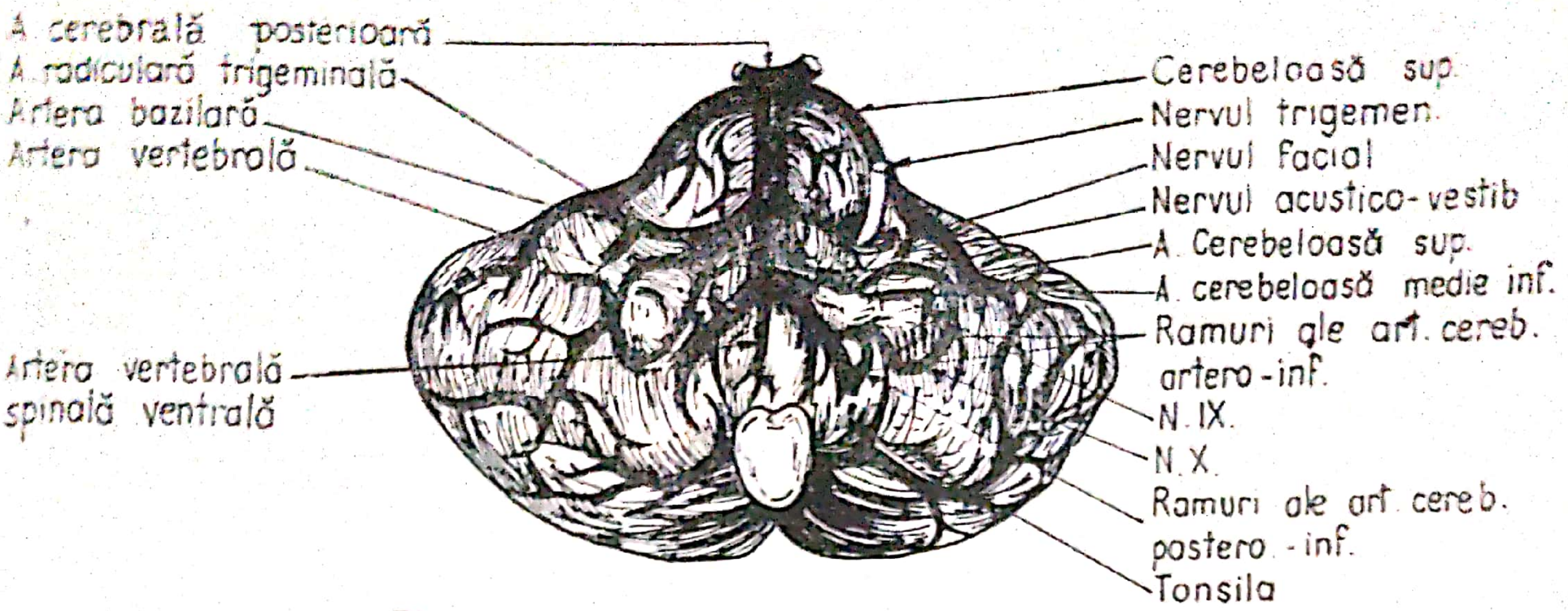
A cerebrală posterioară
A. radiculară trigeminală
Artera bazilară
Artera vertebrală
Artera vertebrală spinală ventrală
Cerebeloasă sup.
Nervul trigemen.
Nervul facial
Nervul acustico-vestib
A. Cerebeloasă sup.
A. cerebeloasă medie inf.
Ramuri ale art. cereb. artero-inf.
N. IX.
N. X.
Ramuri ale art. cereb. postero.-inf.
Tonsila

Fig. 89. — Vascularizația cerebelului.

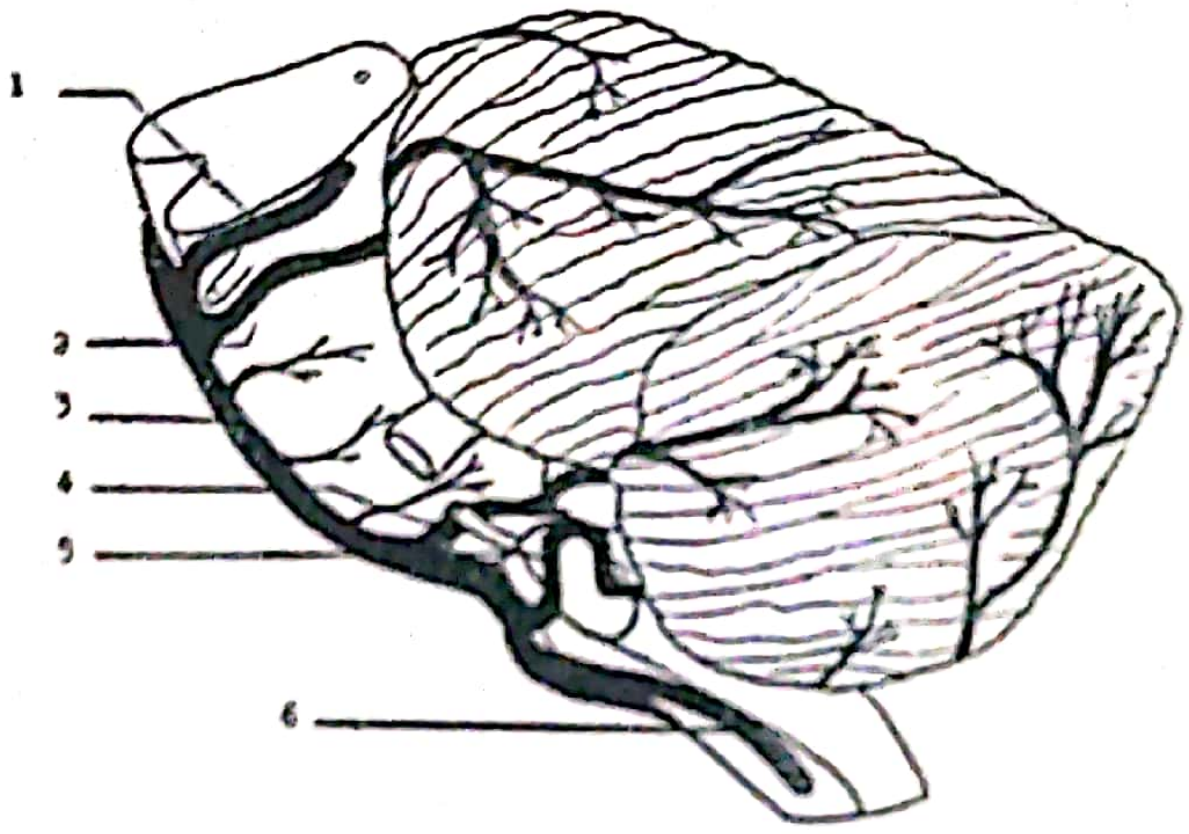

Fig. 89 B. — Vascularizația cerebelului (după Duus P. 1983).

1. Arteră cerebrală posterioară. 2. Arteră cerebeloasă superioară. 3. Trunchiul bazilar. 4. Artera cerebeloasă antero-inferioară. 5. Artera cerebeloasă postero-inferioară. 6. Artera vertebrală.

cerebelului. În substanța sublobulară, în stratul granular și al celulelor Purkinje bogat vascularizat, ambele sisteme vasculare dispun de anastomoze.

Angioarhitectonie. Arterele superficiale ale cerebelului, vascularizează suprafața foliilor perpendicular pe axul longitudinal al fisurilor cerebelului, unde dau ramuri perpendiculare. Din acestea pornesc artere în „dinți de pieptene" care se duc în profunzimea fisurilor. Ramurile perpendiculare străbat scoarța cerebelului și stratul molecular. Ramurile superficiale se opresc în cortex și numai unele ramuri perforante ajung la substanța albă fiind dispuse longitudinal în axul lamelei cerebeloase. Angiografia teritoriului profund care interesează mai ales nucleul dințat este reprezentată de ramurile de diviziune ale arterei romboidale, fiind vorba de ramuri dispuse paralel cu axul longitudinal

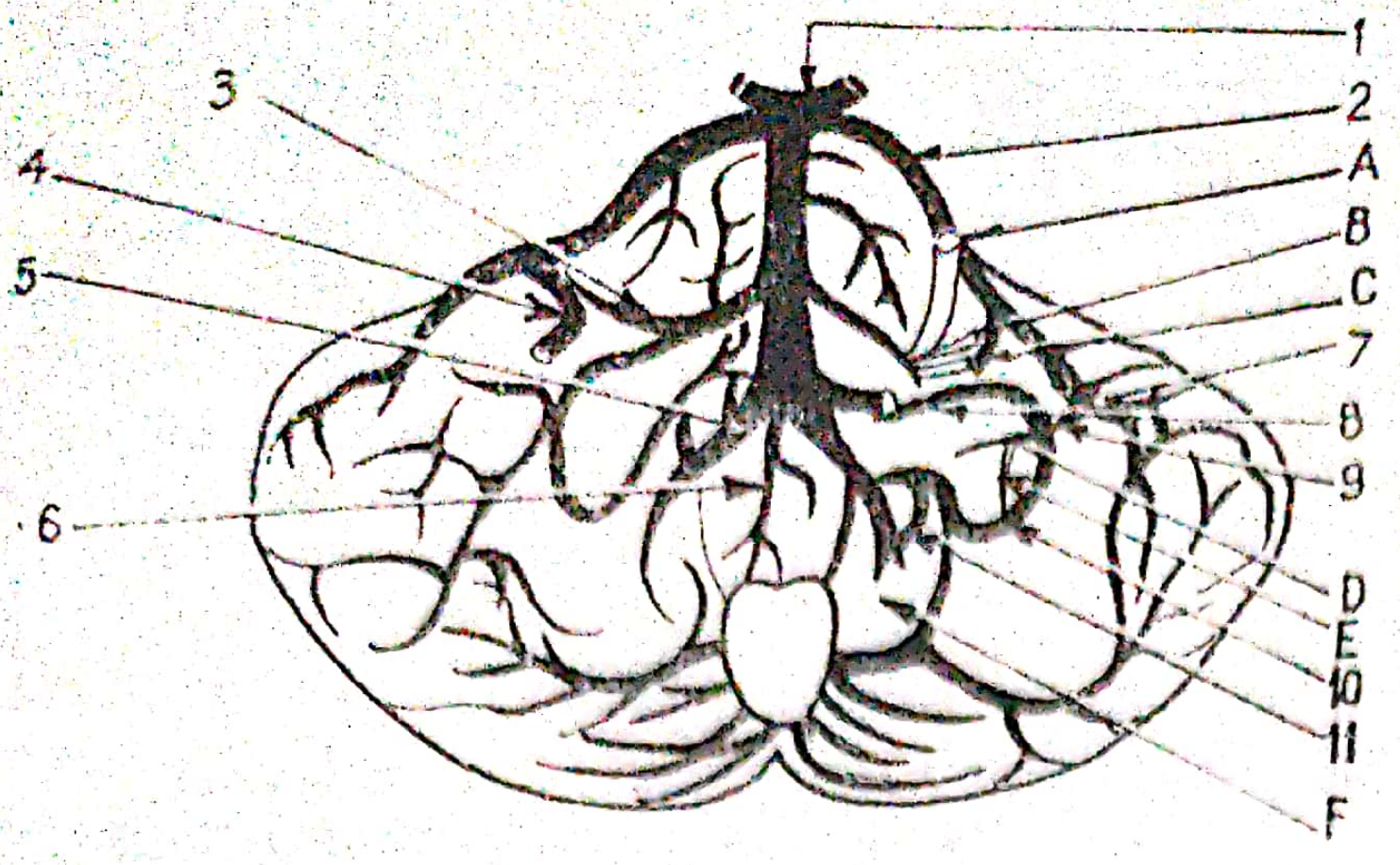

Fig. 90. Vascularizarea cerebelului.

1 — artera cerebrală post. ; 2 — a. cerebeloasă post. ; 3 — a. radiculară trigeminală ; 4 — a. bazilară ; 5 — a. vertebrală ; 6 — a. vertebrală spinală ventrală ; 7 — a. cerebeloasă sup. ; 8 — a. cerebeloasă medie inf. 9 — ramuri ale arterei cerebeloase antero-inf. ; 10 — ramuri ale a. cereb. antero-inf. ; 11 — ramuri ale art. cereb. postero-inf. ; A — nervul trigemen ; B = n, facial ; C — n. acustico-vestibular ; D — n. IX ; E — n. X, F = tonsila.

Fig. 90 bis. — Angioarhitectonia nucleului dințat cerebelos. Impregnație argentică (D. Ionescu — Studiul patologiei vasculare a cerebelului. Teză de doctorat. I.M.F. București — 1970).

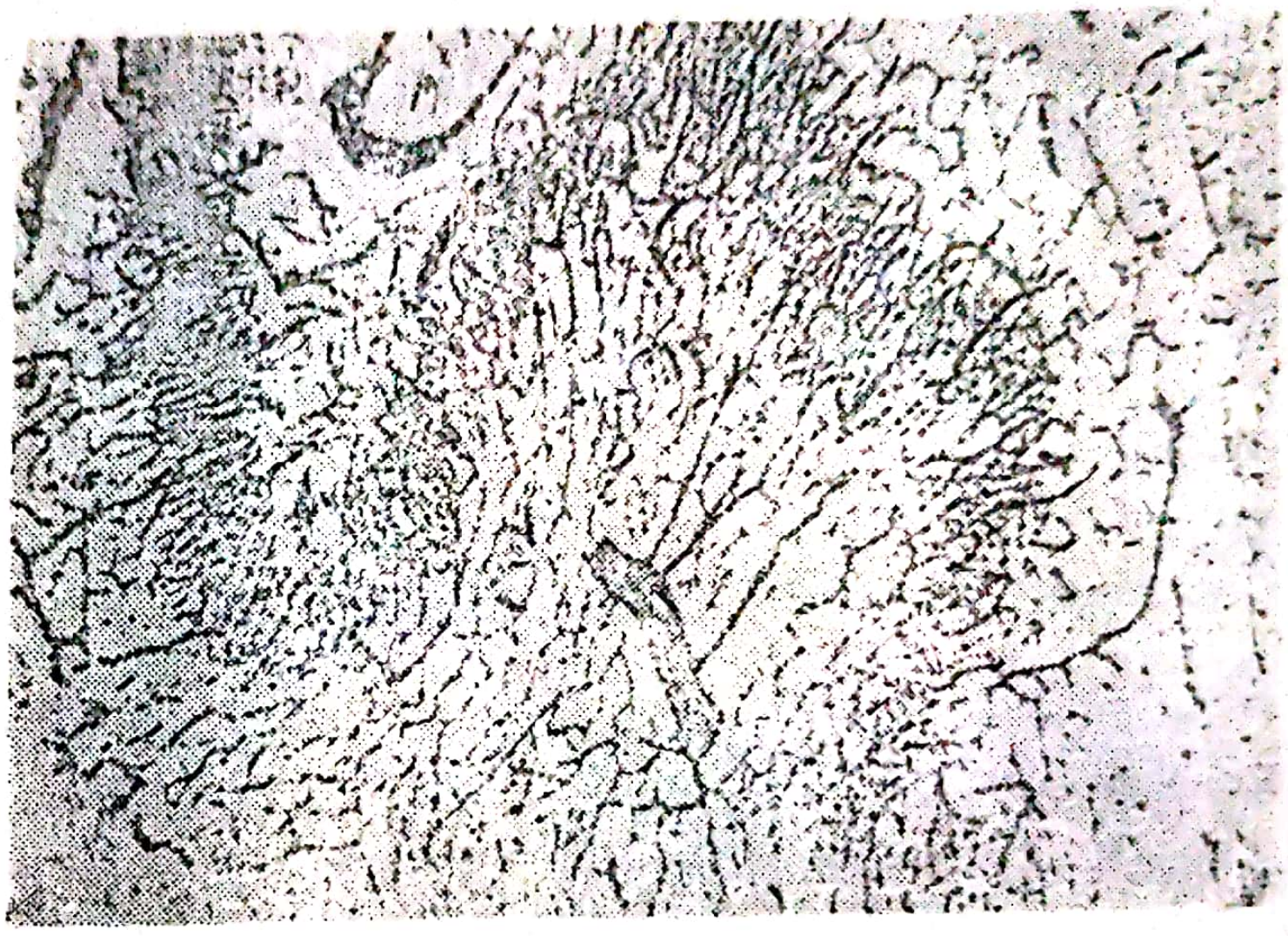

al nucleului dințat (fig. 90 bis) și cu mici colaterale așezate ca un „chilifer“ în axul digitației. (D. Ionescu — 1970). Nucleul dințat dispune de o vascularizație densă fiind cunoscută ca cea mai bogată din tot cerebelul — aici fiind locul de convergență a teritoriului arterial cortical și central, fapt care-l face a fi considerat după Zülch ca o „zonă critică“ vasculară.

Venele cerebelului ca și arterele posedă un circuit asemănător, deosebindu-se : vene mediane sau vermiene și vene laterale. Vena mediană superioară primește sînge din vermisul superior și interiorul cerebelului și se varsă în vena lui Galen, în timp ce vena medială inferioară care primește sîngele din vermisul inferior și zona învecinată se varsă în sinusul drept și lateral. Venele laterale superioare care colectează sîngele din emisfere, tonsile și flocculus se distribuie tot în sinusul lateral.

Afecțiunile vasculo-cerebrale ale cerebelului sînt mult mai rare ca ictusurile cerebrale fiind întîlnite de obicei în : hemoragiile și ramolismentele cerebeloase sau hematoamele cerebelului, toate cu debut ictal. *Este mai dificil de deosebit un debut ictal cerebelos, de natură hemoragică, de unul prin ramolisment, dat fiind existența în ambele cazuri a unor simptome comune* (fenomene vestibulare, grețuri, vărsături, cefalee cervico-occipitală, reacție meningee, adesea păstrarea conștiinței) ; Ulterior post ictus apar o serie de fenomene, în cursul evoluției bolii, care pot deosebi o hemoragie de un ramolisment ; în ramolismentul de cerebel limitat, bolnavii supraviețuiesc mai frecvent dar rămîn cu leziuni de nervi cranieni și un hemisindrom cerebelos.

9.2. Hemoragia de cerebel

Hillairet — a fost primul care a încercat să facă în 1858 o distincție între hemoragiile de cerebel și alte afecțiuni ale acestuia. Au urmat apoi observațiile asupra hemoragiei cerebeloase făcute de Leven și Olivier (1863), teza lui Carion (1875), observațiile lui Weber (1901), Laignel-Lavastine (1906), Schrieder (1908), G. Ayala (1915), Mingazzini (1924) — clarifică simptomatologia leziunilor cerebeloase (1924) ca și alți autori ulterior ca : R. Hassler (1953), McKissock și colab. (1960, 1961), K. H. Ott și colab. (1974).

Raritatea hemoragiei cerebeloase raportată la hemoragia cerebrală este mare, fapt constatat de toți autorii, astfel : după Rochoux ea este de 1 la 12, după Hillairet de 1 la 30, după R. Hassler între 1 la 12 pînă la 1 la 30 (producîndu-se după 50 de ani). C. Arseni și colaboratorii apreciază procentajul hemoragiilor cerebeloase la 1% din totalul accidentelor vasculo-cerebrale. G. Pendefunda și colab. (1977) au menționat o incidență de 3,5% hemoragii cerebeloase din hemoragiile cerebrale. După alții autori (H. B. Dinsdale 1964, I. Krohn, W. Mitz 1927, Rey-Bellet 1960) procentajul a fost între 5—10% (McKissock și colab. 1964) iar după M. Goldstein (1963), K. H. Ott și colaboratorii (1974), procentajul hemoragiilor cerebeloase a atins 10,9% din hemoragiile cerebrale.

Unii autori (R. Loboque și colab. — 1983) citează indici și mai crescuți ai frecvenței hemoragiei cerebeloase, depășind după H. Nielubowicz (1977) peste 10%. Autorul a găsit 110 cazuri de „apoplexie cerebeloasă" (terminologie folosită de Babinski) din 1300 de cazuri necropsiate de accidente vasculo-cerebrale (55 hemoragii și 67 ramolismente). *Se cere însă prudență în aceste aprecieri* (P. E. Richardson — 1972) *întrucît existența notabilă a unor malformații vasculare „criptice" mici în caz de sîngerare pot deruta aprecierea tabloului clinic și a diagnosticului.*

În general se poate susține că acele accidente vasculo-cerebrale care apar la oamenii de vîrste mai tinere, — normotensivi și mult mai rar la copii (fig. 91) sînt produse în general de malformații arterio-venoase ce duc la hemoragii intraparenchimatoase sau meningee cu o localizare mai ales la nivelul cerebelului (S. A. Hollin și colab. — 1974, S. Bitoh și colab. 1982).

Etiologie : sînt incriminate hipertensiunea arterială, arterioscleroza, ateromatoza, cardiopatiile emboligene (infarctul miocardic, fibrilația și insuficiența cardiacă, cu miocardoscleroza și stenoza mitrală) diabetul, discraziile sanguine, hemofilia, leucemia, luesul (I. S. Vahman — 1965) și unele malformații vasculare, anevrismele (Kreynbühl — 1955) meningite sau traumatisme (C. M. Fischer — 1959, E. A. Trebelov — 1965). După P. E. Richardson — 1972 și Norma Melamed, Saty-Morté (1934) nu s-a putut incrimina cu certitudine nici hipertensiunea arterială și

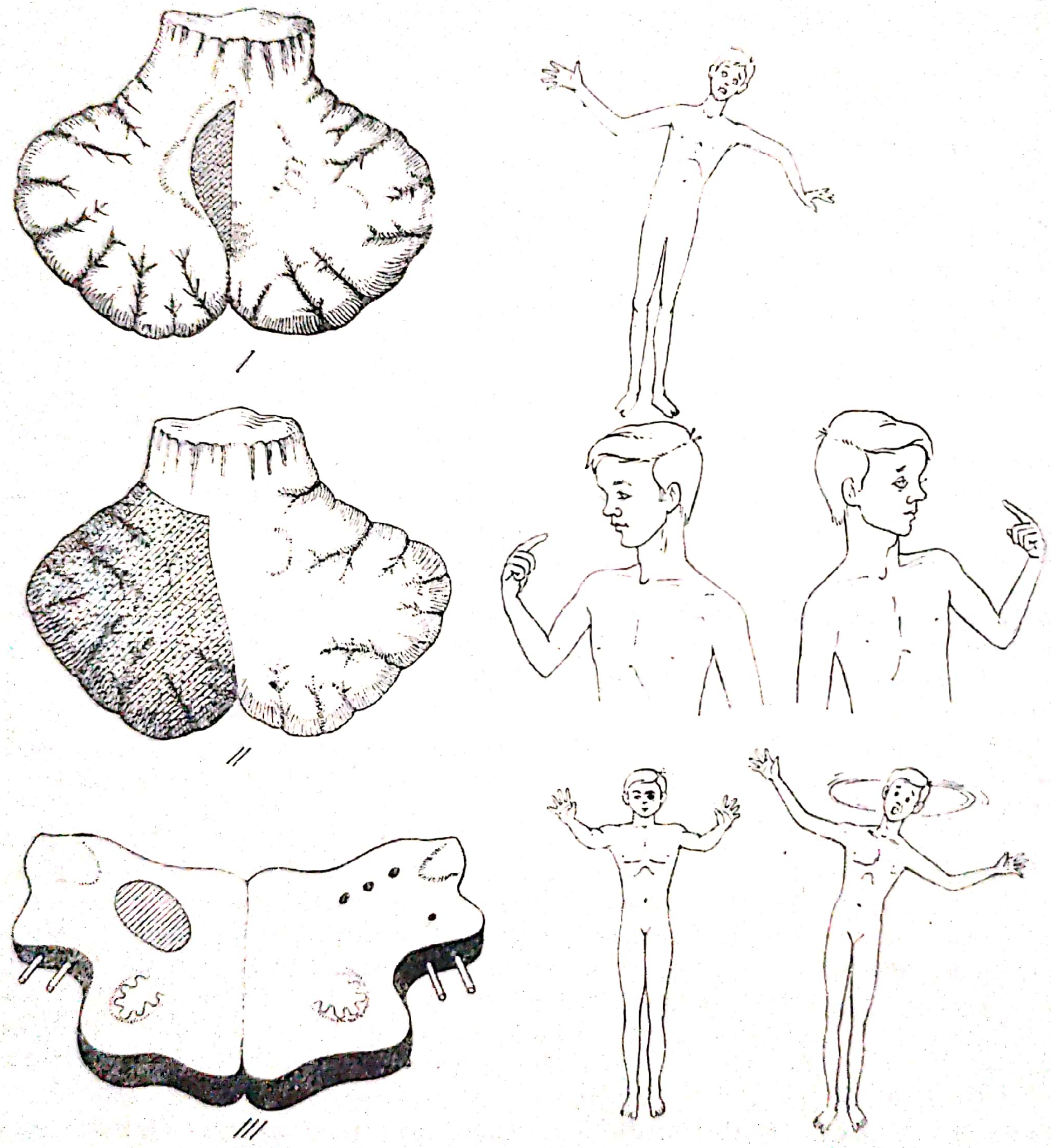

Fig. 91. — Ataxia cerebeloasă raportată la diferite localizări topografice ale leziunii vasculare cerebeloase la copil (L. O. Badalian modificat — 1984). I. Hemoragie vermiană stîngă ; II. Hemoragie de emisfer cerebelos stîng ; III. Hemoragie în nucleul vestibular stîng.

nici malformațiile vasculare — ca factori etiologici. Microanevrismele, mai ales de fosă cerebrală posterioară (F. M. Cole și P. O. Yates, 1967), la hipertensivi, cu localizare mai ales pe ramuri ale arterelor perforante în regiunea nucleului dințat sînt menționate frecvent ca mecanisme de declanșare a hemoragiilor cerebeloase (L. Popoviciu, Gh. Pendefunda, I. Pascu — 1980); existența unor angioame venoase criptice cu localizare bazală (P. A. Wolf și colab., 1967) sînt extrem de rare (Courville).

Angioamele pot uneori trece, neobservate, neidentificate la examenul macroscopic sau intraoperator, fiind necesar un control microscopic care să poată decela abundența vascularizației din zona hemoragiei în lipsa examenului arteriografic (R. Labaque și colab. 1983). Angioamele cerebeloase pot duce la hemoragii și la vîrste mai înaintate. Hemoragiile prin ruptura anevrismelor în sistemul vertebro-bazilar sînt și mai rare fiind menționate de McKissock și colab. (1960) doar în două cazuri din 34 hemoragii de cerebel operate.

9.2.1. Tabloul clinic

Ictusurile din hemoragia de cerebel au o *evoluție* supraacută în hemoragiile masive cu un debut apoplectiform, (K. H. Ott și colab., 1974), uneori cu un țipăt (F. C. Michael — 1932) datorită revărsării de sînge în ventricolul IV, cu evoluție fudroaiantă și comprimarea prin procesul hemoragic a formațiunilor trunchiului cerebral, mai ales al punții și bulbului și a regiunii ventricolului IV. Procesul hemoragic va produce paralizii ale centrilor medulo-bulbari (Jochen-Quandt — 1969). Tabloul clinic este caracterizat prin stare gravă cu comă, Babinski bilateral, hipotonie, tetraplegie, reflex cornean și pupilar abolit, mari tulburări respiratorii care, cel mai adesea duc la exitus în foarte scurt timp (R. Hassler), după unii (J. Quandt — 1982) cel mult 1—2 zile.

Un tablou clinic asemănător cu evoluție fudroaiantă se întîlnește și în hemoragiile intraventriculare produse în urma ruperii unui anevrism a arterei cerebeloase posteroinferioare din porțiunea distală (H. S. Yeh, T. A. Tomsick — 1985).

R. Laboque și colaboratorii (1983) în hemoragia cerebeloasă primitivă sau hematomul cerebelos primar, care apare după 40 de ani, *descriu o triadă simptomatică* cu debut brusc; cefalee puternică, vărsături și vertije cu imposibilitatea de menținere în ortostatism. De reținut că alterarea stării de conștiență în cazurile acute și subacute care de obicei se instalează după cîteva ore de la ictus sînt aproape totdeauna un indiciu de evoluție fatală.

Unii autori (Mc Kissock și colab. — 1960) consideră *existența de pupile reactive, respirație periodică și paralizia laterală a privirii ca o triadă simptomatică din hemoragia cerebeloasă.* După debut și tabloul clinic au fost izolate de A. Thomas (1925) trei forme clinice : un sindrom fudroaiant, un sindrom comatos și unul benign, aceleași forme fiind menționate și de Kinier Willson — (1955) în care forma benignă poate evolua ca o tumoră de emisfer cerebelos.

În ictusurile cerebeloase de formă subacută, fără caracter fudroaiant și mai puțin dramatice, simptomatologia este dominată de un sindrom cerebelo-vestibular, cu leziuni de nervi cranieni prin compresia formațiunilor anatomice intranevraxiale. V. Voiculescu și E. Stoica (1967) consideră această formă subacută ca un hematom intraparenchimatos cerebelos cu evoluție în trei timpi, cu fenomene de hipertensiune intracraniană, redoare de ceafă și sindrom cerebelo-vestibular. Bolnavii vor prezenta redoare de ceafă și hipotonie musculară. Uneori vor ține capul aplecat într-o parte. Aici se menționează și formele pseudotumorale (G. Guillain, I. Sigwald și R. Roger — 1948, B. Faiburn și L. C. Olivier — 1956) cu fenomene de hipertensiune intracraniană și stază papilară ca și în formele cronice rare care nu prezintă un debut ictal avînd o evoluție lentă și aspect clinic de pseudo-tumoră de fosă cerebrală posterioară. Uneori, în unele din astfel de cazuri, bolnavul poate sucomba brusc în plină activitate prin compresiunea bruscă a bulbului (G. Steifler — 1928).

Printre fenomenele prodromale, Mingazzini semnalează : cefalee occipitală accentuată, slăbiciune generală, oboseală în membrele inferioare (G. Steifler) ca și amețeli în rotație, vărsături, puls neregulat, tulburări respiratorii și deviația ochilor de partea opusă focarului lezional (E. C. Michael, 1932, F. Hiller, 1936).

În formele obișnuite de hemoragie cerebeloasă, fără evoluție supraacută — tabloul clinic postictal este de mai mică intensitate în funcție de gravitatea leziunii și de localizarea acesteia. În afara sindromului meningeal cu redoare de ceafă și tulburări de echilibru — menționăm în formele mai grave — o alterare a conștiinței — care poate merge pînă la comă. Tulburările respiratorii din formele mai grave, prin creșterea presiunii intracraniene duc la o respirație Cheynes-Stockes. *Va exista o deviație conjugată a capului și ochilor de partea focarului lezional datorită compresiei asupra pretuberanței, mai ales în formele mai grave, aceasta fiind însoțită de contracții tonice.* Exitusul fulgerător se poate produce prin stop respirator cu atingerea nucleului ambiguu bulbar.

Atunci cînd bolnavul nu își va reveni din comă după circa 48 de ore de la producerea ictusului hemoragic cerebelos, prognosticul este foarte grav — hemoragia inundînd și ventricolul IV (R. Hassler — 1953) cu posibilitatea exitusului într-un procentaj destul de crescut, după unii (Mc. Kissock, W. Richardson și I. Taylor — 1961) de 51% și chiar mai accentuat la femei (fig. 92, 93).

Autori ca P. E. Richardson (1972) împart hemoragiile de cerebel în trei categorii după intensitatea tabloului clinic :

Forma supraacută cu o comă profundă și moarte aproape fulgerătoare.

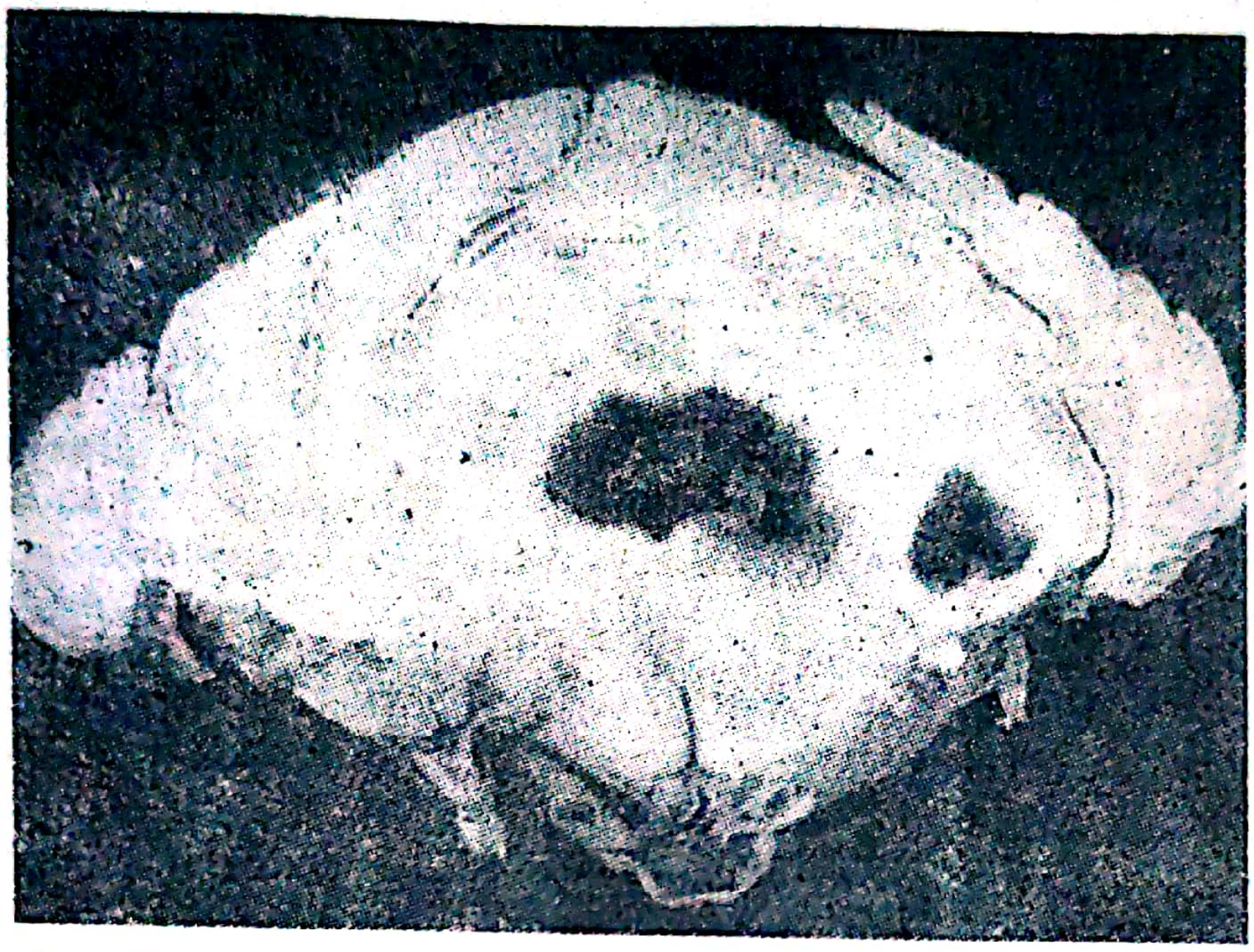

Fig. 92. — Secțiune prin cerebel în treimea superioară a bulbului, pedunculul cerebelos mijlociu. În dreapta, se vede o hemoragie cu contur policiclic și locul unde pedunculul cerebelos pătrunde în substanța albă a cerebelului. Sînge în ventriculul IV (Bolnava T. A. 61 ani, teza Cezar Ionel — 1968).

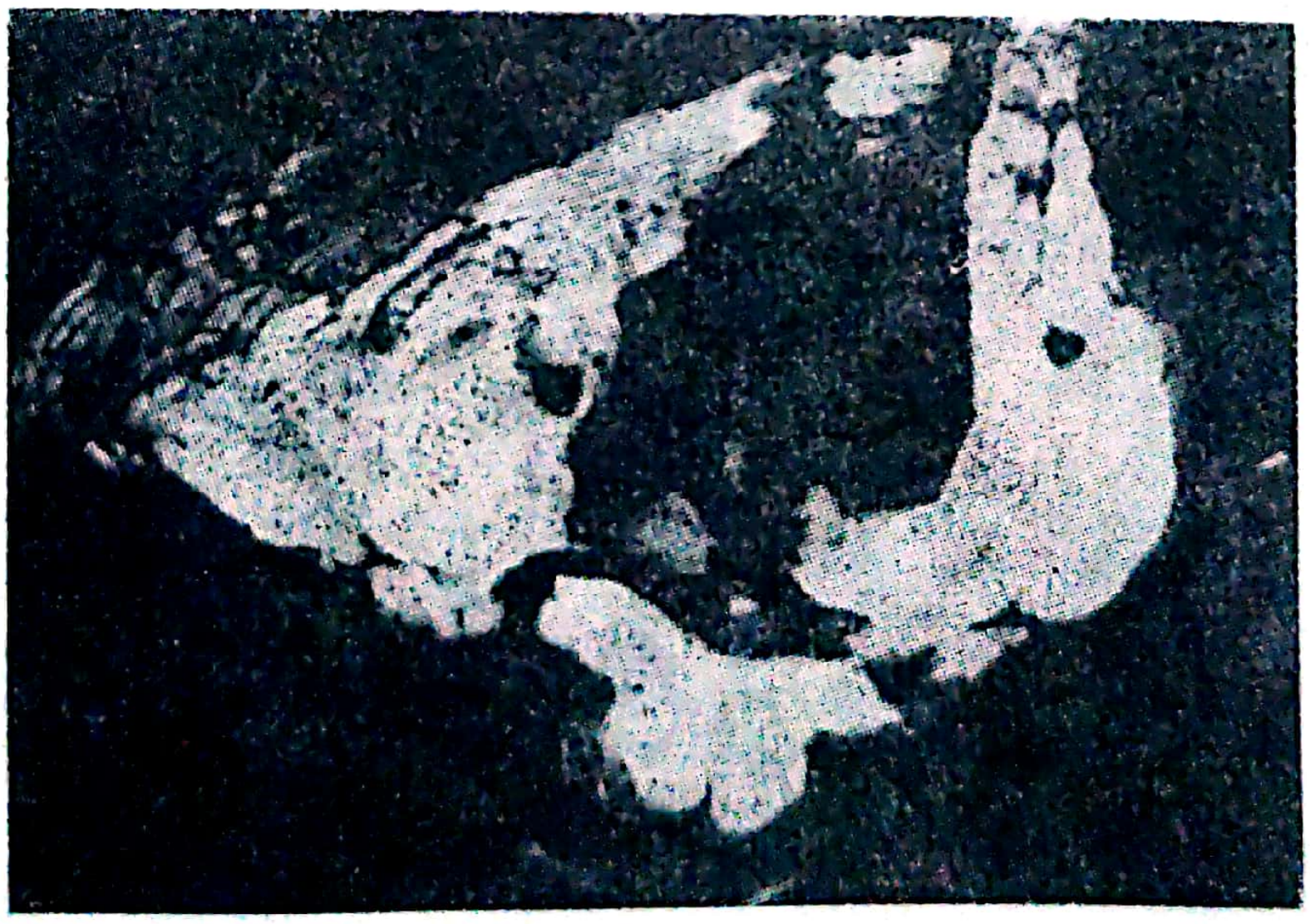

Fig. 93. — Hemoragie masivă cerebeloasă cu invadarea hemisferului cerebelos stîng, a substanței albe și a ventriculului IV, cu ruperea foliei superioare a punții. Hemoragie în nivelul nucleului dințat drept (probabil secundară). Bolnava A. F. 71 ani (colecția D. Ionescu).

O formă acută evolutivă cu : cefalee, vărsături, ataxie ameţeli şi *forma pseudotumorală* cu aspect clinic estompat, derutant dar cu fenomene organice de focar pronunţate cu aspect ca de tumoră cerebrală care adesea ne poate înşela.

Ca semne de focar : prin prinderea arterelor cerebeloase datorită anastomozelor existente — vom observa în afara fenomenelor cu tulburări de coordonare predominante la membrul superior, tulburări de echilibru şi semne bulbare. Fenomenele cerebeloase, de obicei unilaterale, sînt însoţite în afara deficitului motor şi de tulburări de vorbire — cu disartrie, voce cerebeloasă pînă la disartrie (F. C. Michael). Nistagmus. Pareză de nerv VI cu strabism prin compresia punţii (Lunev-Nicolaeva — 1962). Dacă bolnavul supravieţuieşte post ictus — semnele cerebeloase pot parţial retroceda după cîteva luni persistînd tulburări de echilibru şi dureri occipitale. Focarele hemoragice se pot uneori produce simultan în mai multe puncte (N. Freeman şi R. Jaffe) ale cerebelului, mai ales prin prinderea arterei cerebeloase superioare, braţul pontin şi calota mezencefalică. Apariţia paraliziei muşchiului pupilei traduce o compresiune pe tuberculii cvadrigemeni. Sînt întîlnite cazuri de hemoragie cerebeloasă (L. Pineas — 1921) cu : hipotonie, tremor intenţional, adiadocokinezie, nistagmus şi tendinţa de cădere. Unele hemoragii izolate pot lua aspectul de hematom primitiv, cu colecţie sanguină localizată în substanţa albă — sugerînd un tablou de proces expansiv intracranian care beneficiază de intervenţia chirurgicală (C. Arseni — 1970).

Simptomatologia hemoragiei cerebeloase după unii (C. M. Fischer şi colab., 1965). s-ar caracteriza prin : un debut de intensitate medie, vertije, greţuri, vărsături, cefalee violentă, tulburări de conştiinţă, paralizia mişcărilor de lateralitate ale globilor oculari şi ataxie cerebeloasă de partea leziunii.

A. Radovici, R. Papazian, V. Voiculescu (1958) descriu trei forme clinice de hemoragii cerebeloase după criteriul clinic : a) *forma fulgerătoare* — cu compresie puternică bulbară ; b) *forma comatoasă* — cu simptome de fosă cerebrală posterioară (cu deviaţie conjugată a globilor oculari, nistagmus, tulburări respiratorii) — fenomene precedate de cefalee occipitală, vărsături, vertije, şi c) *forme benigne* cu evoluţie subacută — cu simptome de focalizare cerebeloasă (ataxie, lateropulsiune, tremor intenţional, reflexe pendulare şi voce cerebeloasă).

Nu sînt menţionate semne piramidale doar cîteodată o inversiune bilaterală a reflexului plantar (N. Vasilescu, B. Velt, R. Dimitriu, 1958).

Ca forme clinice ale hemoragiei de cerebel M. Goldstein descrie — (1964) : a) *Forma meningeală,* cu un sindrom meningeal cu cefalee puternică, sînge în l.c.r., confuzie şi fenomene cerebeloase şi de trunchi cerebral ; b) *Forma „tip trunchi cerebral“* cu : comă profundă, debut ictal, Babibski bilateral, hipotonie şi pupilo-constricţie bilaterală şi leziuni de nervi oculomotori. c) *Forma tumorală,* cu instalarea lent progresivă a sindromului cerebelos cu fenomene de hipertensiune intracraniană. G. Steifler (1928) citează un caz cu o evoluţie progresivă prelungită de 2 ani de aspect tumoral care a exitat subit prin fenomene de compresiune bulbară. Cazuri asemănătoare au mai descris şi Pineas (1921), Rey-Billet (1960) şi C. M. Fischer şi colab. (1965) cazuri care ar fi beneficiat de o intervenţie neurochirurgicală.

Sînt cunoscute și *hemoragii secundare în cerebel* cu creșterea presiunii și decompresia bruscă, în urma unui proces patologic situat supratentorial (G. Klinworth — 1965, D. Ionescu — 1970), în special în calota mezencefalo-pontină, cînd poate apare și semnul Babinski printr-o suferință piramidală la nivelul trunchiului cerebral, secundară hemoragiei cerebeloase. Hemoragia cerebeloasă se poate produce la bolnavi sechelari cerebrali, cu un ictus mai vechi care a avut loc în alt teritoriu și în atari situații debutul este apoplectiform, cu simptomatologie asemănătoare (cefalee, vărsături, vertije) cu accentuarea vechii pareze și cu o evoluție adesea gravă cu semne de focar (Babinski bilateral), tulburări respiratorii, modificări ale reflexului cornean, comă și exitus. Rar au fost menționate cazuri cu o simptomatologie clinică discretă (Mingazzini) cu amețeală și tulburări ale cunoștienței.

Unele hemoragii meningee pot produce hematoame în unghiul ponto-cerebelos, uneori cu o localizare între amigdala cerebeloasă și bulb — ca în cazul din teza Cezar Ionel — 1968, cu debut apoplectiform, redoare de ceafă, lichid cefalorahidian hemoragic, evoluție gravă și exitus (fig. 94). În astfel de cazuri va trebui eliminat diagnosticul de sindrom de fosă cerebrală posterioară. În cazul de mai sus (Cezar Ionel) exista un sindrom Millard — Gubler prin o leziune paramediană — fenomenele părînd a fi consecința compresiunii sanguine de la bază, din unghiul ponto-cerebelos și cu un spasm vascular, așa cum s-a putut constata experimental prin introducerea de sînge în contact cu sistemul vertebrobazilar. La fel pot surveni hemoragii cerebrale la distanță cu focare care

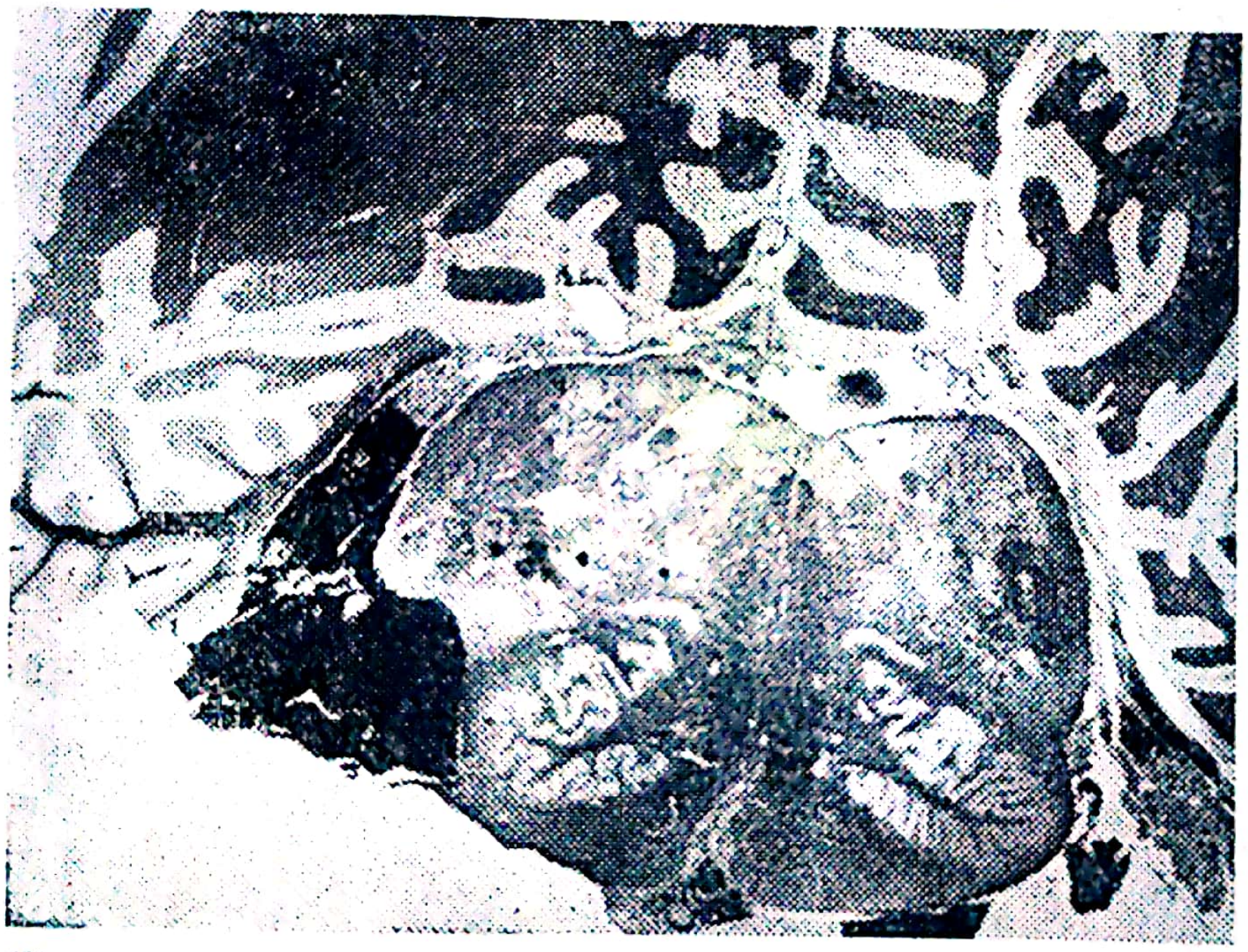

Fig. 94. — Secțiune prin cerebel la nivelul luetei amigdalelor, ventriculului IV și bulb în $1/3$ mijlocie. Colorație Spielmayer. În porțiunea caudală a unghiului bulbo-cerebelos drept apare sînge în spațiul dintre amigdala cerebeloasă și bulb cu efect compresiv asupra formațiilor anatomice limitrofe. Caz P. P. 44 ani. Clinic Hemipareză stg ; paralizie dr. n. VI. OD. Hemoragie cerebro-meningee. Tablou de sindrom Millard-Gubler (Cezar Ionel — teză doctorat — 1968).

pot interesa și teritoriul cerebelului (sau hemoragii ponto-cerebeloase) (De Angelis — 1929) ca și planșeul ventricolului IV și spațiul subarahnoigian (Mc Kissack și colab. 1960, Rey Bellet 1960, M. Goldstein 1963).

9.2.2. Anatomie patologică și diagnostic

Hemoragiile de cerebel sînt localizate frecvent în emisferele cerebeloase (C. Leeb și J. S. Mayer, 1965, K. H. Ott și colab. 1974) și în zona centrală și sînt generate de ruperea arterei nucleului dințat (A. Thomas 1925, L. Pineas 1927, P. Schuster, 1933) (fig. 95, 96) uneori cu tendință la difuziune în întregul emisfer și pericol de inundație a ventricolului IV, (fig. 96 B și 96 C) ceea ce explică procentajul mare de exitusuri. Cu totul rar au fost semnalate hemoragii de vermis (fig. 97 și fig. 98) de unii autori (P. H. Schwartz 1930, K. Wilson 1954, R. Hassler 1953, Cezar Ionel, 1968, D. Ionescu, 1978, C. D. Treip 1978 și alții) la fel mai puțin frecvente sînt și hemoragiile scoarței cerebelului (P. H. Schwartz 1930, F. Hiller 1936 și Ayala 1943, R. Hassler 1953, A. Petrescu 1962 și D. Ionescu 1970 etc.). (Fig. 99, 100, 101 și 102).

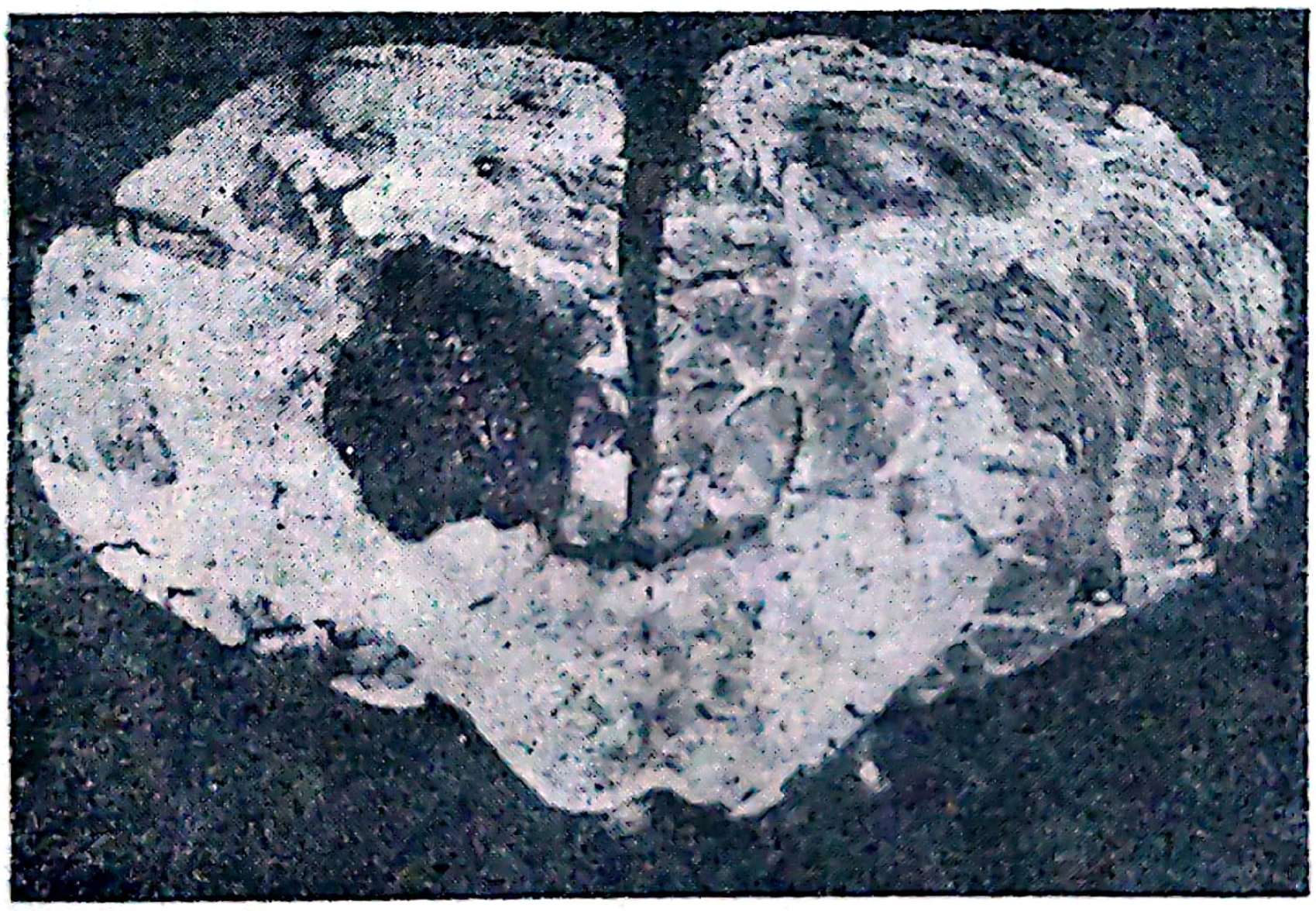

Fig. 95. — Apoplexie cerebeloasă tipică cu predilecție în teritoriul nucleului dințat cu interesarea arterei cerebeloase superioare. Teritoriul nucleului dințat stîng este cuprins în întregime de procesul hemoragic. (după Hiller F. din : Bumke-Foerster-Handbuch der Neurologie Band XI — 1936).

Cît privește — ventriculografia — aceasta este folositoare în localizarea hematomului cerebelos (Freemann și colab. 1973, Ott și colab. 1974).

Focarele hemoragice solitare din substanța albă a emisferelor cerebeloase sînt întîlnite cu totul excepțional (P. H. Schwartz — 1930, F. Hiller — 1936).

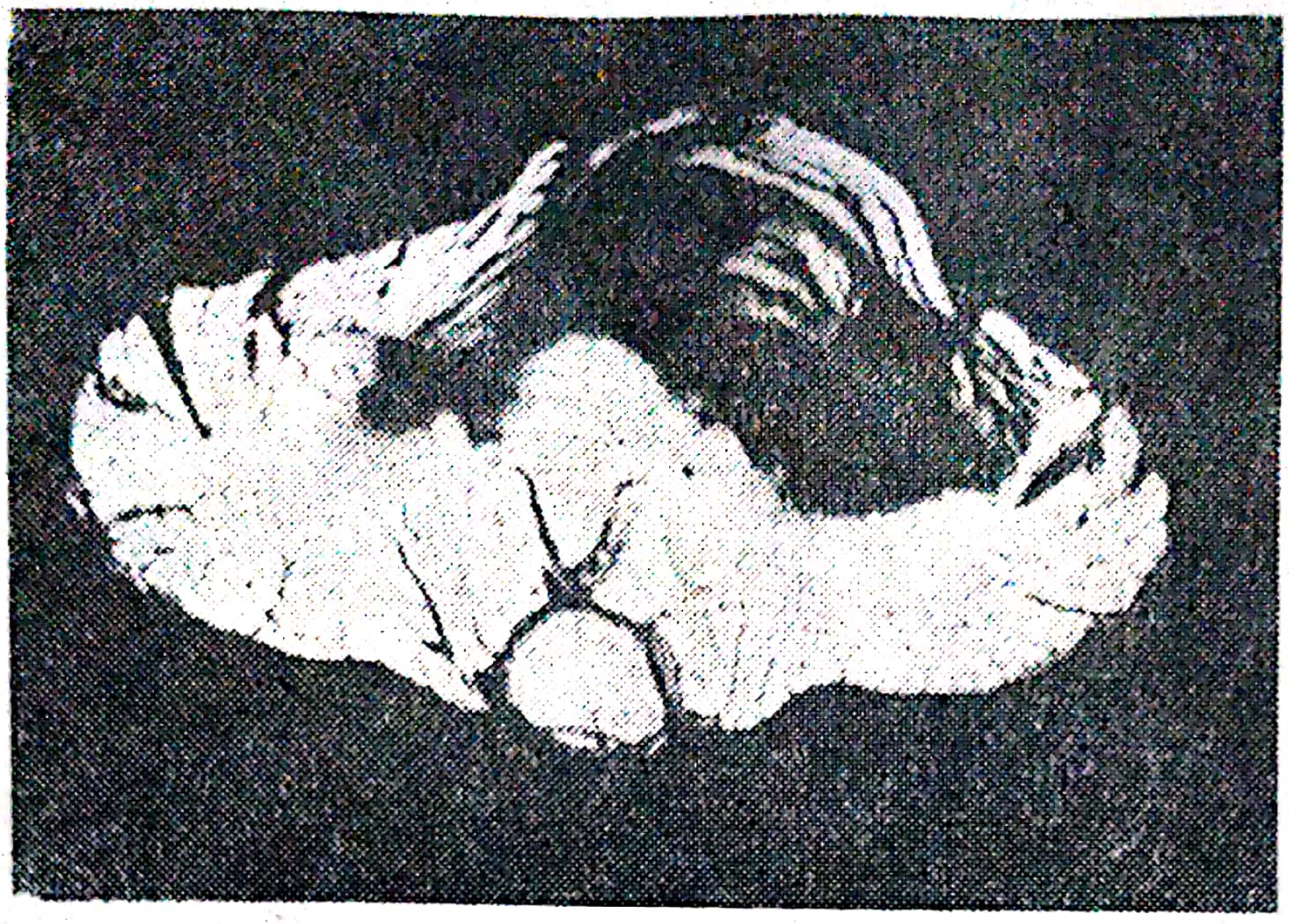

Fig. 96 A. — Hemoragie întinsă în cerebel cuprinzînd vermisul superior și substanța albă a cerebelului, bilateral, predominînd în dreapta. Proeminența amigdalelor și compresia bulbului. Efracția hemoragiei pe fața superioară a cerebelului în spațiul subarahnoidian (Caz C. I. 60 ani — Colecția D. Ionescu).

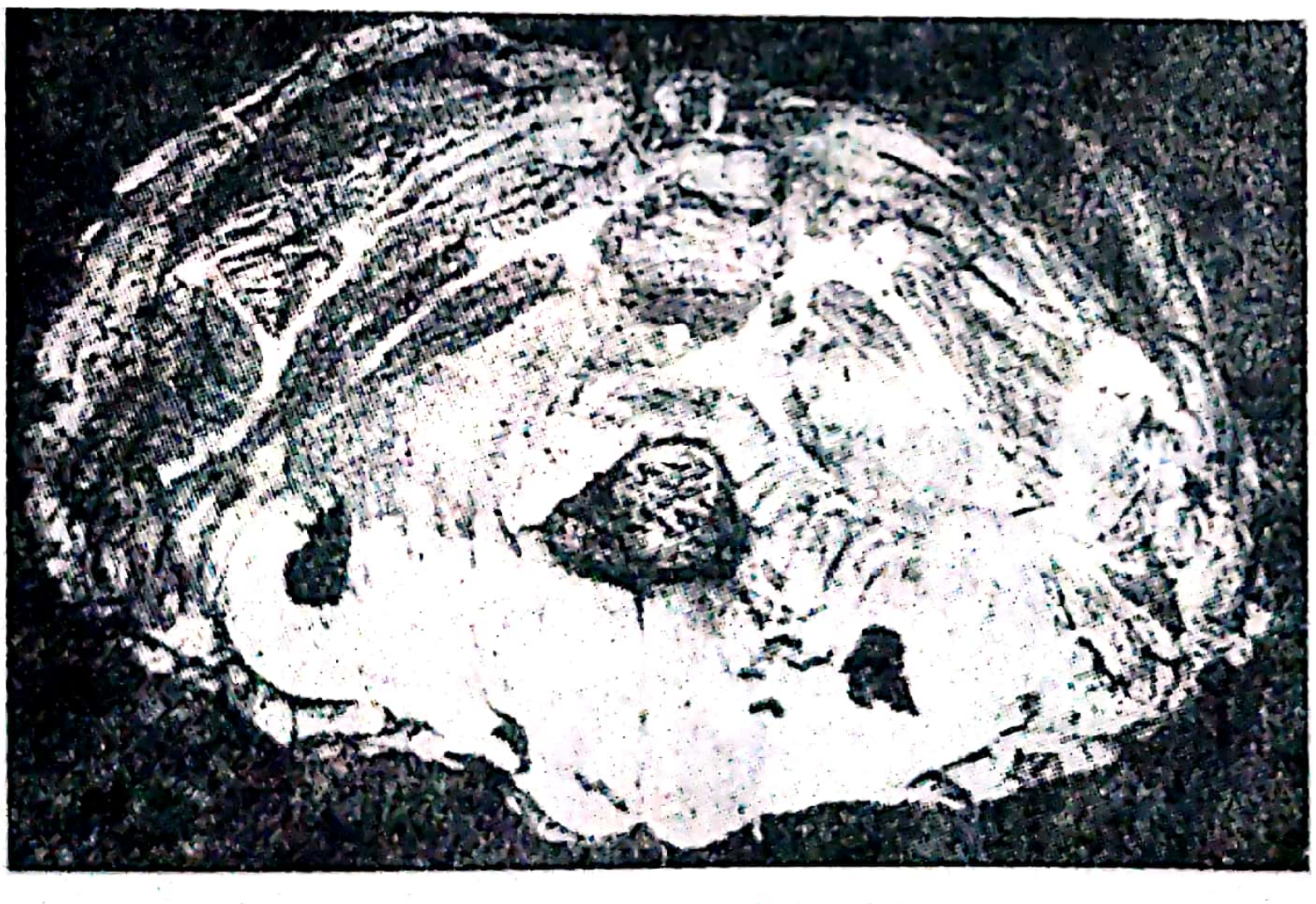

Fig. 96 B. — Hemoragie secundară în hilul nucleului dințat cerebelos. Hipertrofia olivei bulbare (O) controlaterale cu degenerarea piramidei bulbare (P) datorită unei leziuni cerebrale după primul ictus. Se remarcă sînge în ventricolul IV care provine din hemoragia pontină după cel de al 2-lea ictus. V = vermis inf. a : amigdala cerebeloasă. Colorație Spielmayer — pentru mielină (Bolnav Z. G. — 61 ani).

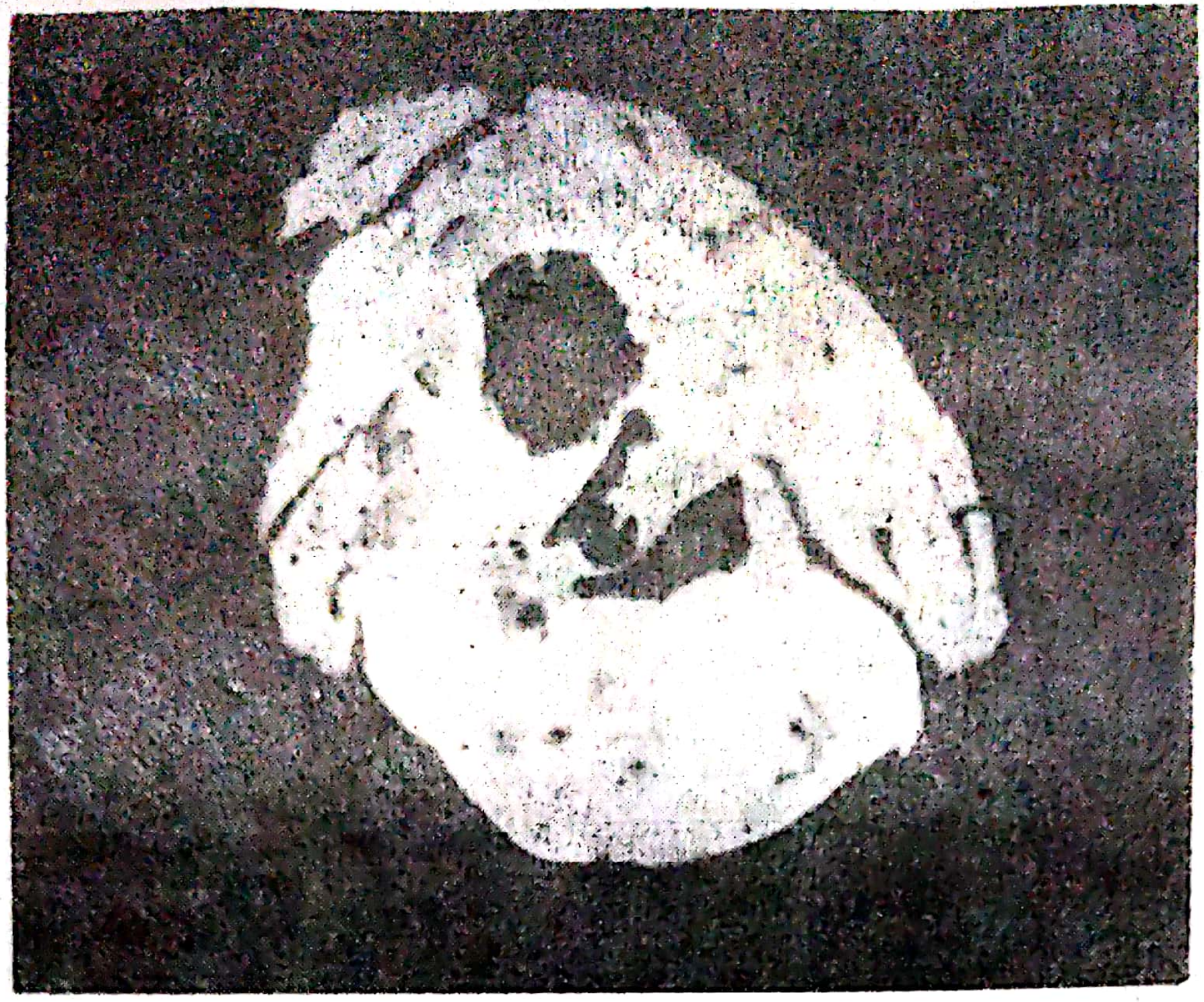

Fig. 96 C. — Hemoragie cerebeloasă. Hemoragia bine circumscrisă se află în emisferul stîng al cerebelului cu sînge în ventricolul lateral şi ventricolul III. Focar hemoragic şi în nucleul dinţat drept. Edem cerebral. Bolnavul în vîrstă de 71 ani (A.D.) a exitat prin angajare de amigdale cerebeloase.

Examenele paraclinice. În primul rînd se impune neapărat puncția lombară — care în atari cazuri, nu constituie un pericol. Puncția este contraindicată numai cînd nu există certitudinea de diagnostic. Sîngele totdeauna prezent, de obicei se remarcă cu ochiul liber în l.c.r. Pentru precizarea și localizarea leziunii va fi de mare folos tomografia transaxială computerizată.

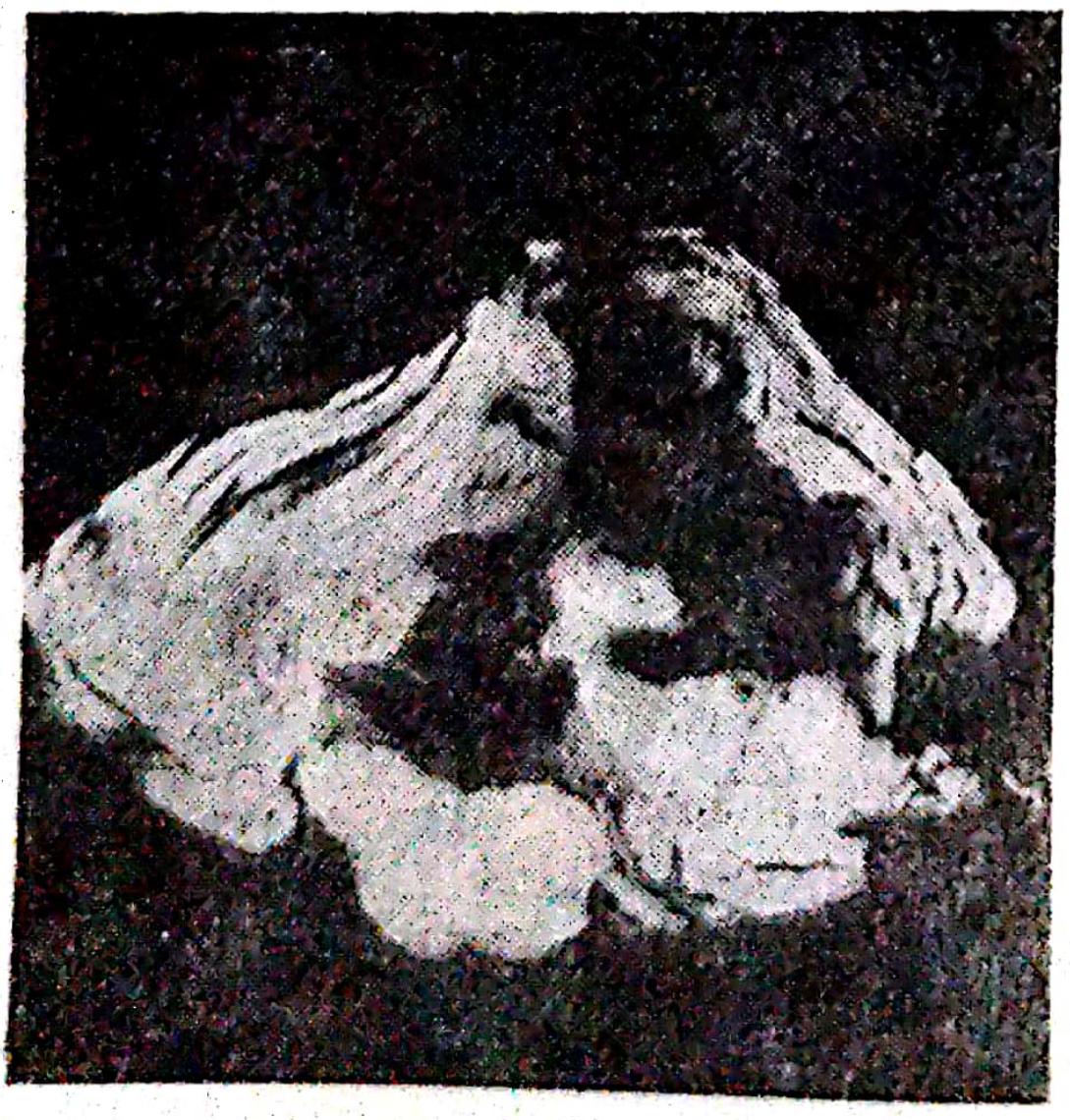

Fig. 97. — Hemoragie cerebeloasă întinsă cuprinzînd vermisul în mare parte, emisferele cerebeloase în special la stînga cu prinderea şi a nucleului dinţat stîng. Secţiune la nivelul cerebelului şi a bulbului (Caz C. H. din colecţia Cezar Ionel — asemănător unui caz a lui C. S. Treip).

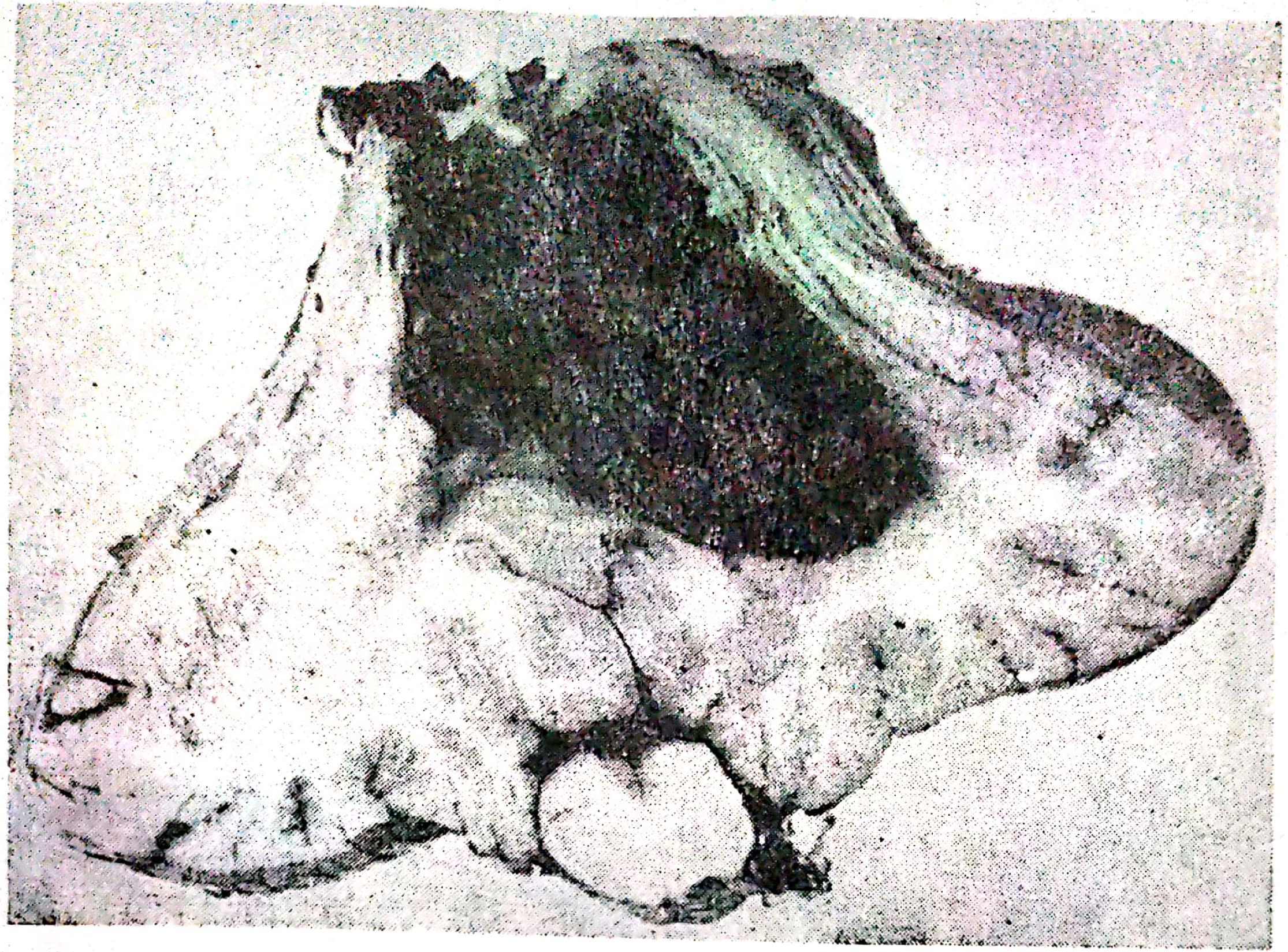

Fig. 98. — Hemoragie cerebeloasă. Se observă o întinsă hemoragie care cuprinde vermisul și emisferul superior stîng cerebelos. Sîngele s-a extins și în ventriculul IV. S-a produs și o herniere cerebeloasă ascendentă și descendentă (După C. S. Treip — Color Atlas of Neuropathology — 1978 — Year Book medical Publishers Inc. Chicago — U.S.A.).



Fig. 99. — Hemoragie de emisfer stîng. Cortexul lobului cerebelos stîng rupt pe fața inferioară. La o secțiune prin talamus apare o dilatare a sistemului ventricular. Aterom la originea arterei bazilare și carotidei bilateral. Subfuziuni în valea silviană stg. Bolnav R. A. 68 ani (Colecția D. Ionescu).

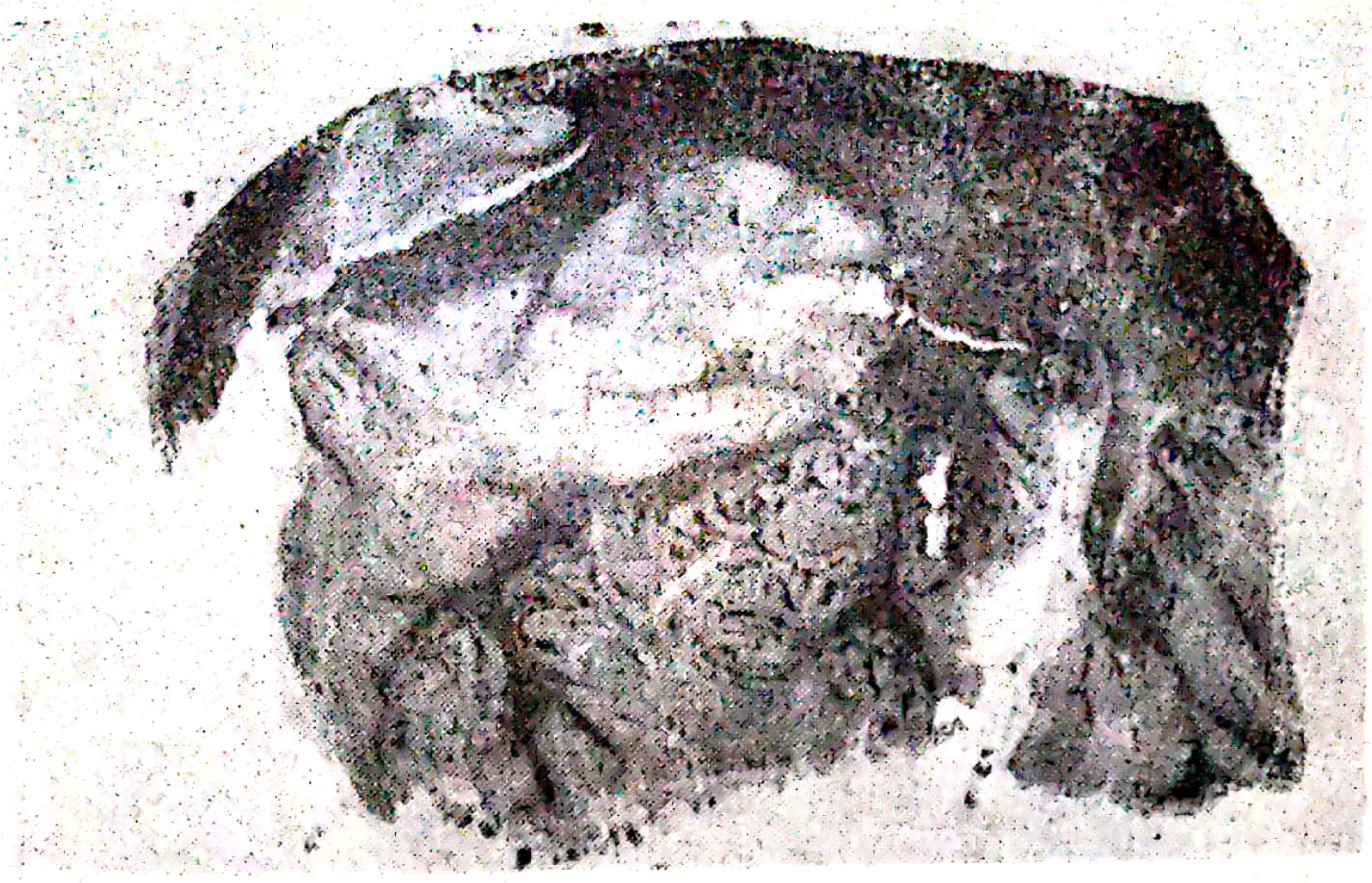

Fig. 100. — Ramolisment hemoragic al cerebelului. Hemoragiile se află în cortex, urmărind linear conturul acestuia (detalii microscopice în figura 101) în șanțurile interlamelare (substanța albă) ale lamelor și lamelelor cerebeloase Colorație Spielmayer.

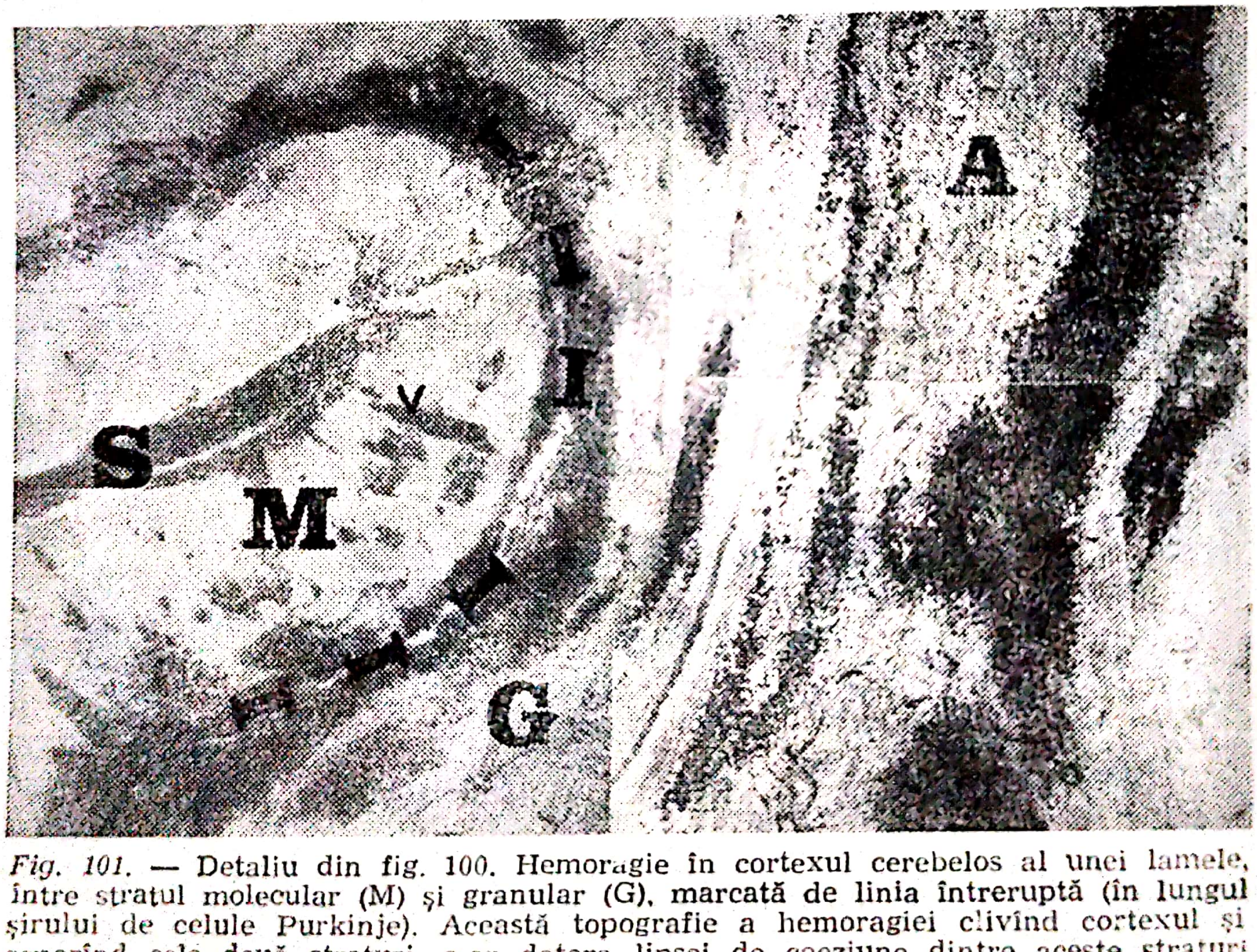

Fig. 101. — Detaliu din fig. 100. Hemoragie în cortexul cerebelos al unei lamele, între stratul molecular (M) și granular (G), marcată de linia întreruptă (în lungul șirului de celule Purkinje). Această topografie a hemoragiei clivînd cortexul și separînd cele două straturi, s-ar datora lipsei de coeziune dintre aceste straturi celulare, invazia hemoragică favorizînd astfel clivarea. Hemoragie în șanțul interlamelar (S) ca și în lungul vaselor (V) din stratul molecular, perpendiculare pe suprafața cortexului. Hemoragii mai recente (sîngele este mai intens colorat) se găsesc și în axul alb (A) al lamei cerebeloase. Colorație Spielmayer (colecția A. Petrescu — 1981).

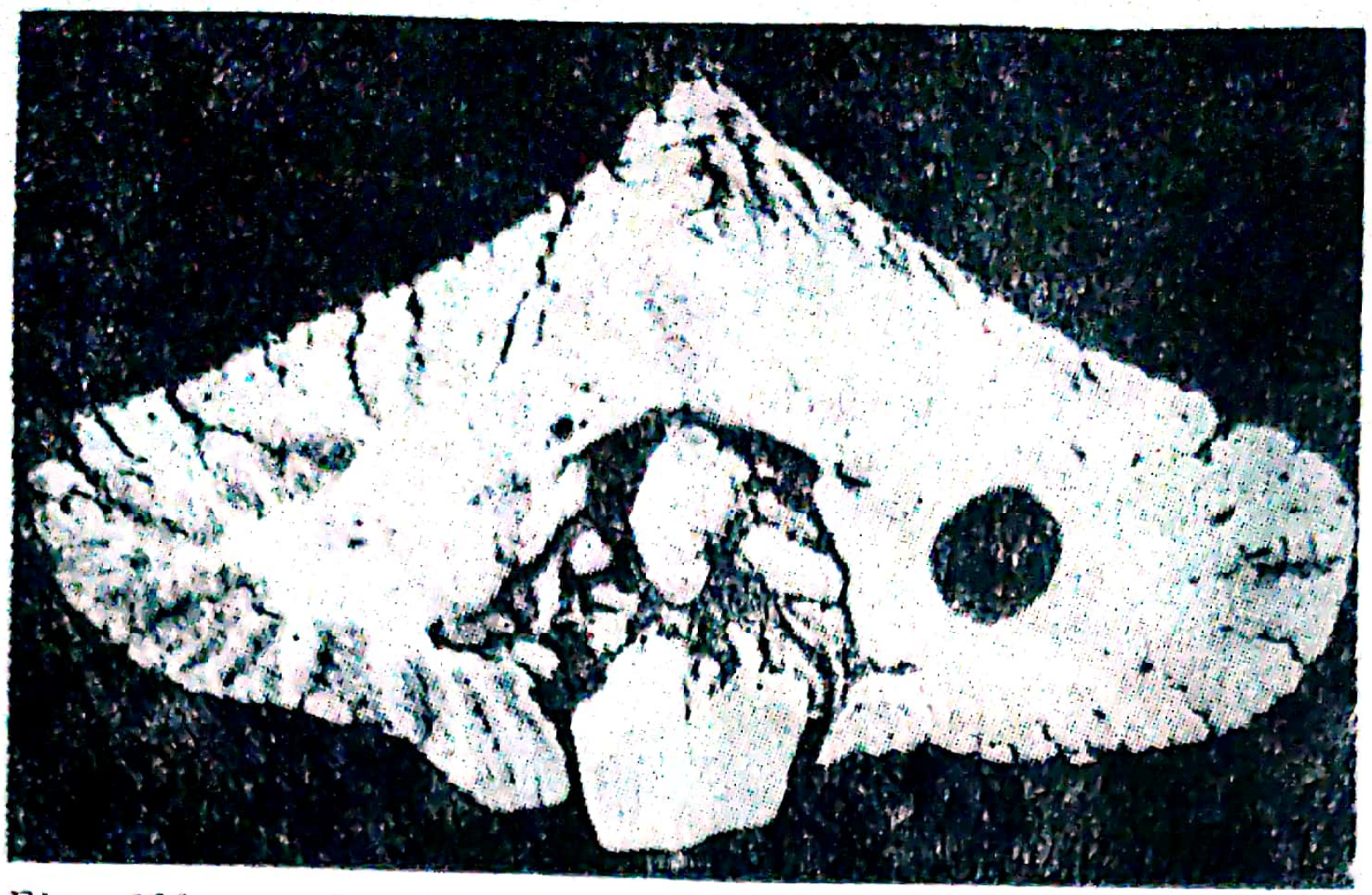

Fig. 102. — Cerebel. Focar hemoragic net circumscris în substanța albă a emisferului cerebelos drept, într-un caz în care coexistau și alte focare mai mici cerebrale (după Ph. Schwartz, 1930).

Deși, *diagnosticul de hemoragie cu ajutorul tomografiei computerizate este mult facilitat* prin aspectul de hiperdensitate tisulară datorită prezenței hemoglobinei în revărsatul sanguin această imagine nu apare întotdeauna.

Au fost menționate cazuri în care hemoragia produsă apărea isodensă ca într-un caz de hematom cerebelos produs prin metastază unui melanom hemoragic (D. E. Jacome — 1983). Alteori, hemoragia cerebrală poate crea imagini hipodense la TC — ca într-un caz de hemoragie cerebeloasă printr-o anemie gravă (Rasdon și colab. 1977). Imagini hipodense pot să apară și în hematoame subdurale (M. A. Amendola și B. I. Ostrum : 1977). Confuzia cu ramolismentul în aceste din urmă cazuri cît și aplicarea unui tratament cu anticoagulante, ar putea fi fatală acestor bolnavi. Totuși, *tomografia computerizată rămîne indicația majoră și de primă urgență ca metodă de diagnostic.*

Angiografia vertebro-bazilară este recomandată mai rar numai la bolnavii mai tineri care nu au avut pierderea cunoștinței. (I. Walton — 1977, Simionescu N. — 1980).

Ventriculografia este utilă în cazurile de localizare a hematoamelor cerebeloase (J. W. Morris și colab. — 1969, R. E. Freeman și colab. — 1973, K. H. Ott și colab. — 1974, Simionescu N. — 1980). Semnalăm inexistența modificărilor EEG în hemoragiile cerebelului (Liviu Popoviciu 1984) spre deosebire de hematoame în care se observă marcate și difuze modificări electroencefalografice (Van der Drift — 1972).

Diagnosticul este dificil de pus în timpul vieții, datorită multitudinii semnelor de vecinătate. Va pleda în favoarea unei hemoragii cerebeloase ataxia cerebeloasă, paralizia ipsilaterală a privirii și paralizia facială periferică (K. H. Ott și colab. — 1974).

În hemoragia de cerebel — în stare de comă va trebui să eliminăm, fie o hemoragie primară, protuberențială, fie o hemoragie intraventriculară, o hemoragie cerebrală cu inundație ventriculară și o hemoragie subarachnoidiană (L. Popoviciu și colab. — 1980). Se va exclude și eventualitatea unui ramolisment (infarct) de cerebel în care pe lîngă simptomele de infarct bulbar lateral nu va exista sînge în l.c.r. Poate surveni uneori în cazuri de angajări de amigdale cerebeloase în gaura occipitală (în tumori cerebrale, mari ramolismente cerebrale, cu marcat edem cerebral) un tablou clinic asemănător cu hemoragia de cerebel.

Unele afecțiuni mai rare ca : periarterita nodoasă, sarcoidoza și meningita purulentă pot produce, în mod excepțional ca o severă complicație și o hemoragie de cerebel.

În cazul existenței de simptome de vecinătate, diagnosticul este și mai dificil, atunci cînd este vorba de o compresiune de trunchi sau hemoragii cerebrale cu existența de pareze, Babinski, paralizie facială centrală și atingeri de alți nervi cranieni ca și în alt caz din teza Cezar Ionel în care era vorba de o veche hipertensivă. Clinic : stare comatoasă, marcată hipotonie, reflexe osteo-tendinoase abolite, paralizie facială centrală, mioză și crize de tip rigiditate prin decerebrare. Anatomic, focare multiple hemoragice mezencefalo-pontine, cuprinzînd secundar și porțiuni din cerebel. *Atît în hemoragie cît și în ramolismentul de cerebel, zona de predilecție de localizare a focarului vascular apare situată în substanța albă din teritoriul nucleului dințat* (fig. 103, 104) și mai rar se întîlnesc hemoragii laminare situate între stratul granular și ganglionar. *Acest teritoriu este considerat drept „o zonă critică" a circulației venoase a cortexului cerebelos* (F. Hiller 1936, Th. Horneț și colab. 1966). Teritoriul cel mai des lezat este dependent de artera cerebeloasă superioară (A. Mareș, R. Dimitriu — 1962, D. Ionescu — 1970).



Fig. 103. — Secțiune prin cerebel. Hemoragie secundară în hilul nucleului dințat (Caz. P. D. 66 ani, bolnav hipertensiv). Ictus. Hemiplegie stîngă. Midriază bilaterală. l.c.r. hemoragic, comă, exitus.

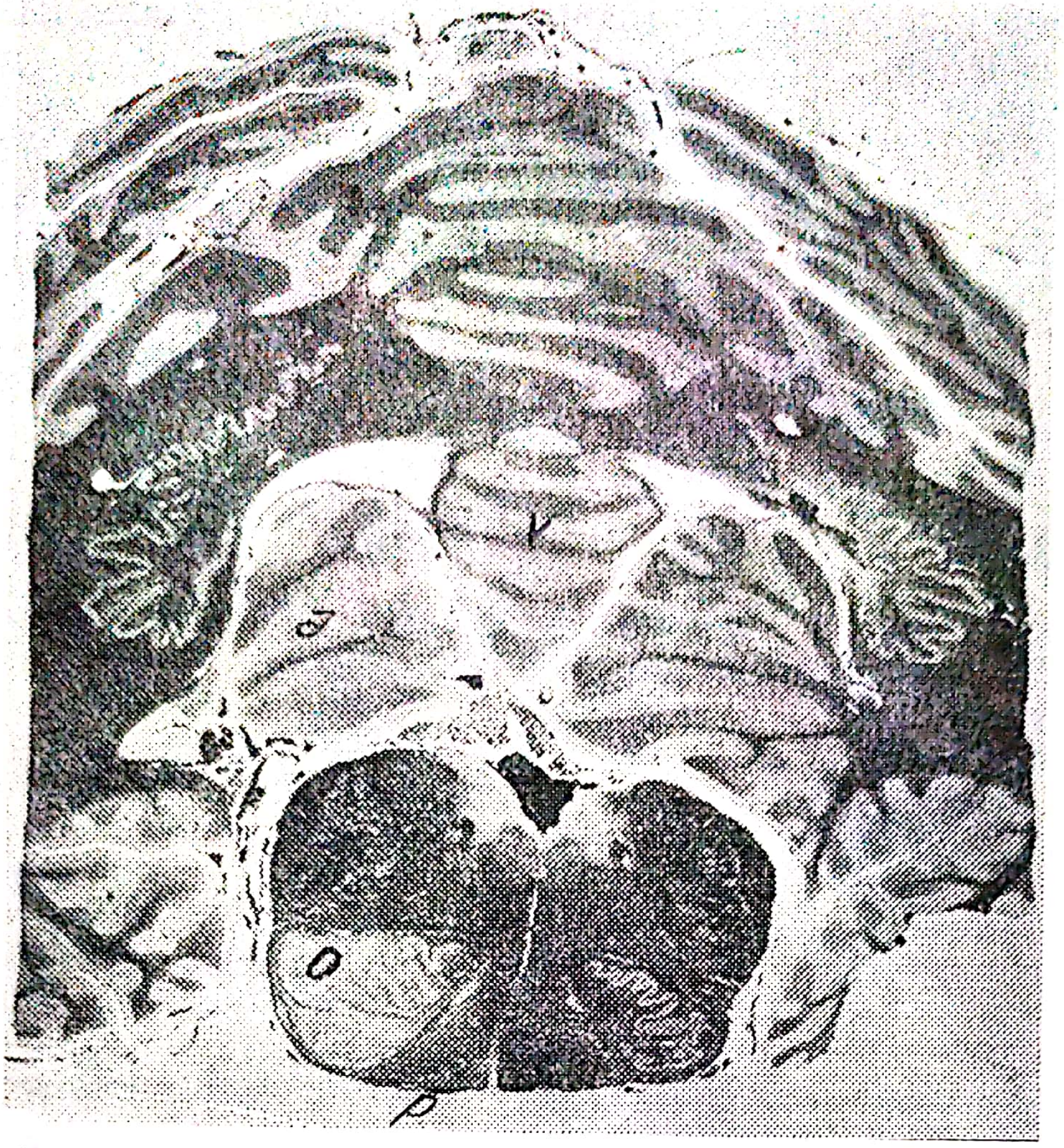

Fig. 104. — Hemoragie în hilul nucleului dințat și hipertrofia olivei bulbare (o) controlaterale. Degenerarea piramidei bulbare (p), consecință a leziunii cerebrale produsă la primul ictus. Sînge în ventriculul IV provenind din hemoragia pontină (al doilea ictus) v = vermis (partea inferioară ; a = amigdala cerebeloasă. Col Spielmayer (pentru mielină) (Colecția Arcadiu Petrescu, caz 1045).

9.2.3. Prognosticul hemoragiei de cerebel

Prognosticul hemoragiei de cerebel este grav, exitus-ul putînd surveni adesea în primele 24 de ore de la ictus (K. H. Ott și colab. — 1974) sau 72 de ore (Abud-Ortega și colab. — 1972), după unii autori, chiar și mai tîrziu (Hylland și Levy — 1954).

Este importantă precocitatea stabilirii diagnosticului de ictus cerebelos, întrucît *uneori tratamentul neurochirurgical poate fi util,* mai ales *în hematomul sau în formele pseudo-tumorale de sindrom cerebelos* ca și în hemoragiile cerebeloase primare (C. Arseni și colab. — 1959, M. C. Kissock și colab. — 1960). O marcată hidrocefalie cît și o alterare evidentă a pragului de conștiență în atari cazuri după unii autori (Norma Melamed, Saty-Satya-Murti — 1984) pot fi un indiciu a unui prognostic defavorabil.

De cele mai multe ori, *intervenția chirurgicală precedată sau nu de drenaj ventricular rămîne unica atitudine terapeutică salutară*, rezultatele depinzînd însă de promptitudinea intervenției ca și de gradul de alterare a stării de conștiență din momentul efectuării operației. Uneori evoluția poate fi favorabilă și în special în cazurile în care focarul hemoragic nu este prea mare. Neintervenția chirurgicală în atari cazuri poate fi fatală prin procesul de compresiune asupra trunchiului cerebral exercitat de hemoragie cu comă și exitus. Cît privește terapia obișnuită medicamentoasă, bolnavul fiind imobilizat la pat și urmărit mereu, impune o medicație obișnuită ca în orice hemoragie cerebrală.

9.2.4. Tratament

Tratamentul hemoragiilor cerebeloase în mare se identifică cu acela din hemoragiile cerebrale, avîndu-se grijă a se evita complicațiile majore : edemul cerebral, angajările de amigdale cerebeloase sau hipocamp cu fenomene de compresiune pe trunchiul cerebral și pericol inevitabil de exitus. *La bolnavii normotensivi și ceva mai tineri fără o serie de tare se preconizează intervenția neurochirurgicală cu evacuarea hematomului* intracerebelos în cazurile de hemoragie primară cerebeloasă. Operația în astfel de cazuri *poate fi salutară*, scăzînd procentul morbidității și al mortalității la acești bolnavi (Mc. Kissock și colab. — 1960, Ott și colab. — 1974). Tratamentul hipotensor în aceste cazuri în stadiul acut al bolii nu s-a arătat eficient.

Va trebui acordată *mare atenție asupra puncției lombare care nu se va efectua decît în cazurile de absolută necesitate în precizarea diagnosticului*, fiind știut pericolul existent de producere a unei hernieri cerebeloase. În afara medicației hemostatice, se vor administra bolnavilor depletive vasculotrope de prevenire a edemului cerebral și hipotensoare în anumite cazuri. Se va acorda atenția cuvenită tulburărilor aparatului respirator cu eliminarea încărcăturii cu secreție bronșică, a hidratării, cu recurgerea la traheostomie la nevoie, a alimentării acestor bolnavi comatoși ca și a reechilibrării electrolitice sanguine date de tulburările biochimice-metabolice. Atenție la prevenirea infecțiilor intercurente, la combaterea pneumoniilor de decubit, a escarelor și a infecțiilor urinare și tulburărilor sfincteriene.

9.3. Malformații arterio-venoase ale cerebelului

Acestea sînt întîlnite în practica curentă rar.

Formele acute vor prezenta un debut ictal cerebelos cu hemoragie subarahnoidiană. *Clinic*, se constată leziuni de nervi cranieni, mai ales oculomotori, vertije, vărsături la schimbarea poziției capului. Este prezent un sindrom cerebelos unilateral, cu hipotonie și un sindrom piramidal ipsilateral.

Există pericolul de hemoragii dacă nu se va interveni chirurgical în angioamele cerebeloase la copii cu compresiune de trunchi cerebral și exitus (G. Erenberg și colab. — 1972).

Formele cronice sînt mult mai rare. Acestea îmbracă de obicei tabloul clinic al unui sindrom pseudotumoral de fosă cerebrală posterioară cu : sindrom cerebelo-piramidal unilateral, disartrie, ușoare pareze de nervi canieni și o pronunțată hipertensiune intracraniană. La acești bolnavi este dificil de precizat diagnosticul de malformație vasculară cerebeloasă (ca și de trunchi cerebral). Aceste malformații de obicei sînt mai mici ca malformațiile supratentoriale și conferă o imagine mai puțin tipică.

Diagnosticul diferențial va fi dificil de făcut (așa cum susține și C. Arseni și colab. — 1965) între malformațiile vasculare cerebeloase și o serie de tumori vasculare, cum ar fi boala Lindau — în care trebuie investigate semnele de „șunt“ — imagini care se văd numai în malformațiile arterio-venoase cu apariția unor vene pe clișeele efectuate într-un timp arterial precoce.

9.3.1. Boala Lindau

Hemangioblastoamele — asimilate ca aparținînd din grupul facomatozelor (Smith — 1964, M. D. Walsh — 1957) prezintă o manifestare variată, cu o *localizare cerebeloasă sau de ventricul IV în boala Lindau* cu o determinare retiniană în maladia Von Hippel și o topografie medulară cu aspect pseudosiringomielinic. De obicei, formele izolate fie cerebeloase, fie retiniene sînt mai des întîlnite ca *cele mixte cu localizare cerebelo-retiniană ca în boala Von Hippel-Lindau.* Cîte odată, hemangioblastomul poate fi însoțit de malformații pulmonare sau renale, Lindau — 1926, a susținut o dezvoltare aberantă din mezenchimul vascular a hemangioblastoamelor cu o localizare mai frecvent cerebeloasă de emisfere cerebeloase și foarte rar de vermis. Această tumoră cerebeloasă ocupă locul al patrulea în cadrul frecvenței tumorilor fosei posterioare.

Boala Lindau sau hemangioblastomul cerebelos este mai frecvent la vîrsta adultă (Olivecrona, 1957, C. Arseni — 1967). O tumoră a cerebelului care apare între 25 și 40 ani cu simptome evoluînd rapid și avînd etape de aparentă remisiune, pledează pentru o tumoră chistică angiomatoasă a cerebelului (Dandy). Această tumoră pornește din acoperișul ventriculului IV.

Clinic : Tabloul simptomatic care mult timp este silențios va fi dominat de o simptomatologie de fosă cerebrală posterioară, cu o evoluție rapidă și aspectul particular de aparentă remisiune a fenomenelor neurologice. Bolnavul va prezenta : cefalee cu vărsături, fenomene vestibulare cu tulburări de echilibru și mers, leziuni ale nervilor cranieni (în tumorile de ventricol IV). În tumorile cu localizare cerebeloasă va domina *Sindromul neocerebelos.* Pînă la apariția edemului papilar — va trece un oarecare interval — în care cefaleea apărută inițial va fi constantă. Uneori, singultus în localizările ventriculare. Este de menționat rolul agravant sau declanșator al bolii dat de graviditate la femei.

În boala Van Hippel se constată și modificări retiniene bilaterale cu ambliopie progresivă sau cecitate declanșată brusc cu decolare de retină.

— *Semnele oculare în boala Lindau sînt caracteristice,* evidențiind la examenul fundului de ochi prezența unui vas care pleacă de la papilă la tumora angiomatoasă retiniană (fig. 105). Aceste modificări oculare sînt constatate fie unilaterale fie bilaterale într-o proporție de 50% din cazuri. Aceste fenomene oculare într-o proporție de ⅓ pot să apară înaintea simptomelor cerebeloase (C. Arseni, Al. I. Constantinescu, M. Maretzis — 1977).

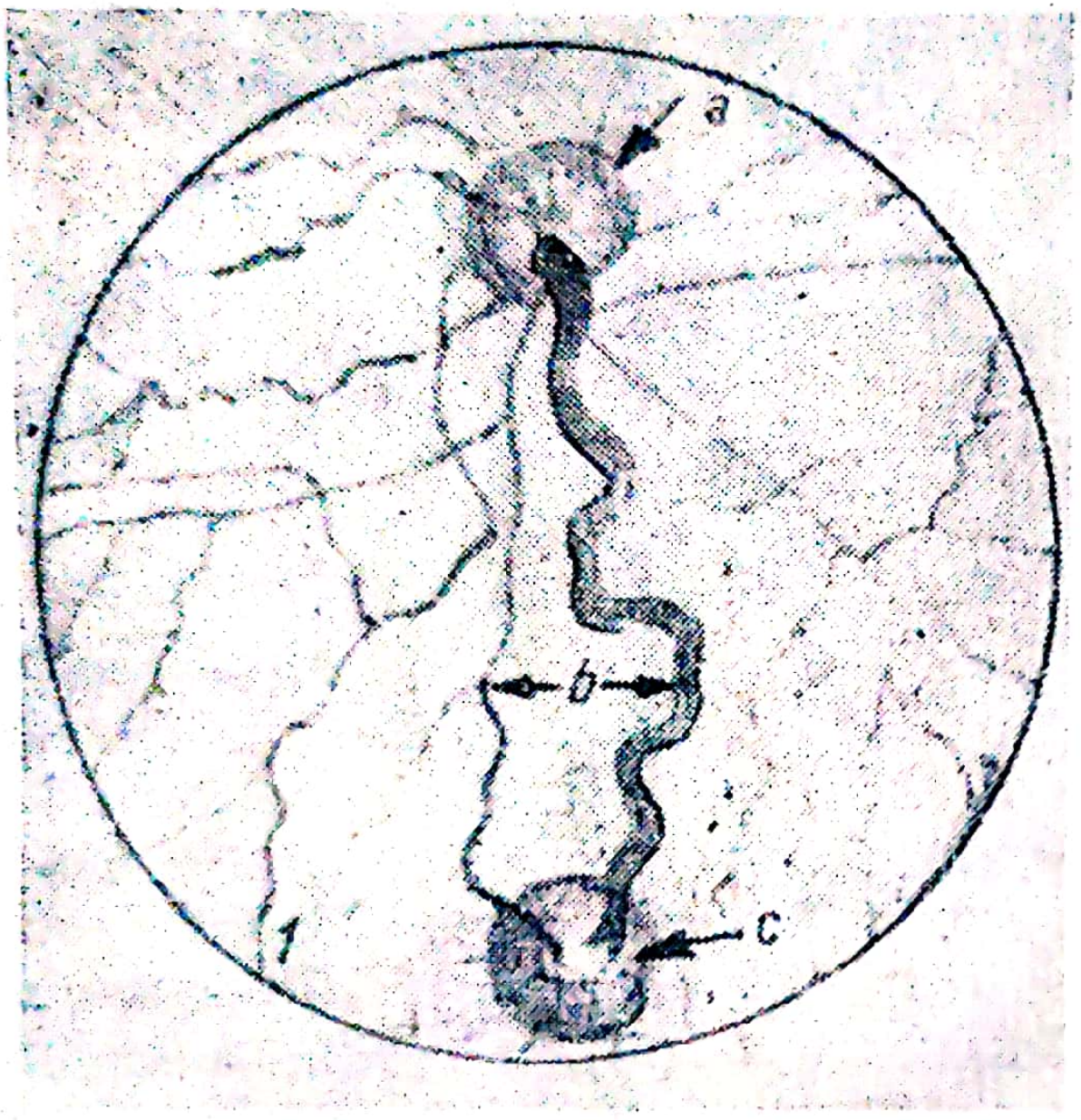

Fig. 105 — Boala Lindau. Examenul fundului de ochi evidențiază papila din care pleacă un vas la tumora angiomatoasă.

a — papila ; b — vas mergînd spre formația tumorală ; c — tumora maculară retiniană.

Angiografia vertebrală evidențiază un ghem vascular, bine conturat.

Tratamentul este exclusiv chirurgical, cu extirparea chistului și a părții sale murale de obicei, cu bune rezultate și unele sechele neurologice. Numai în tumorile „solide“ sau cu localizări intraventriculare, operația nu are rezultate bune. S-a asociat (C. Arseni — 1977) și radioterapia (maximum 4 serii a 4 000 R).

9.3.2. Hematomul de cerebel

Acesta poate fi întîlnit la orice vîrstă, între 3—62 ani, într-o proporție de 17% (C. Arseni, I. Oprescu — 1959) fiind localizat într-un emisfer cerebelos sau în vermis. Hematomul de cerebel s-ar părea să fie produs de un anevrism (Pluvinage R., 1953), angioame sau dereglări ale tensiunii arteriale (G. Lozorthes, 1949, C. Arseni, I. Oprescu, 1959).

Tabloul clinic include : a) forme fulgerătoare, cu sfîrșit letal datorită angajării amigdalei cerebeloase în gaura occipitală și comprimarea trunchiului cerebral ; b) forme foarte rare cu debut ictal, sindrom meningeal, semne cerebeloase, hipertensiune intracraniană.

Unii autori vorbesc de forme cu o evoluție în doi timpi cu căderea bolnavului fără pierdere de cunoștință și hipertensiune intracraniană. După cîteva zile se instalează un sindrom meningeal, un sindrom de neo și arhicerebel, fenomene vestibulare, sindrom piramidal, atingeri ai ultimelor perechi de nervi cranieni și fenomene bulbare (cu tulburări vegetative). *Mai frecvent sînt întîlnite* formele pseudotumorale (50%), cu o evoluție lent progresivă în care diagnosticul poate fi stabilit numai intraoperator.

*

9.4. Ramolismentul de cerebel

Leziunile encefalomalacice ale cerebelului sînt foarte rare. Ele au fost studiate încă din ultima jumătate a secolului al XIX-lea de cercetători care au descris și hemoragiile de cerebel. Menționăm pe : Charon (1896), H. Claude și Josue (1897), De Blasi (1903), Bariel, Durand și Malespine (1903), Lamy (1905), E. Schröder (1908), Milian și Schulman (1913), Guillain și colab. (1923), G. Stiefler (1926), C. P. Courville (1950), R. Hassler (1953), Craviotto și colab. (1958), A. Petrescu și L. Van Chanh (1962), C. Arseni și colab. (1965), D. Ionescu (1970), N. W. Wereschtschagin (1985), K. Fritsch (1985), K. Fritsch, S. Paal (1985).

Cazurile de ramolisment (infarct) de cerebel sînt foarte rare comparativ cu ictusurile cerebrale, ele atingînd proporția de : 8% după C. P. Courville, 8,2% după Craviotto, după alții mult mai scăzut (Cezar Ionel — 1968). Comparativ cu hemoragia de cerebel, ramolismentul cerebelos este și mai rar întîlnit după Grinker și Buey (1960). *Ramolismentele de cerebel fac parte din infarctele teritoriului vertebro-bazilar*, dat fiind că vascularizația cerebelului este deservită de arterele cerebeloase pornite din trunchiul bazilar. Aceasta explică de ce un ramolisment retroolivar sau ramolismentul din sindromul Wallemberg se poate extinde și în lobul inferior, lobul superior și nucleul dințat. În sindromul arterei cerebeloase din cadrul trombozelor de arteră vertebro-bazilară (L. Popoviciu, Gh. Pendefunda, I. Pascu — 1980) se constată leziuni și în lobul superior cerebelos și nucleul dințat.

După Kinnier Wilson (1955) anastomozele libere ale vaselor cerebelului ar părea să explice raritatea acestor accidente vasculo-cerebrale.

Leziunile cerebeloase pure — prin infarct — se întîlnesc foarte rar, dat fiind interesarea și a altor formațiuni anatomice corelate, cum sînt pedunculii cerebeloși (B. Schott — 1967), fapt care face să nu se poată identifica totdeauna un sindrom cerebelos unilateral de un infarct de cerebel. Întrucît teritoriul arterelor cerebeloase include și o parte din trunchiul cerebral, simptomatologia creată va fi determinată de obstruarea acestor artere care deservesc atît cerebelul cît și trunchiul cerebral. Alteori, deficiența acestor vase nu este decît o consecință a leziunilor arterei bazilare sau vertebrale ale căror ramuri sînt prin patologia lor vasculară strîns legate de cea a „arterelor mamă“.

H. Claude şi Levy-Lavensy (1922) susţin că ramolismentul cerebelului este produs mai puţin frecvent de embolii datorită particularităţilor de unghiulaţie a arterelor cerebeloase şi cel mai frecvent de arterioscleroză. Primul caz descris, produs printr-o arterită luetică, aparţine lui H. Claude şi Josue (1897).

K. J. Zülch a denumit ramolismentul cerebral ca şi cel de cerebel drept un infarct (1971) datorită necrozei hemoragice tisulare, apărute în urma anemiei vasculare acute.

Accidentele vasculare cerebeloase pot prezenta sindroame clinice variate, adesea dificil de diagnosticat cu semne de neuronită vestibulară (R. I. Guiang, O. B. Ellington — 1977, M. Samson, B. Mihaut, J. Thiebot şi colab. — 1981) sau un sindrom pseudovestibular periferic (I. Bogousslavsky — 1984) ca şi simptome de proces de fosă cerebrală posterioară (M. Khan, K. S. Dolyzoidis şi colab., 1983, M. P. Feely, 1979, G. Scotti, H. Spinler şi colab., 1980) cu aspect pseudotumoral (H. A. Shenkin, M. Zavala, 1982).

P. A. Uldry, F. Regli, A. Uske şi I. Bogousslavsky (1986) studiind un lot de 12 bolnavi cu ramolismente cerebeloase au constatat la 3 pacienţi sindroame cerebeloase pure, la alţi trei sindroame cerebeloase pure însoţite de suferinţe a trunchiului cerebral, doi evidenţiau aspectul clinic de sindrom pseudotumoral cu hipertensiune intracraniană şi ceilalţi sindroame vestibulare. Autorii incriminează bogăţia reţelei colaterale de supleanţă a vascularizaţiei cerebelului ca responsabilă de faptul că majoritatea infarctelor cerebeloase nu corespund întotdeauna unui teritoriu vascular bine delimitat.

Etiologie. Este menţionată în primul rînd arterioscleroza cerebrală mai ales la bolnavii peste 60 de ani, apoi arterita diabetică şi mai rar arterita specifică sau unele stări febrile infecţioase şi mai puţin periarterita nodoasă (8% după Arkin) sau intoxicaţii cu oxid de carbon.

9.4.1. Tabloul clinic

Simptomatologia se poate confunda adesea cu o hemoragie de cerebel (H. Claude şi Levy-Valensi). Debutul ictal, fără pierderea conştienţei (numai în cazuri rare) (A. Thomas — 1927) este urmat de o evoluţie lent progresivă (Milian şi Schumann, Claude şi Josue). Ca fenomene prodromale cităm : cefalee occipitală, ameţeli, vertije, ambliopie, amauroză (F. C. Michael — 1932), devierea globilor oculari de partea sănătoasă (F. Hiller — 1936).

In forma obişnuită — ramolismentul sau infarctul cerebelos se manifestă clinic prin un sindrom cerebelos unilateral cu tremor intenţional, ataxie locomotorie şi dizartrie. Ictusul din ramolismentul cerebelos se va deosebi în o mică măsură de cel hemoragic, instalarea tulburărilor neurologice fiind mai insidioasă, fără bruscheţe, în special în ramolismentul limitat. Diagnosticul diferenţial este mai dificil de făcut între un ictus prin ramolisment şi o hemoragie cerebeloasă dat fiind similitudinea simptomelor din ambele forme de leziune vasculară. În leziuni corticale cerebeloase moderate, tulburările de echilibru pot (parțial) retroceda, fenomenele reziduale persistînd numai în ramolismentele profunde de cerebel.

Forma benignă de infarct cerebelos prezintă un tablou clinic caracterizat prin : vertij puternic și brutal de durată mai mare, grețuri, vărsături, tulburări de echilibru, nistagmus adesea rotator (M. D. Walshe — 1955) și un sindrom cerebelos, fără tulburări de vigilență și fără lezarea fibrelor lungi (M. Samson, B. Mihaut, J. Thiebot, G. Segmond, J. Weber, B. Proust — 1981). Evoluția acestor cazuri este favorabilă, ceea ce le deosebește de infarctele pseudotumorale.

Evoluția bolii atît în forma benignă a infarctului cerebelos cît și în infarctul cerebelos pseudotumoral este bună. În precizarea diagnosticului se va asocia *la investigațiile* clasice *paraclinice* și electrooculografia, *examenul tomodensitometric,* precum și *scintigrafia* la care după unii autori (M. Samson și colab., 1981) utilizarea bleondeinei marcate ar da rezultate cu imagini mai bune decît cu cobalt. Această metodă însă are dezavantajul că face, ca fixația să apară mai tîrziu în a 6—7-a zi și cu intensitatea maximă în a 10—15-a zi, inconvenient pe care nu-l are densitometria.

Gregory Hamilton, Robert Frick și colaboratorii (1983) au descris cazul unei bolnave de 40 de ani, cu o patologie cerebeloasă (tremor intențional, adiadocokinezie, mers dificil cerebelo-ataxic, vorbire de tip cerebelos) și tulburări psihice atipice cu tentativă de suicid la care s-a stabilit diagnosticul prin tomografie computerizată de proces inflamator encefalomalacic de emisfer drept, de tip microinfarct cerebelos, tulburările psihice trecînd pe planul al doilea.

Întrucît formele de infarct cerebelos benign și de infarct cerebelos pseudotumoral au în mare parte în primele 48 de ore un tablou asemănător, se impune o supraveghere clinică atentă a bolnavilor : diagnosticul, chiar retrospectiv, va permite bolnavului de a beneficia de o investigație etiologică ca și în orice accident vasculo-cerebral ischemic, cu implicațiile de tratament ce va îngădui evitarea altor ictusuri. Duncan Parker și Miller Fischer (1975) atrag atenția asupra sindromului vestibular în lucrarea lor asupra infarctului cerebelos acut din teritoriul arterei cerebeloase postero-inferioare. În prima lor observație era vorba de un infarct depistat necropsic ; în acest caz, bolnavul înainte de exitus a prezentat un sindrom vestibular tranzitoriu.

Primii care au pus diagnosticul, în viață, de infarct cerebelos au fost R. L. Guigang și O. B. Ellington (1977), evidențiind *aspectul needematos al infarctului cerebelos cu simptom de sindrom vertiginos, tablou opus formelor pseudotumorale* cunoscute și menționate și de alți autori. R. L. Rubinstein și colab., 1980 au evidențiat simptomatologia vestibulară a infarctului cerebelos, diagnosticat prin tomodensitometrie.

P. A. Uldry, F. Regli și colab. (1986) insistă asupra efectuării tomografiei computerizate (TC) în cazurile cînd se suspicionează o leziune cerebeloasă, aceasta evidențiind localizarea leziunii, excluzîndu-se o hemoragie și putînd releva o hidrocefalie. *Tomografia computerizată va arăta o zonă de hipodensitate* (L. A. Weisberg — 1982) *în leziunea ischemică* (fig. 105 B), substanța de contrast injectată vizualizînd o perfuzie luxuriantă (fig. 105 C) ca în unele din cazurile lui P. A. Uldry și colab. (1986). După acești autori T.C. va trebui efectuată a doua sau a treia zi de la ictusul cerebelos, întrucît în prima zi rezultatul va fi negativ.

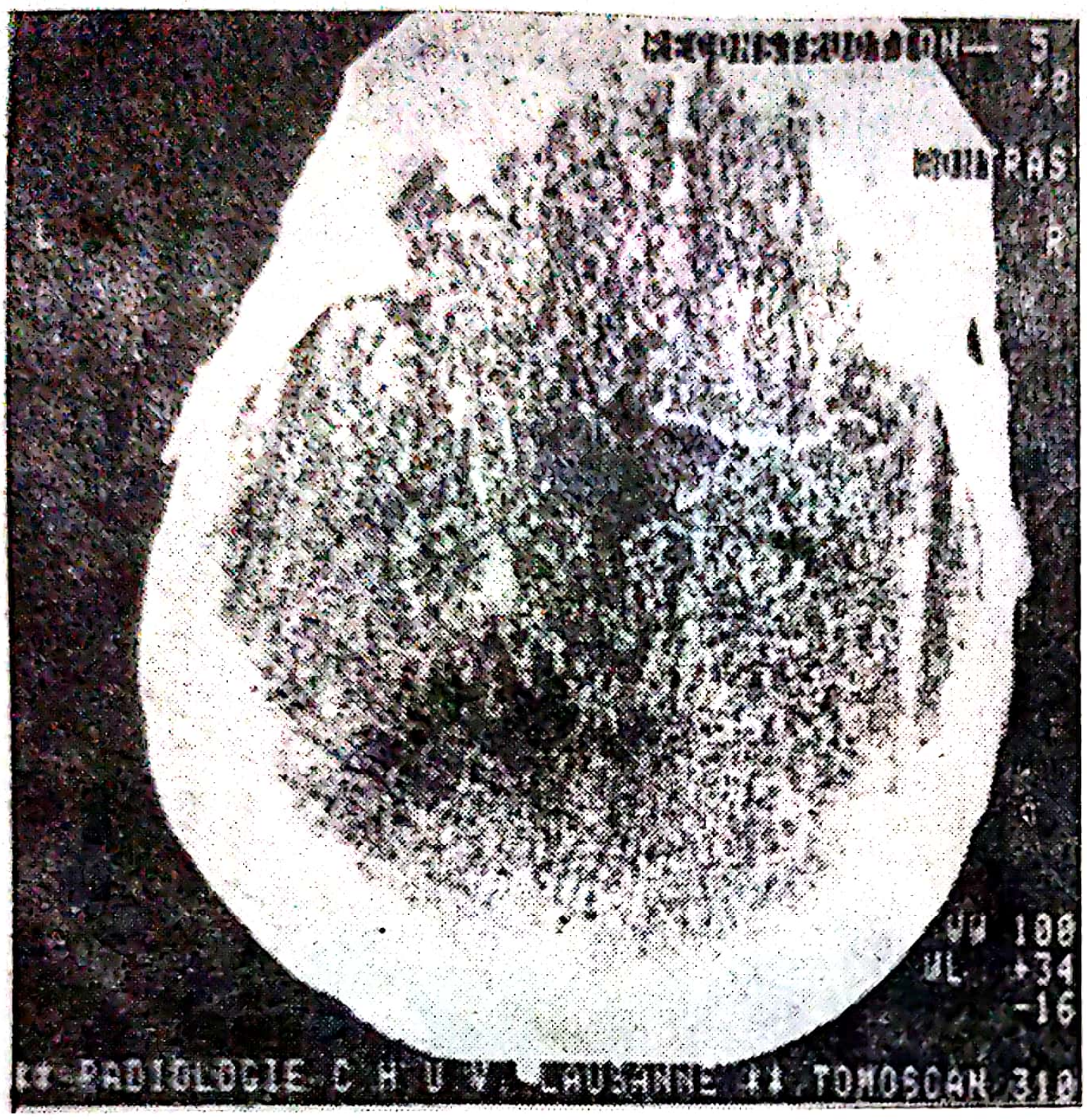
5
+8
CONTRAS
L
R
WW 100
WL +34
-16
** RADIOLOGIE C H U V LAUSANNE ** TOMOSCAN 310

Fig. 105 B. — Ramolisment recent superior în treimea emisferului stîng. Sindrom pseudotumoral. Cisternele fosei posterioare nevizualizate (P.A. Uldry, F. Regli și colab., 1986).

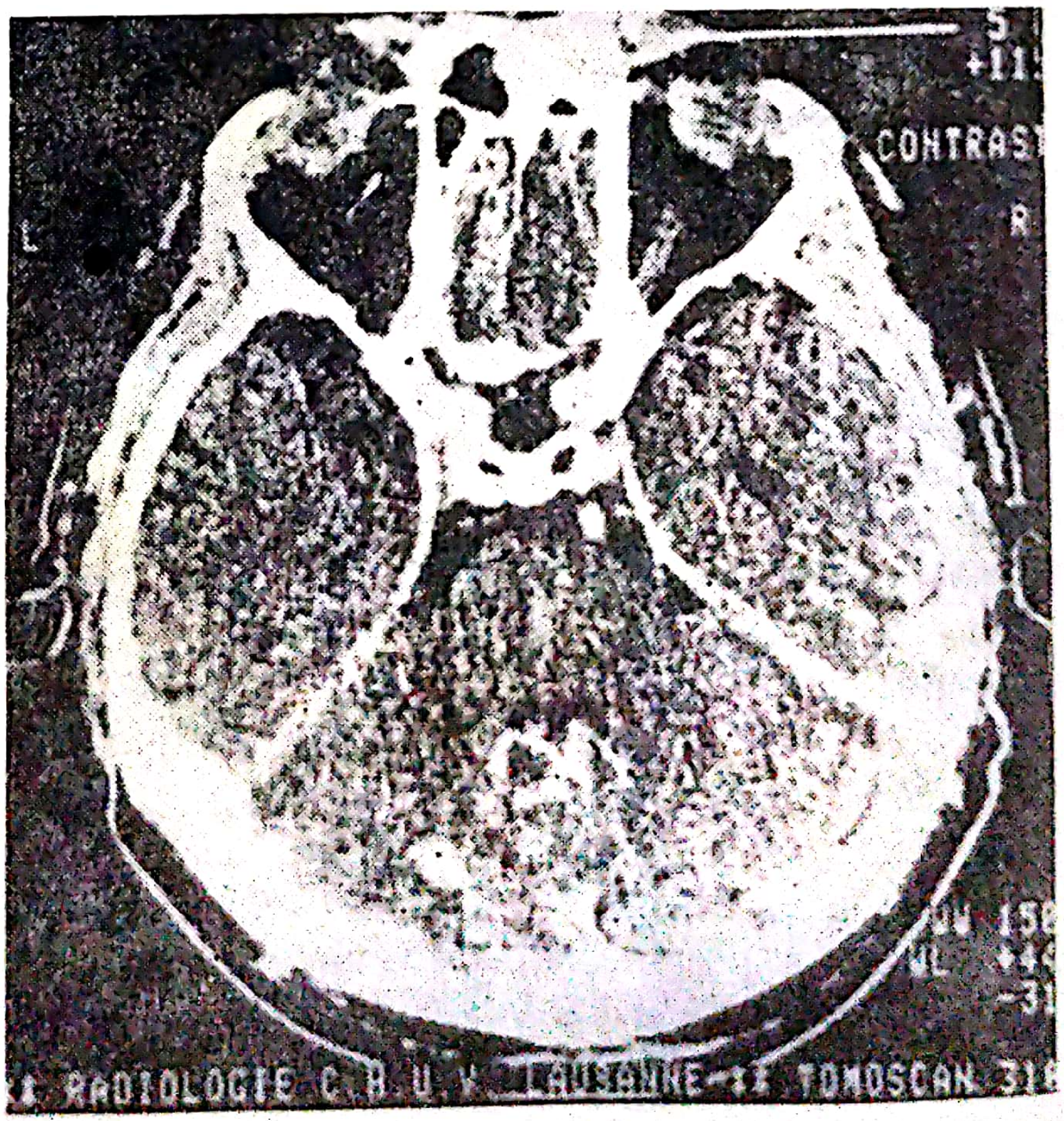
5
+11
CONTRAST
L
R
WW 15
WL +
-3
RADIOLOGIE C H U V LAUSANNE ** TOMOSCAN 31

Fig. 105 C. — Leziune interesînd lobul flocculo-nodular cu perfuzare „luxuriantă" după injectare cu substanță de contrast (P. A. Uldry, F. Regli și colab., 1986).

Diplopia (verticală sau orizontală) tranzitorie, care se produce prin suferinţa trunchiului cerebral poate fi interpretată ca o ischemie nucleară, nu însă pentru nucleul perechii a VI-a de nervi cranieni, fără o atingere asociată de lateralitate, putîndu-se vorbi de o disinergie oculară de origine cerebeloasă constatată la examenul electronistagmografic.

Evoluţia acestor infarcte de cerebel, pare a fi favorabilă spre deosebire de *prognosticul grav din ramolismentul cerebelos pseudotumoral neoperat.* În aceste ramolismente cerebeloase de formă edematoasă se relevă ca simptom particular vertijul şi tulburarea de echilibru. Sînt cunoscute şi unele forme de tranziţie. În atari cazuri este necesar o urmărire atentă a bolnavilor cu controlul nervilor cranieni, în special în primele 48 de ore ca şi a integrităţii căilor lungi. *Atenţie asupra acordării unui tratament antiedematos* corespunzător.

În marile ramolismente de cerebel — în care atacul se produce în cîteva ore sau zile, ictusul este grav cu : sindrom meningeal, stare comatoasă, semne de trunchi cerebral, tulburări respiratorii, bronhopneumonii şi fenomene vegetative spre deosebire de ramolismentele limitate atunci cînd nucleii cerebeloşi nu sînt lezaţi.

Au fost observate rar infarcte de cerebel survenite după un proces embolizant consecutiv extirpării unei tumori (P. D. Lyden, G. Kinyon — 1984).

Ictusul în ramolismentul de cerebel se traduce clinic prin: fenomene vestibulare (greţuri, vărsături, ameţeli), *cefalee occipitală, reacţie meningee,* fără modificări evidente de lichid cefalo-rahidian şi *un sindrom cerebelos* remarcat în toate cele patru cazuri ale lui A. Petrescu şi colab. (1962), intensitatea acestuia fiind direct proporţională cu leziunea cerebeloasă (A. Petrescu şi Le Van Chanch — 1962) şi predominînd de obicei ataxia.

În unul din aceste cazuri era vorba de un bolnav (M. P. — 52 ani), vechi hipertensiv la care au survenit două ictusuri succesive, în urma celui de-al doilea instalîndu-se un sindrom pontin altern Millard-Gubler. Clinic : sindrom cerebelos drept şi hemipareză stîngă. La examenul neuropatologic s-a constatat în afara unui ramolisment cerebral şi un ramolisment în piciorul pontin drept, pedunculul cerebelos mijlociu şi emisfera cerebeloasă dreaptă. Şi în alt caz (L. R. — 64 ani) s-a evidenţiat anatomic un ramolisment cerebelos în emisfera sa dreaptă, în picior pontin şi pedunculii cerebeloşi, superiori şi mijlocii — în afara leziunii ateromatoase de arteră vertebrală dreaptă. Evoluţia şi în acest caz a dus la exitus în decurs de cîteva zile ca în toate cele 4 cazuri ale autorilor.

Un caz cu un sindrom cerebelos prin leziuni ischemice limitate după o tromboză de arteră bazilară a fost descris în teza lui Cezar Ionel (caz K. A. — 75 ani), care a prezentat un dominant hemisindrom cerebelos după primul ictus. Al doilea ictus, foarte grav, cu nou focar lezional, a dus în scurt timp la exitus. Examenul anatomo-patologic (fig. 106) a arătat un ramolisment în brachium pontis (pedunculul cerebelos mijlociu), ramolismente în ambii nuclei dinţaţi, lueta şi amigdalele cerebeloase cît şi o degenerescenţă retrogradă de olivă cerebeloasă, în partea asemănătoare cazului I. Niculescu, O. Sager şi Th. Horneţ (1938) în care era vorba de o hipertrofie degenerativă a celulelor nervoase a olivei bulbare după o leziune vasculară cerebeloasă lezînd parțial și nucleul dințat și fibrele olivo-cerebeloase (cu nistagmus al vălului palatului).

În cazul nostru, considerăm că s-au produs unele ramolismente în cerebel chiar după primul ictus, fapt confirmat prin fenomenele evidente de degenerescență retrogradă în olivă bulbară. Ca o particularitate histopatologică — în unele ramolismente de cerebel apare distrus și centrul oval al cerebelului care nu s-a mai colorat cu hematoxilină (la colorația Spielmeyer), celulele stratului granular fiind mai puțin atinse. În schimb, celulele Purkinje sînt mult alterate sau distruse (cum a constatat A. Petrescu și Le Van Chanh în 1962).

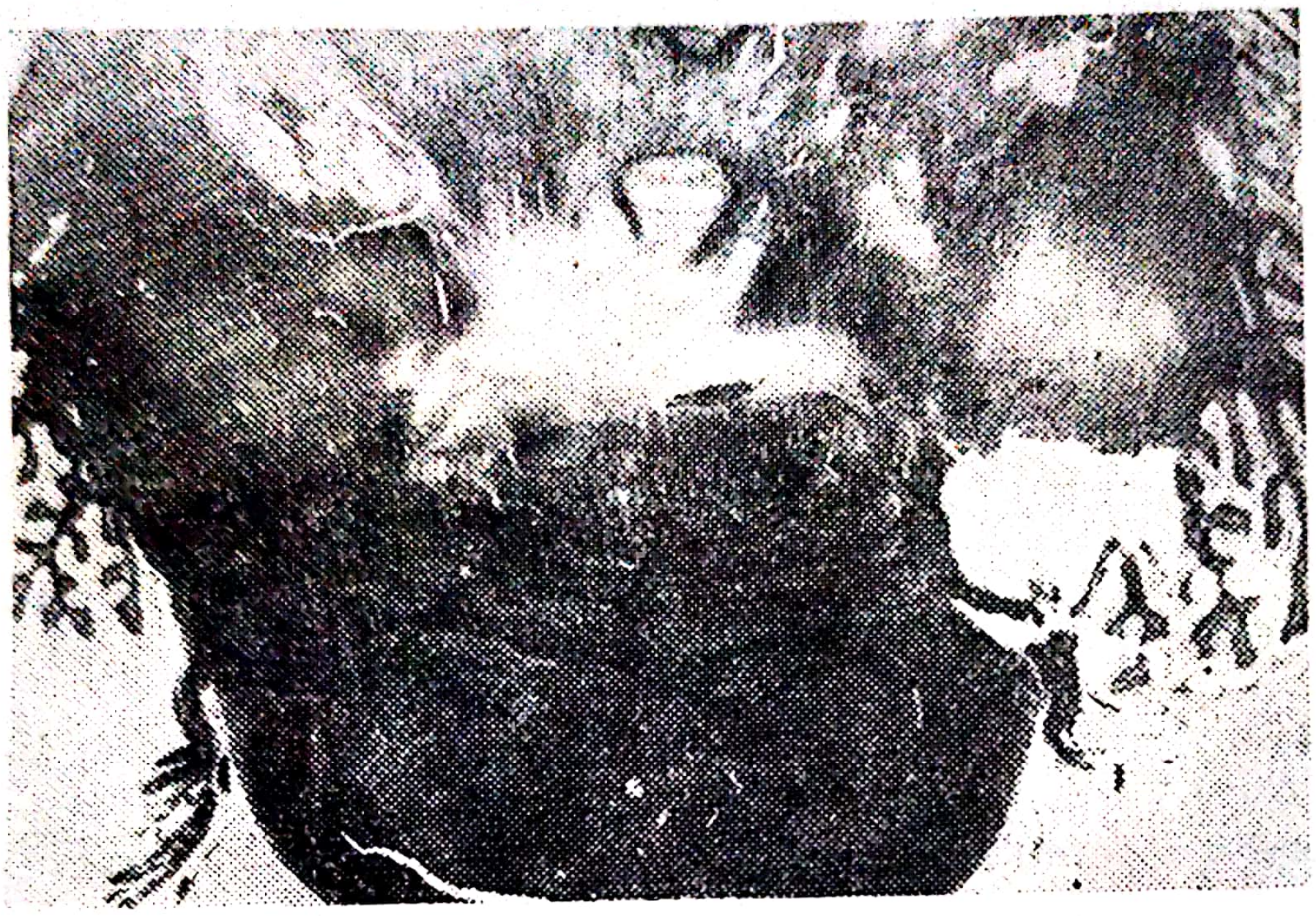

Fig. 106. — Secțiune prin piciorul punții, $^{1}/_{3}$ mijlocie a calotei, pedunculilor cerebeloși mijlocii, nucleul dințat al cerebelului, lueta și amigdalele cerebeloase. Caz K. A. 75 ani, veche ASC — ictus cu : hemipareză, Babinski la stînga. Reflexele osteo-tendinoase slabe, ataxie cerebeloasă marcată. Voce tărăgănată. Hemisindrom cerebelos stg. Ramolisment în partea stîngă a cerebelului, în substanța albă, cu demielinizări secundare în nucleii dințați bilateral și pedunculul cerebelos mijlociu (Teza Cezar Ionel, 1968).

9.4.2. Clasificarea ramolismentelor de cerebel

Ramolismentele de cerebel pot fi clasificate după criteriul anatomo-topografic în trei grupe : a) o formă superioară cu leziuni deasupra încrucișării Vernekink cu simptome cerebelo-talamice, cerebelo-oculare sau cerebelo-piramidale, datorită leziunilor și a formațiilor învecinate în special trunchiul cerebral, mai ales protuberanța ca în unele cazuri ale lui A. Petrescu și Le Van Chanh (fig. 107) ; b) o formă mijlocie în care se încadrează și cazul din teza Cezar Ionel — cu leziuni de pedunculul cerebelos mediu și punte, sau prin prinderea arterei cerebeloase superioare cu suferință de calotă și picior peduncular (fig. 108 — A. Petrescu și Le Van Chanh), c) o formă inferioară cu ramolisment al pedunculului cerebelos inferior la care se supraadaugă fenomene clinice

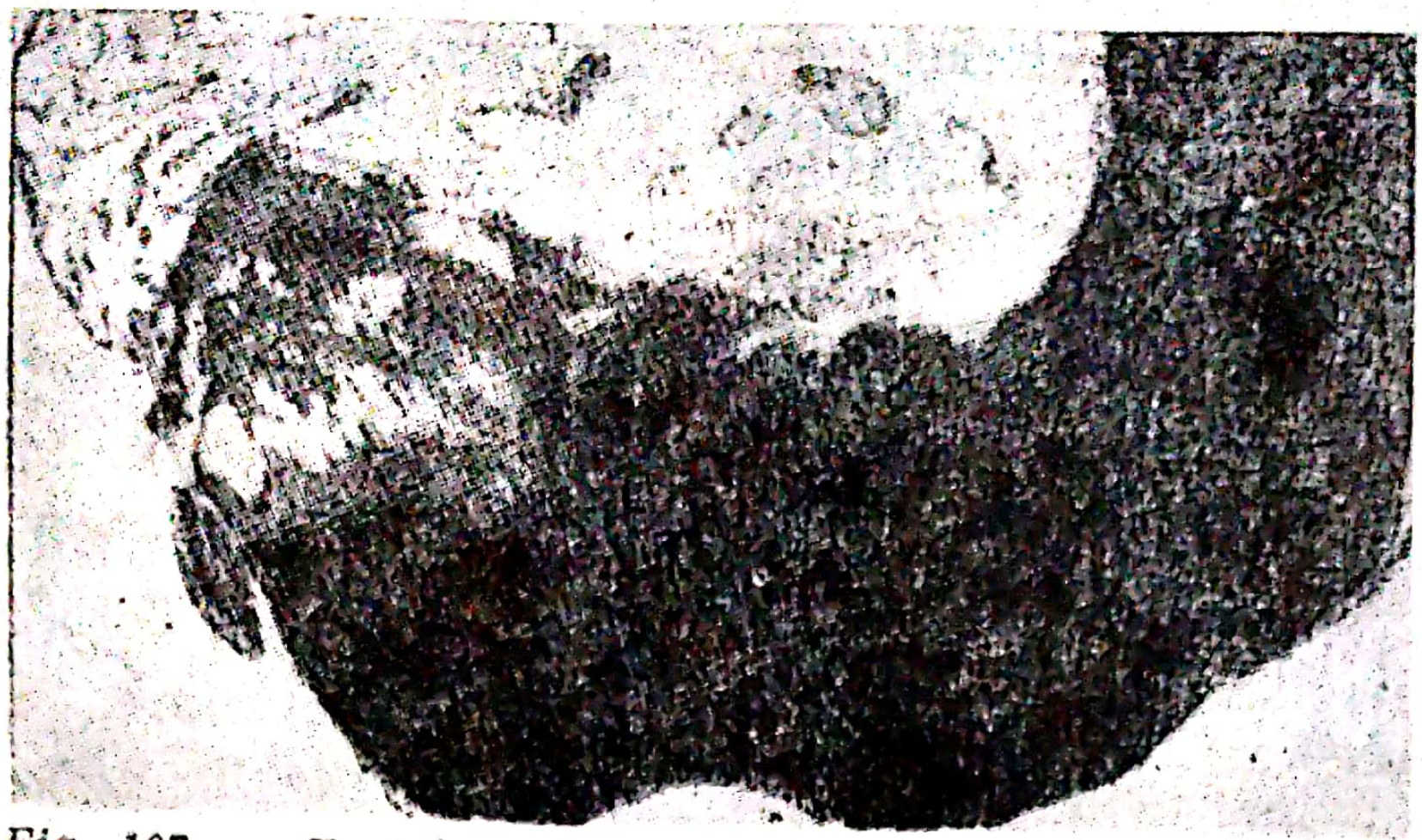

Fig. 107. — Protuberanță — regiunea mijlocie. Se observă un ramolisment cerebelos mijlociu al hemisferului drept și al centrului oval al cerebelului. (Caz A. Petrescu, Le Van Chank, Neurologia. Psihiatria. Neurochirurgia 2 — 1962).



Fig. 108. — Ramolisment al hemisferului cerebelos drept (jumătatea superioară cît și a regiunii laterale a calotei pedunculare). (Sindrom de arteră cerebeloasă superioară) și a regiunii dorso-laterale a piciorului pedunculului. (Caz A. Petrescu, Le Van Chanh — Neurologia, Psihiatria, Neurochirurgia, 2 — 1962).

bulbare. Infarctele de cerebel se pot deci manifesta prin sindroame clinice foarte variate. După opinia noastră, din analiza cazurilor din literatură, se deduce logic *ipoteza că manifestările clinice sînt determinate de întinderea leziunii și de extinderea edemului cerebral* ce însoțește totdeauna leziunile de ramolisment. O întindere mai mică a leziunii ischemice cu edem cerebral circumscris va fi compensată și va avea o evoluție benignă, pe cînd o întindere mare a ramolismentului însoțit de edem masiv, va necesita intervenția chirurgicală pentru salvarea vieții bolnavului (fig. 109 și 110).

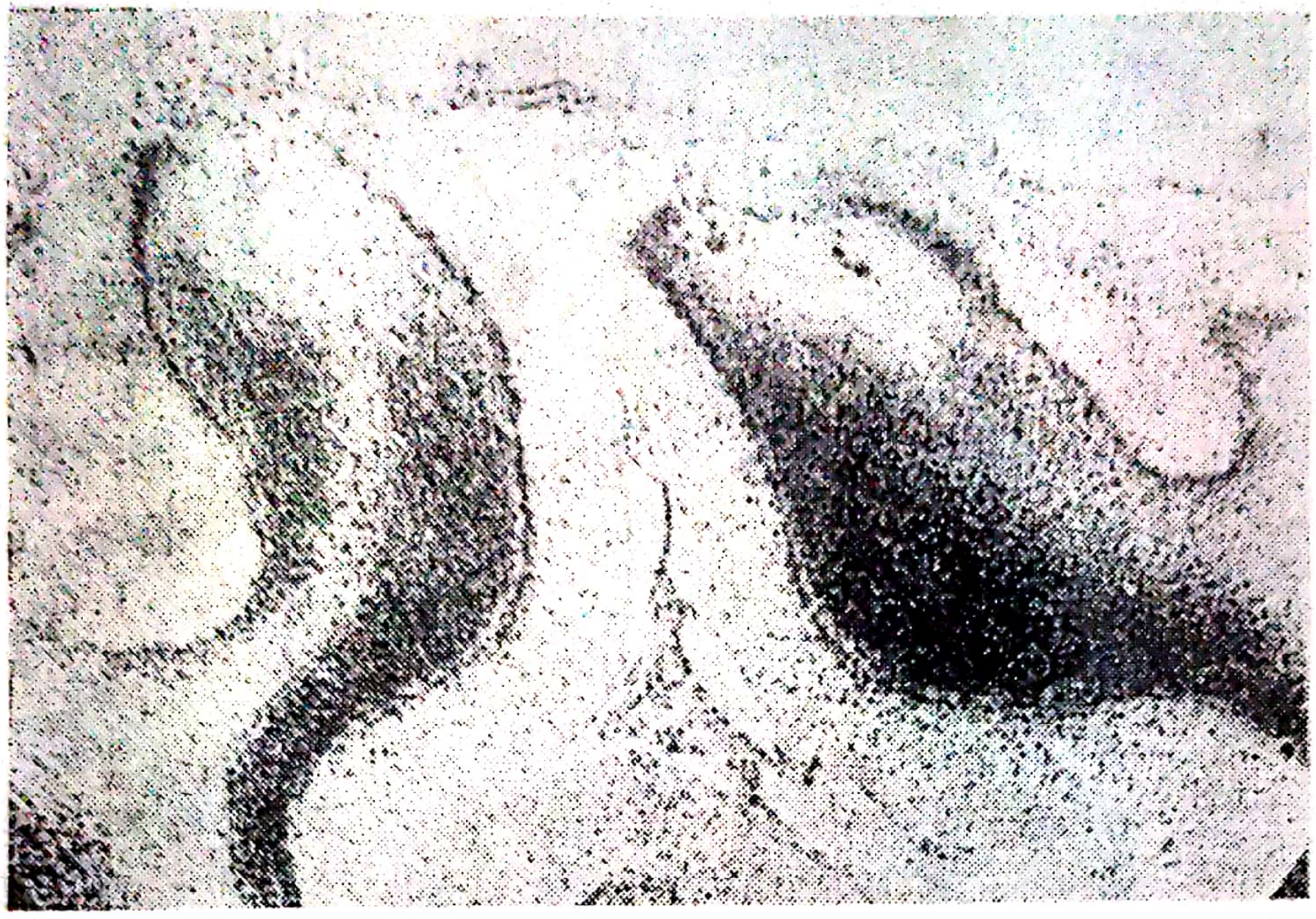

Fig. 109. — Ramolisment al zonei marginale a două circumvoluții cerebeloase. Vechi cicatrici în stadiul final (colorație pentru fibre gliale).

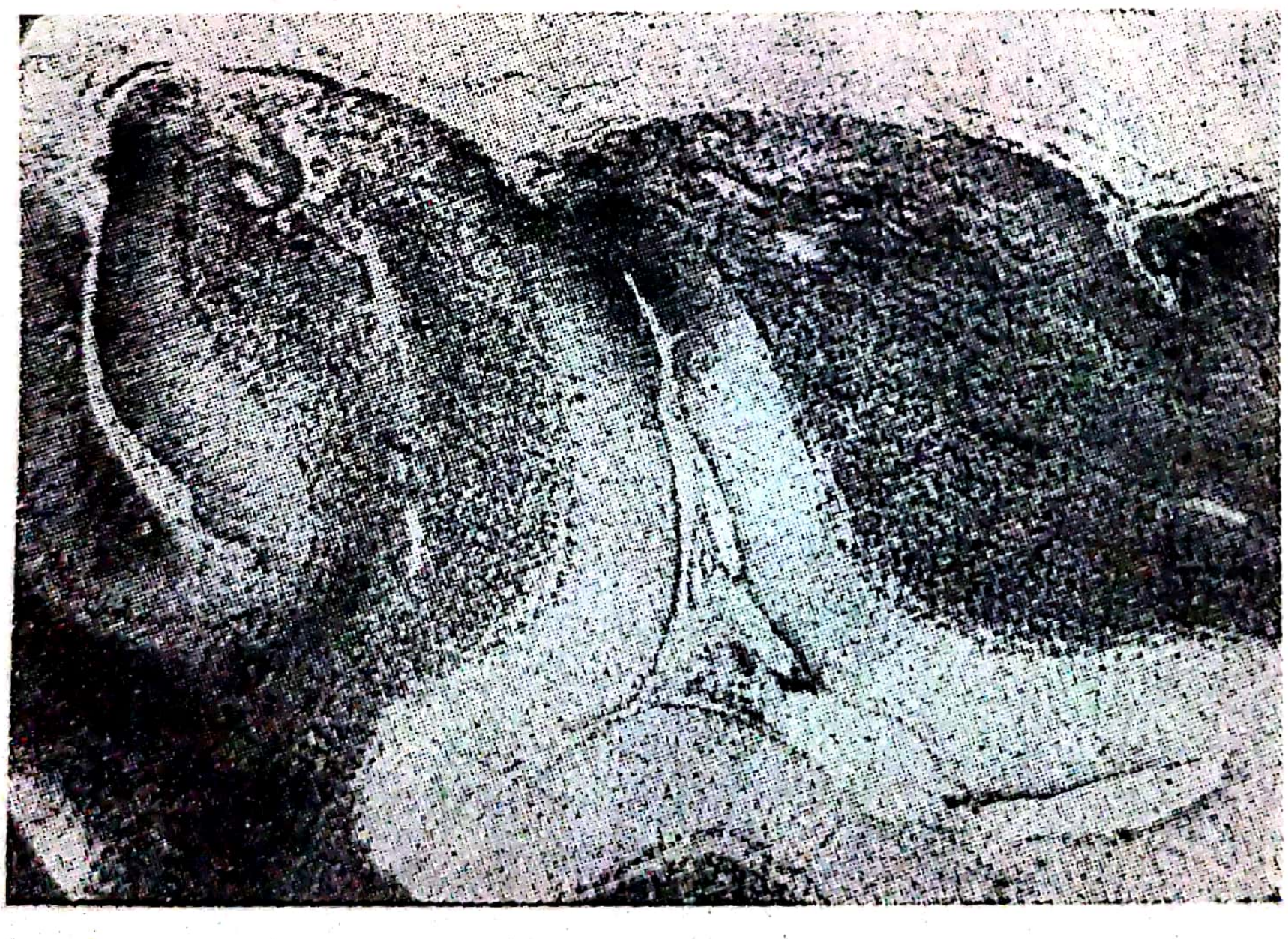

Fig. 110 — Stadiu terminal cicatriceal a unui ramolisment. Secțiune prin două circumvoluții cerebeloase. Preparat celular Niessl. Zone de rărire celulară.

Lezarea arterei cerebeloase superioare descrisă prima oară de Ch. Mills (1908) produce un ramolisment în emisferul cerebelos, brachium conjunctivum și porțiunea distală a tegumentului punții. Clinic se constată o simptomatologie distinctă : un sindrom cerebelos homolateral, cu mare ataxie-astazie și o hemianestezie disociată termo-algesică controlaterală prin lezarea tractului spino-talamic. Lezarea formațiilor anatomice învecinate (punte) va crea o simptomatologie mai complexă în ramolismentele cerebeloase mai întinse (J. Lange, 1939, C. S. Kase, J. L. White și colab., 1985). În unele ramolismente de arteră cerebeloasă superioară cu focare lezionale în calota pontină, diagnosticul este mai dificil de a fi precizat — dat fiind tulburările de conștiență ale bolnavilor. Aceasta stînjenește relevarea tulburărilor de sensibilitate termoalgezice disociate, care este cel de-al doilea simptom de bază în atari cazuri (observația 1 și observația 2 — fig. 108 ale lui A. Petrescu și Le Van Chanh din 1962).

În suferința trunchiului cerebral se pot întîlni mai rar : mișcări coreo-atetozice datorită leziunii pedunculului cerebelos superior, un sindrom Claude-Bernard-Horner homolateral, tulburări vestibulare, mioclonii ale vălului palatin (lezarea fasciculului central al calotei), a pedunculului cerebelos superior și a conexiunilor nucleului dințat. Foarte rar au fost semnalate *cazuri cu mișcări coreiforme prin ramolismente ale vermisului superior* (Touche, 1900), sau leziuni striate. Mișcări de aspect hemibalic se produc prin hemoragii în regiunea nucleului subtalamic. *Observăm fenomene cerebeloase în unele sindroame mezencefalice de tip Benedikt prin afectarea arterei bazilare* — cu leziuni severe infarctizante, atingeri și de nucleu roșu după ictusuri repetate cu tetraplegie, hemihipoestezie, leziunea de nerv cranian III și crize comițiale cu tulburări halucinatorii și mnezice. Bolnavul în cauză (studiat) a exitat prin edem cerebral cu angajare amigdaliană (Cezar Ionel, P. Onaca — 1984).

În literatura foarte recentă se descrie cazul clinic — unic după opinia autorilor — verificat prin TC (tomografie computerizată) al unui bolnav cu infarct de cerebel limitat la lobul flocculo-nodular, manifestat clinic oligosimptomatic printr-o intensă latero-pulsie axială de partea leziunii, cu evoluție benignă (J. Bogousslavsky și F. Regli, 1984). Cazul relatat are și o valoare fiziopatologică, suprapunîndu-se unor date experimentale anterioare (C. Fernandez și J. M. Frederickson, 1964).

În cadrul hemoragiilor cerebeloase întîlnim rar atingeri de nervi cranieni cu paralizii oculare, prinderea trohlearului și nistagmus. Se pot întîlni diferite forme clinice în cadrul ramolismentelor cerebeloase, fie prin leziuni de arteră cerebeloasă superioară, fie de arteră cerebeloasă inferioară, care se manifestă clinic prin *un sindrom altern Millard-Gubler* (cum s-a menționat) sau în cazuri rare prin un ramolisment masiv care cuprinde cerebelul aproape complet și care clinic va da o accentuată ataxie cerebeloasă care nu permite mersul și nici stațiunea în ortostatism a bolnavului, în plus tulburări de vorbire cerebeloasă. Mici ramolismente cerebeloase se pot observa adesea în combinație cu ramolismente cerebrale sau ale punții. *Fenomenele cerebeloase de multe ori pot fi mascate de alte simptome.* S-au descris însă și forme asimptomatice (desigur datorită faptelor obținute prin TC). Evoluția poate fi benignă, alteori cu caracter ingravescens, necesitînd de urgenţă craniotomie posterioară decompresivă. *Diagnosticul diferenţial* trebuie făcut cu : sindromul vestibular periferic acut, cu cel latero-bulbar sau latero-pontin unde se găsesc însă şi alte simptome. Acestea sînt produse datorită trombozării mai proximale a arterelor cerebeloase postero- şi antero-inferioare. Unele focare de ramolisment cerebelos explică componenta ataxică sau tulburările kinetice la bolnavii cu arterioscleroză cerebrală sau cu lacunarism cerebral (A. Biemond, 1970). *Cît priveşte hemoragiile punţii, în aceste cazuri bolnavii adesea nu mai supravieţuiesc peste 24 de ore,* exitusul fiind dat de hemoragii întinse ale substanţei albe cerebrale în procentaj de 48% (E. Freytag — 1968).

Localizarea leziunilor în ramolismentul de cerebel — raportată zonei de irigaţie arterială cuprinde : faţa sa superioară în teritoriul cortical al arterei cerebeloase superioare — cu predilecţie fiind atins lobul patrulater, apoi faţa inferioară a lobului amigdalian şi lobii apropiaţi cu localizarea ramolismentului şi în teritoriul nucleului dinţat cerebelos, care este irigat tot de artera cerebeloasă superioară (D. Ionescu — 1970). Este de relevat faptul că aproape în toate cazurile se poate face o concordanţă între tabloul clinic şi leziunea anatomică, existînd o proporţie între dimensiunea leziunii cerebeloase şi intensitatea sindromului cerebelos.

9.4.3. Ramolismentele pseudotumorale de cerebel

Şi în ramolismentul de cerebel, trebuie acordată atenţia cuvenită asupra formei pseudotumorale (A. Germani şi Morvan, 1930, S. O. Lindgren, Faiburn şi Olivier, 1958, J. R. Lehrich, G. F. Winkler, 1970, R. G. Ojemann, 1970, C. Arseni şi colab., 1981, O. Busse, A. Laun, M. Kapsi — 1985) care beneficiază adesea de o intervenţie neuro-chirurgicală şi care iniţial a fost suspicionată de hematom sau tumoră cerebeloasă. G. Géraud şi colab. (1978) *referindu-se la aspectele pseudotumorale* ale ramolismentelor cerebelului, analizează patru cazuri proprii şi alte 63 din literatură. Autorii stabilesc un tablou clinic standard cu : apariţia simptomelor în jurul vîrstei de 50 ani, cu predominenţă masculină ; instalare bruscă prin vertij violent, cefalee şi vărsături ; imposibilitatea susţinerii în ortostaţiune şi tulburări de conştienţă ce apare între 24—48 ore de la debut, accentuîndu-se în continuare. Ulterior, apar semne şi de suferinţă ale trunchiului cerebral. Diagnosticul diferenţial cu unele tumori nu este posibil decît prin tomografie computerizată. *Odată cu apariţia tulburărilor de conştienţă se impune intervenţia chirurgicală prin decompresiune şi drenaj extern al l.c.r.* (un prim timp operator), *apoi abordarea directă a fosei posterioare* (al doilea timp operator).

În precizarea diagnosticului *tomodensitometria* are meritul de a indica locul și dimensiunea cavităților ventriculare, putînd fi eliminat diagnosticul de hematom cerebelos.

Scintigrafia cu tehnețiu, metodă utilizată de A. Colea (1970), de G. W. Duncan (1975), ca și de Al. Constantinovici și colab. (1974) și alții este utilă în precizarea diagnosticului, dar uneori fixarea substanței de contrast va crea o imagine greu de deosebit de imaginea fiziologică a sinusului lateral.

9.4.4. Diagnostic diferențial

Se va elimina în primul rînd posibilitatea unei tumori de fosă cerebeloasă posterioară, în care simptomele se pot declanșa uneori cu bruschețǎ. Diagnosticul este la fel de dificil între o tumoră și tulburările de circulație cerebrală (J. H. Globus și I. Strauss), întrucît în ambele cazuri poate exista o stază papilară și simptome de hidrocefalie.

Debutul brusc, evoluția bolii, deviația conjugată a ochilor, lichidul cefalo-rahidian sanguinolent, sînt semne care vor elimina posibilitatea unui proces tumoral, pledînd pentru un fond vascular cerebelos hemoragic. La fel *va trebui să excludem existența unui angiom de fosă cerebrală posterioară care poate lua uneori aspectul clinic derutant al unui infarct de cerebel* (H. A. F. Schulze, T. Leonhard, 1985). Totodată, va trebui să excludem și boala Lindau — care survine după 40 de ani, cu simptomatologie unilaterală și fără posibilitatea unei staze papilare. Existența unui dublu sindrom cerebelos ar putea suspiciona boala Nonne-Marie cu atrofie optică și suferința mușchilor oculari.

Se va abandona atît posibilitatea unor dereglări vasculare de natură specifică cît și o embolie care se întîlnește mult mai rar și lezează cerebelul în întregime împreună cu ramurile care vascularizează zonele arterei bazilare și vertebrale (F. Hiller).

Nu trebuie să fie omise nici *atacurile ischemice tranzitorii din sistemul vertebro-bazilar* în care alături de fenomenele vestibulare acute sînt menționate și semne cerebeloase, mai ales de tip vermian, evidențiindu-se tulburările de coordonare a mișcărilor axului cranio-caudal (B. Asgian — 1968).

9.4.5. Tratamentul ramolismentului de cerebel

Tratamentul ictusurilor prin ramolisment cerebelos implică inițial profilaxia și medicația corespunzătoare aplicată în ischemia vertebro-bazilară care va putea adesea diminua pericolul unui ictus inevitabil al cerebelului (D. Ionescu — 1982).

Tratamentul ramolismentului cerebelos (curativ și mai puțin preventiv) în general este dictat de factorii etiologici, de stările critice legate de apariția edemului cerebral cînd corticoterapia poate fi utilă (P. A. Uldry, F. Regli și colab. — 1986). În caz de ineficiență se va recurge la derivare ventriculară externă și in extremis la craniotomie occipitală cu decompresie chirurgicală (C. Arseni și colab. — 1965, G. Scott, H. Spinler și colab. — 1980). Se va acorda o *atenție deosebită* *asupra stării de conștiență care este alterată în compresiunile trunchiului cerebral sau hidrocefalia secundară* care adesea va duce la exitus.

În cazul mai rar al unei leziuni concentrate exclusiv pe cerebel, tabloul clinic sever pune adesea în mare pericol viața bolnavului prin *posibilitatea producerii unei compresiuni asupra trunchiului cerebral datorită edemului cerebelos*. Acesta nu poate fi în mod curent combătut, de aceea se *recurge la intervenția neurochirurgicală, bolnavul trebuind de urgență transferat într-o clinică de neurochirurgie*. Se va face *un drenaj ventricular extern* atunci cînd se va constata o hipertensiune în fosa posterioară cu hidrocefalie supratentorială, efectuîndu-se abordarea directă a fosei cerebrale posterioare și eliminarea zonei de ramolisment cerebelos atunci cînd afectarea trunchiului cerebral nu a încetat.

Eficiența acestor intervenții neurochirurgicale directe din infarctele grave de cerebel apar vizibile după cum evidențiază și G. Geraud și colaboratorii (1978), aceștia semnalînd un procentaj de letalitate numai de 27% la bolnavii operați spre deosebire de cei neoperați la care se ajunge pînă la 90% de decese. Și la acești bolnavi ca și la cei cu hemoragie de cerebel tratamentul va cuprinde aceleași linii de conduită ca și într-un ictus prin infarct cerebral.

Se va combate în primul rînd pericolul de edem cerebral sau de cerebral prin medicația clasică, cu un tratament depletiv, vasculotrop, hipotensor. Se va acorda *atenția cuvenită tulburărilor respiratorii cu eliminare electrolitică și grijă la evitarea infecțiilor urinare*, a escarelor, a tulburărilor sfincteriene *ca și a pneumopatiilor de decubit* prin administrarea de antibiotice cu spectru larg (sub antibiogramă).

Atenție la pericolul de transformare tardivă a unui infarct cerebelos alb într-un infarct hemoragic în urma tratamentului anticoagulant (Th. Horneț, Cezar Ionel, 1977 ; Cezar Ionel și colab., 1982 ; C. Masson, P. Chartier și colab. 1985).

BIBLIOGRAFIE

ABUD ORTEGA A. F., RAJPUT A., RAZDILSKY B. — Can Med. Ass. J., 1972, 106, 40—43.

AMENDOLA M. A., OSTRUM B. J. — A.J.R., 1977, 129, 693—7.

ANGELIS D. E. — Riv. Neurol., 1929, 2, 475—497.

ARSENI C., STERIADE N. — Rev. Neurol., 1957, nr. 97, 276.

ARSENI C., OPRESCU I. — I. Neurosurgery, 1959, 16, 503.

ARSENI C., PETROVICI I., NASH F., CUNESCU V. — Bolile vasculare ale creierului și ale măduvei spinării. Ed. medicală, București, 1965, 211—212, 292—293.

ARSENI C. — Neurol. Psih. Neuroch., Vol. XI, 2, 1970, 115.

ARSENI C., CONSTANTINESCU AL. I., MARETSIS. M — Semiologia Neurochirurgicală, Editura Didactică și Pedagogică, București, 1977, 285.

ARSENI C., PETROVICI I., NASH F., CUNESCU V. — Bolile vasculare ale creierului și ale măduvei, Ed. Medicală, 1965.

ASGIAN B. — Cercetări clinice, biochimice, radiologice și EEG în sprijinul interpretării sindromului Barré-Lieou cu insuficiență vertebro-bazilară. Teză de doctorat I.M.F. Cluj-Napoca, 1968.

10. Bolile inflamatorii ale cerebelului

Cerebelul poate fi sediul unor boli inflamatorii, a unor serii de complicaţii encefalitice produse de boli infecţioase ca : tifosul, paratifosul, pneumonia, tripanosomiazis (boala somnului), ca şi encefalite parainfecţioase sau encefalite de etiologie neclară.

Anatomopatologic constatăm focare de proliferare glială în stratul molecular (Spielmeyer — 1922) cu zone gliale în stratul granular şi pierderi celulare — cu distrugeri ale celulelor Purkinje. Procesul inflamator cuprinde scoarţa cerebelului ca şi meningele. În cazurile severe de malarie tropicală se poate constata prezenţa de granuloame malarice în cerebel ca şi existenţa de plasmodii în vase.

Tabloul clinic. Aceşti bolnavi vor prezenta un sindrom cerebelos moderat sau în formele severe în stadiul de debut o „ataxie acută“.

10.1. Ataxia acută

Ataxia acută din cadrul proceselor infecţioase ale cerebelului a fost denumită astfel de Westpal la 1872 fiind vorba de localizarea encefalitei parainfecţioase sau a encefalomielitei în cerebel. Debutul acut al bolii cu absenţa de alte simptome apropie acest tablou clinic de o mielită acută transversă. Vor exista crampe musculare şi tulburări de circulaţie. Atunci cînd bolnavul îşi va reveni din stadiul grav comatos se va plînge de cefalee, ameţeli, vertije şi va avea vărsături. Nu va fi capabil să execute cu uşurinţă mişcările necesare în actele uzuale la mîncat sau îmbrăcat, trebuind să fie ajutat de o altă persoană. Este vorba de o *ataxie pronunţată statică şi kinetică* cu mişcări de repaus ale capului, oscilaţii ale trunchiului, astazie, abazie, tremor intenţional şi de fixaţie la proba indice-nas şi călcîi-genunchi. Bolnavul prezintă dismetrie, asinergie cu nesiguranţa mişcărilor mîinilor mai ales în actele obişnuite ; adiadocokinezie ca şi tulburări accentuate de vorbire cu voce sacadată, cerebeloasă (R. Hassler — 1953).

La început bolnavul va lăsa impresia unei tetraplegii flaşte, atît de accentuate fiind mişcările diskinetice în actele uzuale ale extremităţilor.

Nistagmusul este prezent în mod constant. În această ataxie acută este vorba de focare difuze, mai ales de focare encefalitice diseminate sub formă de pete cu interesarea şi a căilor piramidale, a olivei inferioare cu existenţa de noduli.

In insolaţie se poate ajunge la stări comatoase cu fenomene de ataxie acută (M. Nonne — 1891 ; I. H. Weisenburg, 1912) cu mari tulburări de coordonare, nistagmus, tulburări de vorbire, tremor intenţional, un sindrom piramidal şi cerebelos care poate persista uneori mult timp, chiar şi ani (R. M. Stewart, 1918 ; W. Freeman şi E. Dumoff, 1944).

Examenul anatomic va decela : un edem cerebral, cu hemoragii peteşiale care ar explica ataxia acută. Procesul de hipoxidoză cerebeloasă va duce la pierderi de celule Purkinje, în cazurile de insolaţie putîndu-se ajunge pînă la necroză după circa 20 ore, fapt observat şi mai timpuriu chiar pe experiment animal. Cît priveşte tratamentul în stările de insolaţie, acesta va fi mai mult asimptomatic.

Examenul lichidului cefalo-rahidian în ataxia acută va arăta o creştere de celule, mai ales limfocite, ca şi o hiperalbuminoză.

Evoluţia bolii. Ataxia acută are în general o evoluţie favorabilă chiar şi în unele forme severe, după remiterea treptată a tabloului clinic, astfel că după 4—6 săptămîni fenomenele ataxice vor putea retroceda în mare parte, bolnavii rămînînd cu o ataxie reziduală moderată care se poate compensa. Chiar şi formele de ataxie acută fără un fond infecţios al bolii — tip Leyden — au o evoluţie bună. În cazuri grave, întîlnite destul de rar, pot persista atrofii difuze vasculare a scoarţei cerebelului.

Etiologie. Cauzele ataxiei acute genuină sînt încă nedefinite. Este ştiut că ea poate să apară după o expunere la căldură excesivă ca şi după insolaţie. A fost descris un caz toxo-infecţios de către Cargnello în alcoolism asociat cu inflamaţia splenică, fiind vorba de o eredodegenerescenţă (M. Boletti, 1949). S-a descris şi o monoataxie discală acută a unui picior într-o hernie discală toracală care s-a remis (S. Burgi — 1949). În infecţii cu virus poliomielitic ca şi cu virus ECHO au fost incriminaţi factori cauzali ai ataxiei acute (S. Weiss şi S. Carter — 1959).

Sînt menţionate şi ataxii acute în cursul malariei (G. A. Ransome şi J. C. S. Peterson, 1949).

Diagnosticul diferenţial. Se va elimina în primul rînd un proces expansiv intracranian al fosei cerebrale posterioare ca şi o eredoataxie şi ataxie periferică mai ales în cazul unui debut acut al bolii.

10.2. Abcesul cerebelos

Supuraţiile din porţiunile osoase craniene pot duce la un proces meningitic, encefalitic şi la un abces cerebelos instalat ca o variantă septică meningeală sau encefalitică.

După o statistică a lui Kinnier Wilson din 1954, ca localizare, abcesele cerebrale metastatice cu punct de plecare pulmonar sînt situate (după Evans — 1944) mai frecvent în : centrul semioval, regiunea temporo-sfenoidală, ganglionii bazali şi pe locul 4 în cerebel. *Abcesele cerebelului vor produce o meningită seroasă subtentorială sau o arahnoidită adezivă.* Abcesele cerebelului ca şi cele cerebrale, constituie unul din capitolele problemă a neurochirurgiei în ciuda arsenalului modern terapeutic a antibioticelor, corticoizilor și a monitorizării, gravitatea și complicațiile ce survin menționînd totuși un ridicat procent de mortalitate (C. Arseni, A. Ciurea — 1981).

Abcesul cerebelos este mai puțin frecvent ca abcesul cerebral. Abcesele fosei cerebrale posterioare după C. Arseni și colab. (1973) au fost sistematizate în : abcese cerebeloase duble care cuprind ambele emisfere cerebeloase, abcese vermiene, și abcese cu localizare numai în unul din emisferele cerebeloase, acestea din urmă mult mai frecvent întîlnite.

De menționat că marea majoritate a abceselor cerebeloase, atît cele vermiene cît și cele ale emisferelor cerebeloase sînt de natură metastatică.

Cele mai frecvente cauze de producere ale abceselor cerebelului sînt infecțiile purulente sau supurațiile urechii mijlocii și interne, unele fiind supurații cronice de ani (H. Claude — 1922) care afectează urechea mijlocie și internă și mai rar se întîlnesc abcesele traumatice ca și abcesele primitive din procese de osteomielită cronică, flegmoane încrustate craniene, erizipel al cefei sau al craniului.

Abcesele metastatice ale cerebelului sînt rare și se produc după bronșiectazii, abcese pulmonare, pleuroempiem, endocardite ulceroase, abces hepatic, piemie sau furuncule și rarisim după angine purulente (R. Hassler — 1953). După C. Arseni, A. I. Constantinescu și colab. (1973) etiologia abceselor cerebeloase cel mai des întîlnită este cea dată de procesele otice și în mult mai mică măsuri de metastaze. Autorii nu au întîlnit abcese cerebeloase secundare unei cardiopatii cianogene.

Abcesele metastatice, majoritatea de origine pulmonară se însămînțează pe cale sanguină și foarte rar printr-un proces de tromboflebită cu prinderea sinusului transvers și însămînțarea secundară în cerebel.

Abcesele cerebeloase sînt de trei ori mai rare ca cele ale creierului. Sînt elocvente în acest sens datele statistice, de anatomie patologică a lui R. Longuet (1892) și reluate de A. Thomas (1925) în care dintr-un număr de 75.738 de autopsii au găsit numai 113 abcese cerebrale, însumînd un procentaj de 0,15% ; din acestea numai 36 au fost abcese cerebeloase, ele reprezentînd abia 0,05%.

J. Pennybacker (1948) a găsit 18 cazuri de abcese cerebeloase din 100 abcese cerebrale de-a lungul unei perioade de 9 ani ; abcesele cerebeloase erau aderente de partea posterioară a osului temporal, medial de meatul acustic intern. Abcesele cerebeloase ocupă porțiunea anterosuperioară a lobului lateral cerebelos. Numai un caz a invadat vermisul (după Pennybacker) și aceasta probabil după o infecție venoasă retrogradă, urmată de o tromboză a sinusului lateral.

După o recentă și sugestivă statistică a lui C. Arseni și A. Ciurea din 1981, dintr-un lot de 810 cazuri cu abcese cerebeloase, marea majoritate (102 cazuri) aveau ca punct de plecare infecția otică și numai 2 cazuri prezentau o etiopatogenie pleuropulmonară, 2 de vecinătate și 9 cazuri de origine necunoscută.

Odată cu epoca modernă a antibioticelor, a penicilinei și sulfamidelor, cazurile de abcese cerebrale au devenit și mai rare.

Abcesele cerebelului se întîlnesc foarte rar sub vîrsta de 10 ani cu toate complicațiile date de otita medie. Ele se întîlnesc mai des după 20 de ani și scad după vîrsta de 40 ani (Kòrner și Grümberg — 1925).

În abcesele fosei cerebrale posterioare care duc la un sindrom de hipertensiune intracraniană, încă de la începutul acumulării colecției purulente sînt incriminate : otitele cronice cu un timp variat de producere de la infecția otică, intervalul variind de la cîteva luni la cîțiva ani. Un proces infecțios ca și o traumă sau operație nazală, otică sau la gură poate exacerba otita cronică, fiind vorba de o infecție streptococică sau stafilococică (supraadăugată). O stricturare sau edemațiere a organelor auditive externe după scurgerea secreției inflamatorii poate favoriza apariția abcesului (C. Arseni — 1981).

10.2.1. Patogenie

Ca etiopatogenie a abceselor cerebrale — în general și a celor cerebeloase, în special se deosebesc : a) *abcese adiacente* — după o infecție cu determinare cerebrală prin continuitate (W. P. Eagletane — 1924) sau *abcese prin propagare* (J. Bonnar — 1960) care pot fi : rinogene, secundare altor infecții sau *otogene ca în cazul abceselor cerebeloase ;* b) *abcese metastatice* după o infecție la distanță cu propagare pe cale sanguină (abcese pleuro-pulmonare cianogene la bolnavii cu cardiopatii congenitale cianogene) ; c) *abcese posttraumatice* și *rareori abcese de etiologie nedefinită.*

Statistica lui C. Arseni și A. Ciurea (1981) indică aproape 90% din abcesele de cerebel ca avînd o etiologie otică și restul de natură pleuro-pulmonară sau neidentificată.

Căile de propagare ale procesului purulent otic în fosa cerebrală posterioară sînt : sinusul transvers sau sigmoid ca și venele cerebelului. Infecția se propagă prin celulele mastoidiene, apeductul vestibular și tecile nervilor din jurul canalului facialului. Cele mai frecvente procese inflamatorii ale osului pietros se propagă anterior în fosa cerebrală mijlocie care duc la abcese în lobul temporal cu o participare meningeală.

10.2.2. Tabloul clinic

Debutul, deși variat după caz, îmbracă aspectul general al unui sindrom de hipertensiune intracraniană (cefalee, vărsături, reacție meningee). Uneori, vor exista cazuri cu o simptomatologie silențioasă, mai importante fiind semnele locale (L. Rimbaud — 1942). Starea febrilă, grețurile, vărsăturile, durerile occipitale sînt simptome care traduc instalarea unei infecții otice cronice în fosa cerebrală posterioară. Bolnavii vor avea amețeli, vertije. Tulburările de auz sînt unilaterale și însoțite de nistagmus. Dacă labirintita coincide cu abcesul cerebelos, componenta cerebeloasă a nistagmusului va preleva asupra celei labirintice (A. Huber — 1956). În abcesele subtentoriale, bolnavii prezintă, în perioada de debut, ușoare tulburări de echilibru și coordonare. Se va acorda o mare atenție la examenul neurologic al acestor bolnavi, căci pot fi situații cînd tabloul clinic poate fi mascat de infecţia otică. Existenţa vărsăturilor fără ameţeli ne vor face să suspicionăm un abces cerebral de natură otică. *Un simptom precoce al abcesului cerebelos după o infecţie otică cronică*, care considerăm a fi unul din cele mai importante semne, este nistagmusul de partea leziunii, mai pronunţat în deviaţia conjugată (C.P. Symonds — 1927) cu componenta lentă centripetală (John Walton — 1977) şi componentă rapidă şi fină de partea opusă. Edemul sau staza papilară pledează pentru un abces al fosei cerebrale posterioare. Uneori acesta poate lipsi la adulţi. Dereglări ale pulsului cu scăderea acestuia ca şi tulburările de echilibru sînt în mod constant prezente în abcesul de cerebel, ele putînd fi provocate prin schimbarea poziţiei bolnavului. Apariţia disartriei la aceşti bolnavi impune aplicarea de urgenţă a tratamentului.

Durerile occipitale de care se plîng bolnavii sînt mai mari de partea abcesului ca şi durerile mastoidiene. În abcesele cerebeloase încapsulate, febra poate lipsi sau poate fi chiar subnormală. Totuşi, ea a fost semnalată de mulţi autori (H. Neumann — 1909, Okada — 1900, C. Arseni şi A .Ciurea — 1981).

În perioada de stare a abcesului cerebelos se menţionează *triada Bergman*, care se caracterizează prin : procesul infecţios, hipertensiunea intracraniană şi sindròmul propriu-zis neurologic de focar. Aceste fenomene se apreciază că nu apar decît în stadiile foarte avansate ale abcesului cerebelos (C. Arseni, L. Horvat, L. Dumitrescu — 1966). Manifestările sindromului infecţios general întîlnit vor scoate în evidenţă hipertermia, creşterea vitezei de sedimentare a eritrocitelor, hiperleucocitoză cu neutrofile.

Sindromul de hipertensiune intracraniană — unanim constatat — prezintă unele variaţii de incidenţă, valorile atingînd 62% după J. Bonnal şi colaboratori (1960) şi 22—62% după J. L. Kiser şi J. H. Kending (1963).

Sindromul arhicerebelos şi neocerebelos se observă frecvent, în el predominînd abcesul fosei cerebrale posterioare manifestat prin : fenomene paretice, apoi o iritaţie meningee şi tulburări psihice. În abcesul cerebral ca şi cel cerebelos existenţa meningitei purulente este considerată aproape unanim ca patognomonică pentru aceasta.

Simptomele cerebeloase cuprind : fenomene ataxice situate de partea abcesului cu mişcări asociate deficitare, cu dificultatea la mişcarea segmentelor corpului, în actele uzuale şi reflex rotulian pendular. Bolnavul va prezenta : dismetrie, adiadocokinezie, tremor intenţional, voce cerebeloasă. Întîlnim mari tulburări de echilibru, de statică şi ataxia mersului în stadiile avansate sau precoce prin leziuni vermiene.

La aplecarea capului, mai ales de partea bolnavă ca şi redresarea din poziţie aplecată a acestuia se va întîmpina o rezistenţă musculară (R. Hassler — 1953). Mersul şi staţiunea ortostatică cu ochii închişi va duce la o deviere a corpului de partea bolnavă.

În perioada de început a bolii se pot întîlni pareze uşoare şi o nesiguranţă a mişcărilor extremităţilor de partea abcesului. În general şi în această perioadă examenul neurologic trebuie făcut cu toată atenţia fără minimalizarea nici a unor semne secundare, investigaţiile paraclinice trebuind efectuate la timp.

Ca simptome la distanță în abcesul cerebelos se menționează: pareze ale nervului abducens (VI) de partea leziunii, pareză facială, hemiplegie, pareza privirii, tulburări de masticație, singultus și tulburări de deglutiție. Rar sînt semnalate crize de opistotonus și contractura membrelor cu tulburări ale cunoștinței pînă la comă. Examenul lichidului cefalorahidian arată o limfocitoză crescută și hiperalbuminoză cu lichid steril. În sînge se constată hiperleucocitoză. În caz de stază papilară cu contractura cefei și vărsături se contraindică puncția lombară ca și encefalografia.

Evoluția bolii. Stadiul lent de abces cerebelos poate dura și luni, în timp ce *abcesele cerebeloase metastatice evoluează în mod acut.* Chiar și în stadiile evolutive ale abcesului, simptomele pot să fie trenante, fără evidente agravări și numai în cazurile acute de accentuare a fenomenelor de compresiune în fosa cerebrală posterioară, semnele clinice se pot accentua brusc cu apariția de tulburări respiratorii și pericolul de exitus (fig. 111).

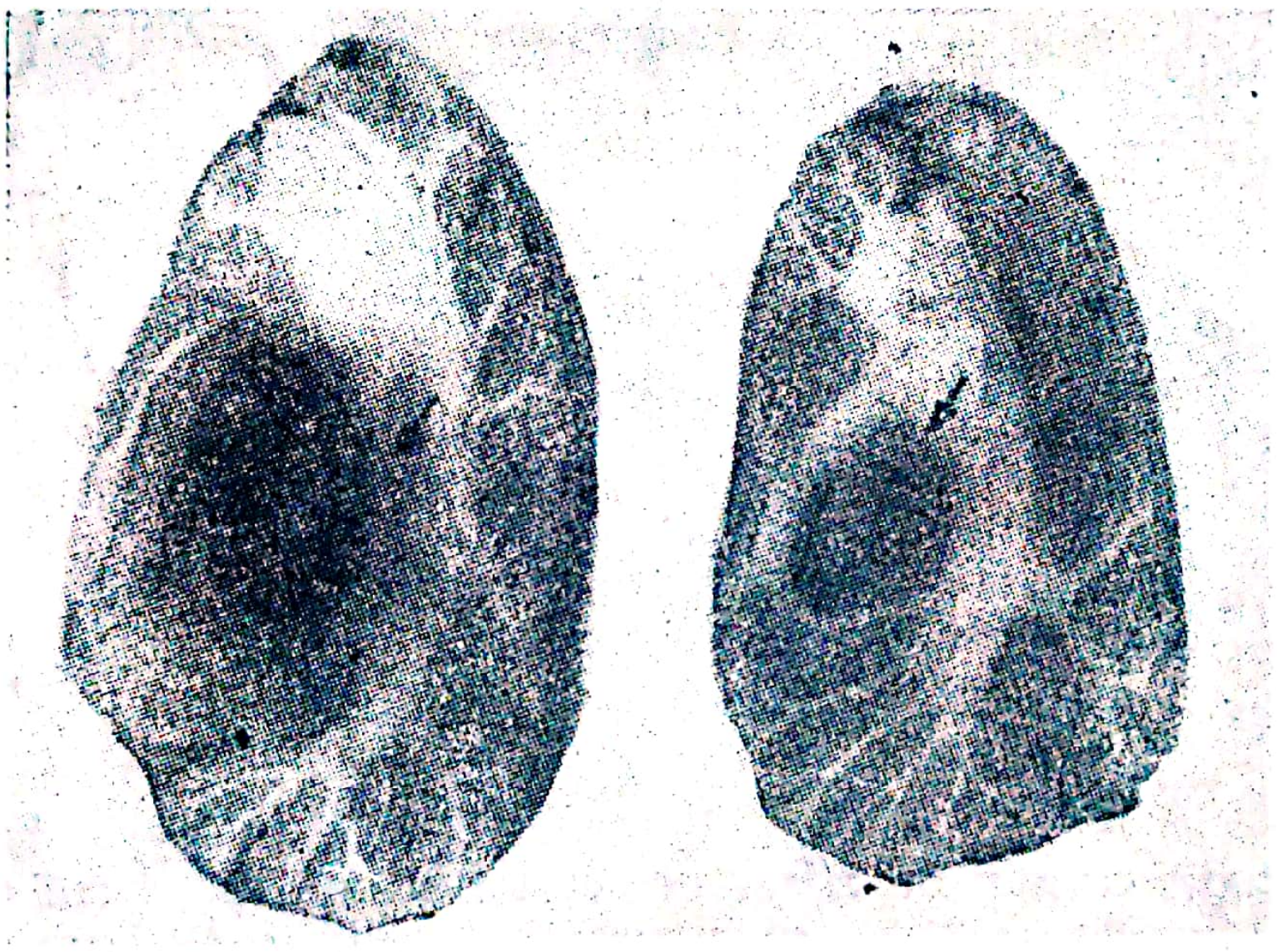

Fig. 111. — Abces cerebelos. Aspect anatomopatologic macroscopic (C. Arseni, A. V. Ciurea. În: Tratat de Neurologie, vol. IV, p. a II-a 1981).

Erupția abcesului cerebelos în spațiile lichidiene este un simptom foarte alarmant, intervenția chirurgicală în fosa cerebrală posterioară în acest stadiu fiind tardivă. Operația în abcesul cerebelos este absolut necesară, dar făcută la timp, întrucît *o neintervenție chirurgicală va duce la meningită sau la o compresiune cerebrală cu sfîrșit letal.*

Anatomie patologică. Abcesele cerebelului din punct de vedere histopatologic evoluează, ca și abcesele cerebrale în mai multe faze (F. A. Cormichel și colab. 1939), J. G. Grenfield — 1958). Inițial va exista un proces de encefalită presupurativă, cu un ramolisment septic frecvent venos, apoi o encefalită supurativă cînd abcesul este format dar încă ne-



Fig. 111 B. a) Secţiune verticofrontală prin trunchiul cerebral şi olivele bulbare. Atrofie cerebeloasă difuză cu demielinizare a axului alb al lamelelor şi a scoarţei nucleului dinţat. Coloraţie Loyez × 1. b) Lamelă cerebeloasă. Dispariţia celulelor Purkinje cu proliferare glială Bergmann şi spongioză a axului alb. (J. Lapresle, E. Roullet, F. Gray — 1984 — Rev. Neurol. 12 vol. — 140). Bolnavă de 77 ani cu polioencefalită subacută de aspect paraneoplazic. Clinic cu o astazie cerebeloasă progresivă cu areflexie tendinoasă şi mişcări anormale.

colectat şi va prezenta o zonă centrală purulentă delimitată de o zonă de ramolisment. În stadiul de abces colectat sau confluent colecţia supurată care apare mai întinsă la copil — tinde să se limiteze, fiind mărginit de o zonă inflamatorie — ca un răspuns de apărare tisulară. *Stadiul ultim — al IV-lea este cel de abces încapsulat* — sau după J. G. Greenfield *de abces cronic.* Închistarea abcesului va fi în funcţie de modul administrării şi eficienţei antibioticelor (C. Arseni, D. Ciurea — 1981).

10.2.3. Diagnostic

O anamneză precisă ca şi existenţa simptomelor cerebeloase unilaterale este de mare utilitate în precizarea diagnosticului mai ales în afecţiuni otice cronice cu proces purulent manifestate clinic brusc prin dureri auriculare.

10.2.4. Diagnostic diferențial

În primul rînd va trebui eliminat un *abces extradural al fosei cerebeloase posterioare* — care și el se produce după otite cronice. În aceste abcese simptomele cerebeloase trec pe planul al doilea, dominînd semnele generale și cele la distanță ca și durerile produse prin compresiunea abcesului. Biopsia va clarifica diagnosticul. Operația care este absolut necesară are un prognostic mai bun decît în abcesul cerebral.

Este posibilă producerea unei eventuale *tromboze sinusale inflamatorie* prin existența unei febre septice cu frisoane, edeme dureroase, îngroșarea venei jugulare care este dureroasă și prezența de stază papilară. Va trebui să excludem și o tromboflebită cerebrală ca și o meningoencefalită sau hematom de fosă cerebrală posterioară.

Deosebirea unui abces cerebelos de o *tumoare cerebeloasă* este mult mai dificilă în copilărie. Tumoarea cerebeloasă în stadiul incipient nu alterează evident starea generală. În sînge nu vor exista leucocite sau pleiocitoză. Sînt evidente fenomenele de puternică compresie cerebrală și semnele de focar mai ales de vermis.

Investigațiile paraclinice neurochirurgicale. *Examenul l.c.r.* Deși puncțiile (lombare) se practică mai rar datorită pericolului sindromului de hipertensiune intracraniană, întîlnim uneori o albuminorahie cu limfocitoză și pleiocitoză mai ales cu polinucleare. După C. Arseni (1981) o meningită limfocitară bacteriană prezentă la un bolnav cu abces cerebral care nu comunică cu meningele — va fi considerat ca un proces reactiv meningeal.

Examenul EEG — este valoros în cazul abcesului de cerebel. Să nu omitem însă faptul că în stadiul de encefalită presupurativă modificările bioelectrice vor fi bilaterale și difuze. În acest stadiu, pot exista uneori și cazuri fără anomalii. Cînd encefalita a devenit supurativă apar unde lente difuze în emisferul bolnav, frecvent un focar de activitate delta (I. J. Pennybacker — 1951). În cazul de abces colectat traseul bioelectric indică starea de alterare a parenchimului nervos din jurul suprafeței abcesului.

Prognosticul abcesului cerebelos este imprevizibil și variat — cu tot arsenalul terapeutic al antibioticilor după cum menționează specialiștii (M. Klinger — 1977, C. Arseni — 1981) această suferință constituind totdeauna o urgență neurochirurgicală. Adesea la copil evoluția îmbracă o formă acută, existînd pericolul ruperii abcesului și a angajării sale datorită edemului perifocal punînd viața bolnavului în pericol. *Prognosticul abcesului* este legat de tipul patogenic al acestuia, forma, mărimea, stadiul evoluției, flora microbiană, starea generală a pacientului și momentul de intervenție neurochirurgicală.

10.2.5. Tratament

Tratamentul este cel neurochirurgical. Este obligatoriu extirparea abcesului, tratament intensiv cu antibiotice, combaterea edemului și un tratament postoperator. Aceste abcese pot fi abordate (C. Arseni) prin puncții repetate evacuatoare, drenaj și ablația integrală a colecției purulente *cea mai indicată și sigură metodă rămînînd extirparea totală neurochirurgicală a abcesului și eliminarea capsulei sale* cu închiderea „per primum“ a plăgii.

Tratamentul cu antibiotice va fi aplicat pre- și postoperator asociindu-se 2—3 antibiotice (cu efectuarea antibiogramei) cu administrarea intravenoasă pe cateter a acestor substanțe.

Se va combate edemul consecutiv prin soluții hipertonice de glucoză (manitol 20%—1,5g/kg corp la 24 ore) fără producerea fenomenului de rebound“. Diuretice (furosemid). Postoperator corticoterapie antiedematoasă, antiinflamatorie și de prevenire a cicatricelor epileptogene. După operație, bolnavul va rămîne sub control de specialitate la serviciile de neurologie, neurochirurgie și ORL pentru eventuala asanare a focarului oto-mastoidian ca și a complicațiilor legate de o tromboflebită de sinus transvers. *Sechelele sînt totdeauna severe* (cu fenomene cerebeloase, vestibulare, comițialitate și tulburări de echilibru). *C. Arseni subliniază că intervenția chirurgicală este necesară în toate cazurile, chiar și atunci cînd sînt tulburări ale stării de conștiență atît în abcesele cerebrale cît și în cele cerebeloase.* Mortalitatea pare mai crescută în abcesele cerebelului decît în cele cerebrale.

10.3. Cerebelitele

Printre bolile inflamatorii care pot leza cerebelul sînt de menționat și unele *encefalite virotice primitive* ca encefalita cu arbovirus sau encefalitele secundare care cuprind : *Cerebelita variceloasă* și mult mai rar leziuni cerebeloase din cursul rugeolei și scarlatinei (St. Drăgănescu, N. Drăgănescu și Ar. Petrescu, 1962, I. Cinca, A. Mareș, 1971).

În unele cazuri o polioencefalită subacută de tip paraneoplazic va duce clinic la o : astazie și ataxie cerebeloasă progresivă cu areflexie tendinoasă, mișcări involuntare distonico-distorsionante, hipotonie și tulburări psihice. În l.c.r. o reacție inflamatorie.

În cazul descris de J. Lapresle, E. Roullet, F. Gray în anul 1985 era vorba de o bolnavă de 75 ani la care examenul anatomo-patologic a evidențiat o atrofie cerebeloasă difuză cu demielinizare a axului alb a lamelelor, dispariția celulelor Purkinje și proliferare celulară de tip Bergmann cu ușoare pierderi neuronale și în nucleul dințat (fig. 111 B).

10.3.1. Encefalitele transmise prin arbor-viruși

Sînt infecții transmise prin artropode, vectori al căror rol este cunoscut din 1901 cînd a fost făcută proba concludentă că febra galbenă este transmisă prin țînțar, iar ulterior (W. S. Gordon și colab. — 1932) s-a arătat și existența unui alt vector — căpușa incriminată în transmiterea encefalitei scoțiene (looping-ill).

Descoperirea rolului jucat de artropode în transmiterea unor viruși mai ales encefalitogeni a clarificat apariția sezonieră a acestor infecții, mai ales în epidemii de encefalite în variate părți ale globului (St. Drăgănescu și N. Drăgănescu — 1962). Acest grup de virusuri trnsmis prin artropode a fost numit arbor-virusuri de către Y. Casals în 1957. Atît din grupa encefalitelor transmise prin ţînţar cît şi a celor transmise prin căpuşe sînt semnalate şi localizări cerebeloase cu o simptomatologie clară de sindrom cerebelos şi întîlnite mai frecvent la copii şi tineri.

10.3.2. Encefalita japoneză B

În encefalita japoneză B deosebită de encefalita letargică von Economo — care dă un mare procent de letalitate (60%) şi care se întîlneşte în epidemii, sînt remarcate leziuni degenerative ale celulelor Pur-

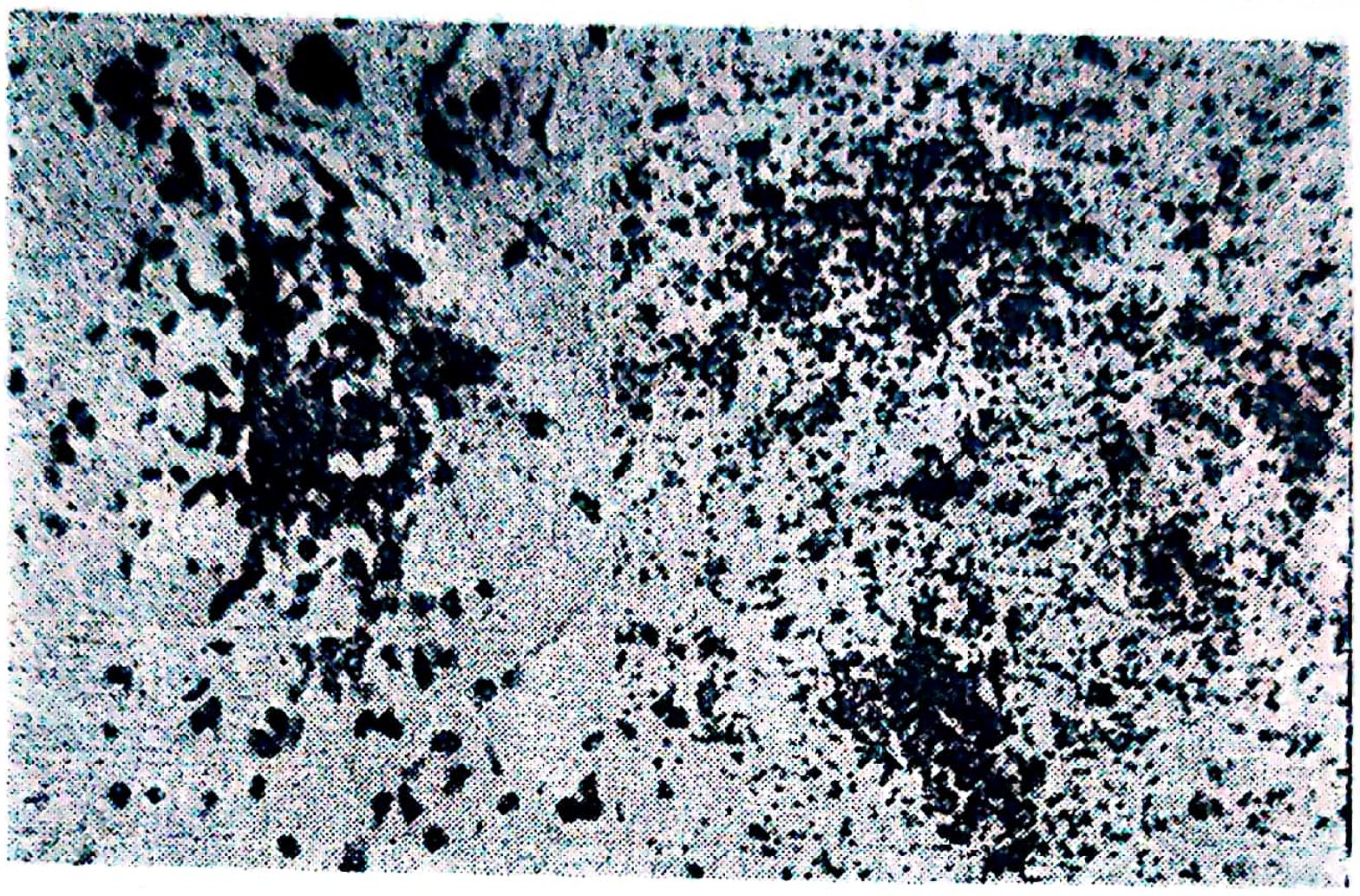

Fig. 112. — Encefalita japoneză. Diferite forme de proliferare glială cu formaţii nodulare şi o proliferare glială difuză predominant în scoarţa cerebrală şi trunchiul cerebral şi mai puţin în cerebel. Coloraţie Niessl (H. Pette — Die akut Entzündlichen Erkrankungen des Nervensystem — 1942).

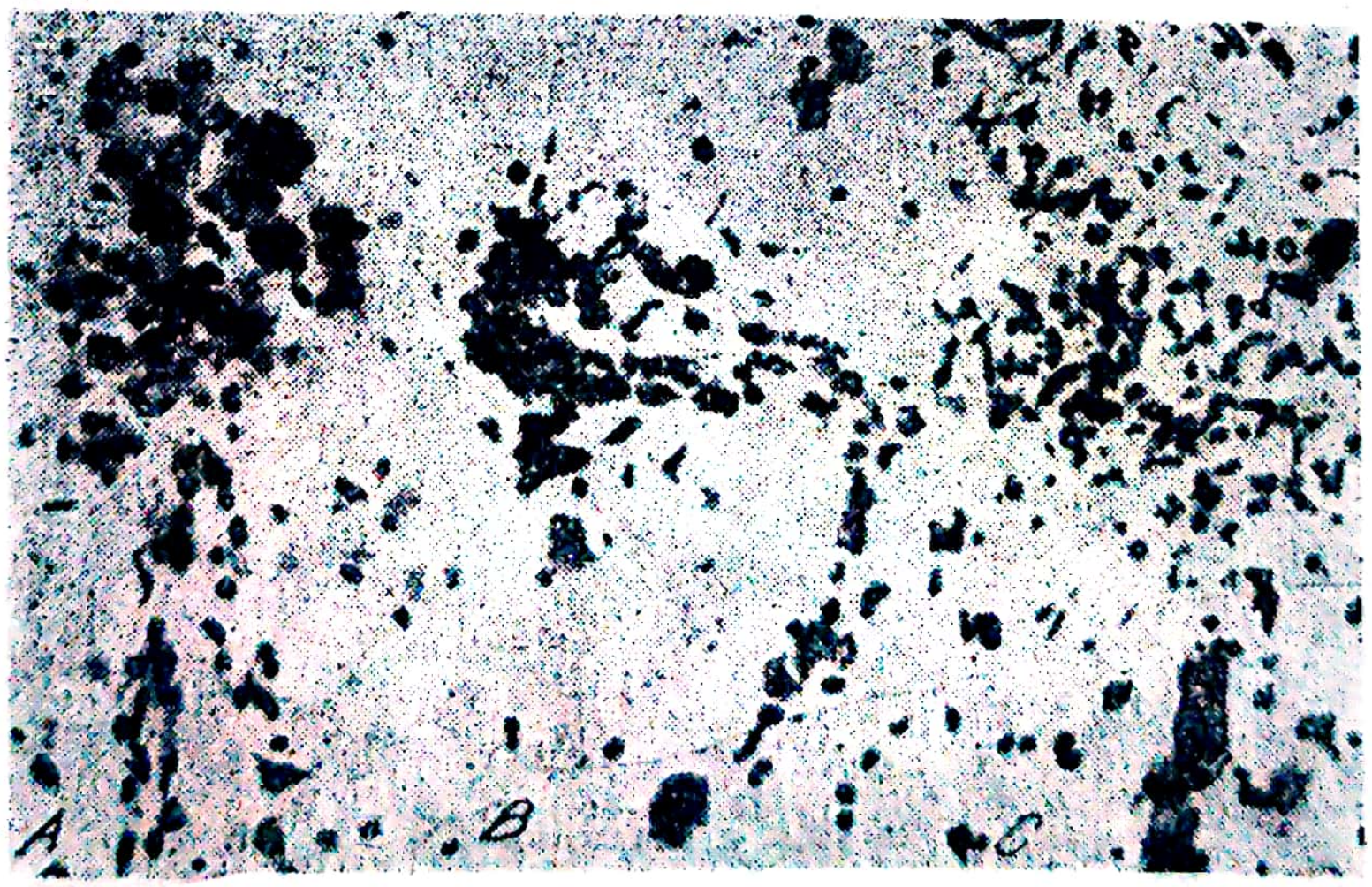

Fig. 113. — Encefalita japoneză. Stadii diferite ale formării nodulilor gliali în regiunea pontocerebeloasă şi legăturile acestora cu capilarele (A, B, C). Coloraţie Niessl (H. Pette, Die Akut Entzündlichen Erkrankungen des Nervensystems — 1942).

kinje, fenomen întîlnit și în encefalita verno-estivala rusă caracterizată prin focare encefalomalacice cu distrucție celulară și axonal-dendritică (fig. 112, 113). Leziuni cu localizare cerebeloasă sînt menționate și în *encefalita de Murray-Yaley sau boala X australiană*, afecțiune asemănătoare encefalitei japoneze B — care apare în epidemii acute, predominant la copii sub forme de intensitate ușoară pînă la cazuri grave cu sfîrșit letal. *Clinic*, boala se manifestă cu debut brusc, tulburări digestive, letargie, sindroame diskinetice, tremor intențional, mișcări involuntare, convulsii și rigiditate decerebrată. Ca leziuni anatomopatologice și aici în afara degenerărilor neuronale difuze în sistemul nervos central se remarcă distrugeri ale celulelor Purkinje.

Sindroame cerebeloase sînt de semnalat totodată și în *unele encefalite virotice transmise prin căpușe* care sînt neuroinfecții primare apropiate encefalitei japoneze (A. G. Panov — 1951) descoperite în extremul orient siberian la oameni care lucrează în regiuni forestiere, vectorul fiind o căpușe numită *ixodus ricinus*. Această encefalită de căpușe a fost semnalată în epidemii și în Suedia, Finlanda ca și în răsăritul Europei (Polonia, Cehoslovacia, Ungaria), precum și în țara noastră. (D. Miskolczy și colab. — 1956 și de St. Drăgănescu în 1957).

Anatomie patologică. În cerebel sînt observate leziuni ale celulelor Purkinje cu rărirea lor și degenerarea celulelor care au mai rămas (fig. 114). În stratul molecular se observă o hiperplazie glială „în tufiș“, iar în substanța albă a cerebelului apar focare interstițiale de microglie cu infiltrații perivasculare, cu leziuni celulare și în nucleii acoperișului (St. Drăgănescu, N. Drăgănescu și Ar. Petrescu — 1962).

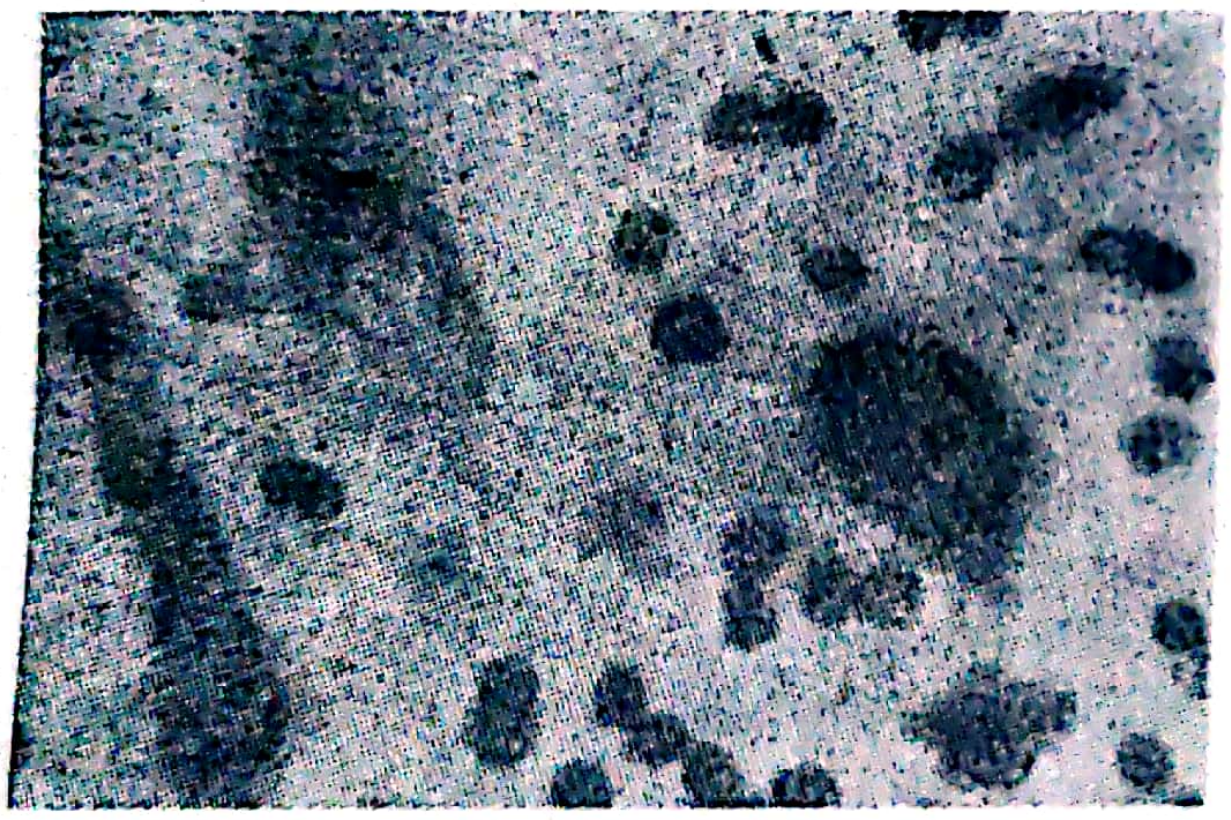

Fig. 114. — Encefalomielită de căpușe. Se remarcă degenerări ale celulelor Purkinje (Grinschgl G. 1955).

În aceste cazuri este vorba de o polinevrită sau polioencefalomielită care după H. Pette (1942) ar fi o panencefalită. Și *în meningoencefalita bifazică dată de mușcătura de căpușe sau consum de lapte crud*, se întîlnesc clinic sindroame cerebeloase, cu leziuni de neocerebel cu tremor intențional, asinergic mai rar tulburări statice și mers cerebelos pe lîngă fenomenele vestibulare care pot apare și independent de sindromul cerebelos la om. Debutul în aceste cazuri este febril cu cefalee și aste-

Fig. 115. — Sechelă postproces encefalitic cu episod acut trecut neobservat. Clinic : crize convulsie, sindrom cerebelos și piramidal, grimase ale feței cu spasme de deschidere a gurii, afazie (caz S. Drăgănescu, Al. Șofletea și Ionășescu — 1958).



nie după care urmează sindromul diskinetico-ataxic, edem papilar, leziuni de nervi cranieni și tulburări de conștiență (fig. 115).

10.3.3. Cerebelita variceloasă

Cerebelita variceloasă apare ca o complicație, mai puțin frecventă a varicelei și este întîlnită rar, mai ales la copii (E. Appelbaum și colab., 1953) în cadrul encefalitei secundare post-varicelă. Encefalomielita postvariceloasă care a fost descrisă de van Bogaert (1933) se caracterizează anatomopatologic prin focare de demielinizare în emisferele cerebeloase asemănătoare plăcilor din scleroza multiplă (Miget — 1933) cu infiltrații celulare inflamatorii ale meningelui (fig. 116). Nu a fost menționată

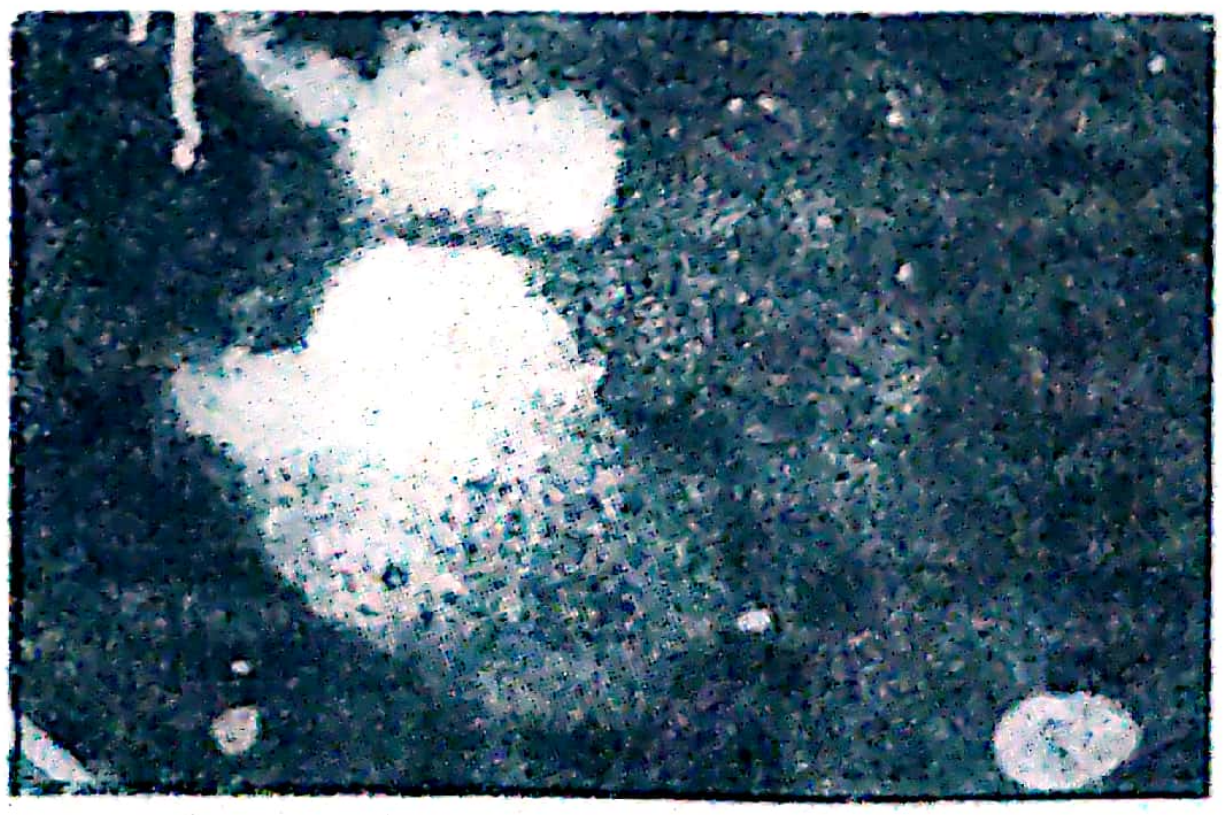

Fig. 116. — Encefalită postvariceloasă. Focare de demielinizare asemănătoare plăcilor din scleroza multiplă (caz van Bogaert, 1932).

evidența corelării anatomomicropatologice în cadrul acestui sindrom cerebelos (Peters Boudewijn și colab., 1978).

Clinic. Și în formele cu localizare în cerebel, ca în cazul cerebelitei variceloase debutul este acut, cu febră, cefalee, vărsături și foarte rar se observă o stare gravă comatoasă. Domină o ataxie pură cerebeloasă cu încoordonarea membrelor, mers greu, ataxic, cu baza de susținere mărită, tremor intențional, cu sau fără mișcări involuntare. În unele cazuri sindromul ataxic este atît de puternic, încît copilul bolnav nu va mai putea merge rămînînd imobilizat la pat. Uneori, la tremurul cerebelos se pot adăuga mișcări atetozice. Cel mai frecvent se întîlnește o encefalită variceloasă — după G. E. Miller și colab. (1956) în 90% din cazuri, 7% o poliradiculită și numai 3% o mielită.

Se impune atenție în precizarea diagnosticului prin eliminarea altor encefalite diseminate acute, la care particularitățile sindromului cerebelos vor infirma alte diagnostice.

Encefalita din tifosul exantematic, este caracterizată prin tulburări neuropsihice cu : febră, instabilitate motorie marcată, fenomene extrapiramidale, mișcări coreoatetozice, convulsii, spasme, hipertonie și tulburări psihice. La examenul anatomopatologic vor exista leziuni ale sistemului nervos central (creier, măduvă, punte, bulb) interesînd și cerebelul (W. Ceelen — 1919, H. Pette — 1942) (fig. 117 și 118).

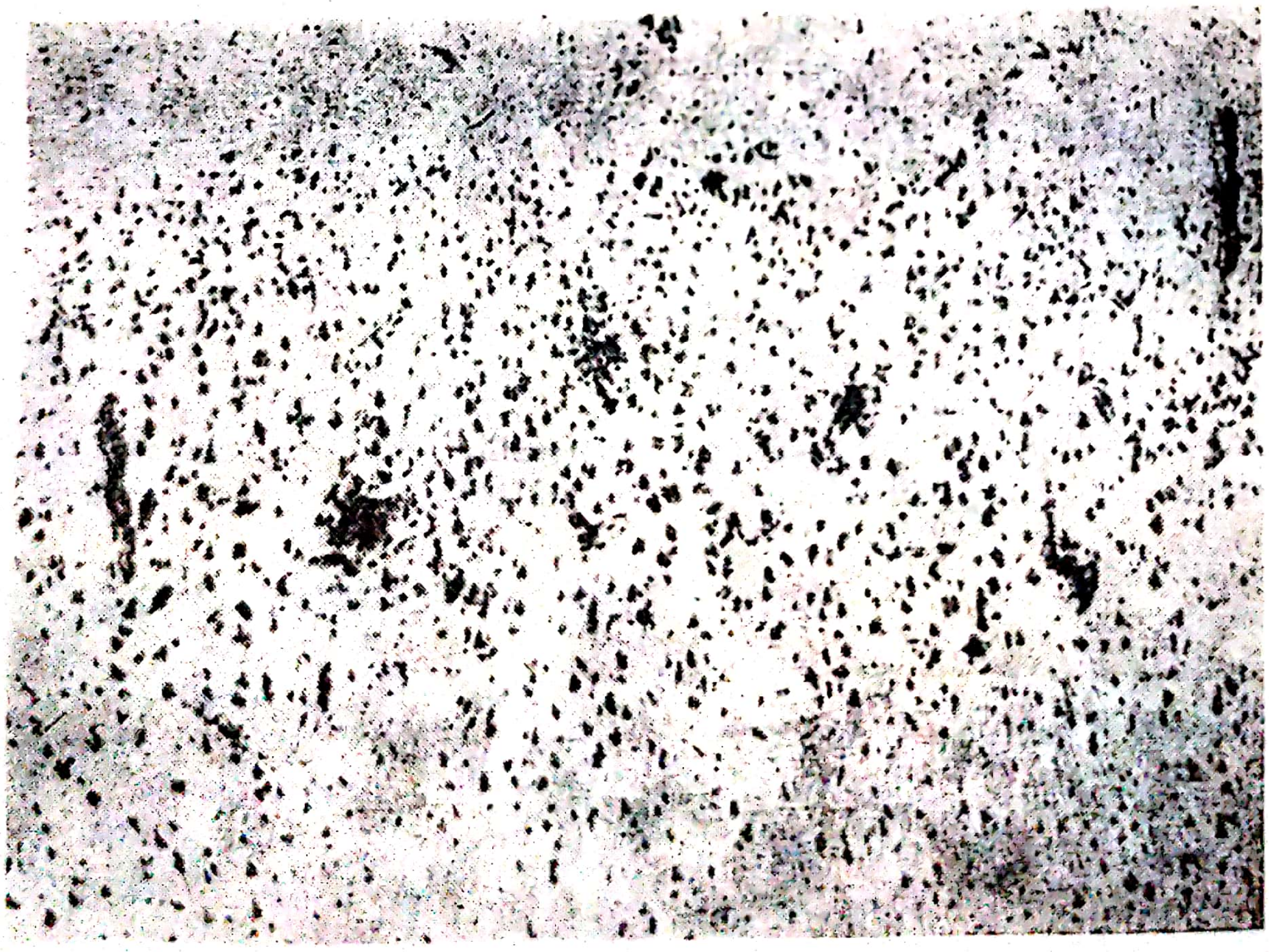

Fig. 117. — Encefalita din tifosul exantematic. Imagine microscopică. Se observă noduli gliali în fasciculul olivar al bulbului (Colorație Niess.) (H. Pette, Die Akut Entzündliche Erkrankungen des zentralnervensystems, 1942).



Fig. 118 — Tifos exantematic. Imagine microscopică. Noduli gliali în stratul molecular al cerebelului. Colorație Nissl. Colecția Laboratorul de Anatomie Patologică a Clinicii de Neurologie — Spitalul Colentina.

Prognosticul cerebelitei variceloase este bun, bolnavii supraviețuind cu sechele moderate ; mortalitatea din cadrul acestor encefalite este redusă la circa 10% (J. Walton — 1977).

În cerebelita variceloasă se susține că ar fi vorba de un proces mediator imunoparainfecțios sau postinfecțios asociat ataxiei cerebeloase (Mc. Kendall, H. L. Klawans — 1978). Natura inflamatorie din unele cazuri de meningoencefalită fac să fie îndoielnică existența unui singur mecanism cauzal.

Prezența antigenului de virus varicelo-zosterian în celulele lichidului cefalorahidian, evidențiată prin tehnica de imunofluorescență la bolnavii cu ataxie cerebeloasă (Peters Boudewijn și colab.—1978) a contribuit la elucidarea patogeniei acesteia, fiind vorba de o invazie directă virotică în sistemul nervos central în care varicele joacă un rol important. Pleiocitoza lui Peters Boudewijn și colab. — sugerează prezența infecției virotice confirmată de examenul citologic ca și de imunofluorescența, marcată de existența de celule din l.c.r., care exprimă stadiile diferite ale bolii citoplasmatice.

10.3.4 Cerebelita postrujeolică

Este o complicație extrem de rară din cadrul acestor forme de encefalită. Complicațiile neurologice după rujeolă ating un procentaj abia de 1 la 1 000 de cazuri. În marea majoritate de 95% acestea au o localizare encefalică, restul fiind fenomene medulare sau de poliradiculită.

Clinic. Fenomenele neurologice se produc brusc la circa 4—6 zile după dispariția febrei și a rash-ului cu care boala debutează, facilitînd punerea diagnosticului. În afara fenomenelor de meningism sau encefalopatie, vom întîlni : cefalee, stupor, agitație, uneori convulsii. Nu apar fenomene de focar (hemiplegie, afazie). Tabloul clinic va fi frecvent dominat de sindromul cerebelos.

De menționat că starea comatoasă și convulsiile instalate la acești bolnavi sînt simptome care exprimă, de obicei, de cele mai multe ori, un prognostic grav. Sînt semnalate cazuri mai rare cu focare multiple și cu leziuni ale sistemului nervos (cortex cerebral, ganglioni bazali, trunchi cerebral, nerv optic, măduva spinării) cu prinderea cerebelului, cu simptome cerebeloase clasice predominînd ataxia și dismetria cu tremurul intențional (R. H. Tyler — 1957).

Mortalitatea variază între 10—20%. Mulți din bolnavii care supraviețuiesc rămîn cu sechele majore ca : ataxie, hiperkinezii, uneori deficite motorii și psihice (E. Meyer, R. K. Byers — 1952).

Dintre *neuroinfecțiile cu „slow virus“* — care afectează în special cerebelul, se încadrează și — *boala Kuru.*

10.3.5. Boala Kuru

Boala Kuru, care semnifică „tremurătură“ este considerată a fi *o encefalopatie spongiformă.* Identificată de D. C. Gajdusek în Noua Guinee (1973) ca o afecțiune afebrilă, familială cu o incubație lungă (4—20 ani) apare mai frecventă la femei între 30—40 ani cu o evoluție subacută, progresivă cu : tulburări de mers, ataxie progresivă cerebeloasă, tremor al capului, trunchiului și extremităților. Se evidențiază dismetria, tremorul intențional și dizartrie mergînd pînă la aproape totală anartrie, blefarospasm, oboseală musculară, cu timpul cașexie cu exitus în 1—3 ani de la debutul bolii.

Procesul patologic afectează în special substanța cenușie cu lezarea formațiilor celulare a cerebelului, ceea ce a dus la enunțarea că această afecțiune este sistemică (E. Beck și P. M. Daniel — 1965). Leziunea specifică constă în aspectul spongios (status spongiosus) al substanței cenușii în special al lobului limbic, paralimbic și mai puțin în talamus, la care se asociază o dispariție neuronală, hiperplazie astrocitară și multiplicare microglială conținînd picături lipidice și vacuolizare neuronală.

Alterările maxime ating cerebelul, în special vermisul (paleocerebelul). Dispariția celulelor granulare este mai evidentă ca a celulelor Purkinje. La celulele restante axonii apar îngroșați (torpedo) cu tumefieri ale dendritelor. O caracteristică este prezența plăcilor în cortex, în stratul granular și în substanța albă subcorticală (fig. 119). Aceste plăci sînt rotunde-ovalare cu un centru omogen mai intens colorat și un halou periferic cu fibrile radiare (colorate cu hematoxilină-eozină). Ele sînt ușor argentafile, birefringente, fluorescente (cu congorat). În plus : glioză fibrilară corticosubcorticală și o ușoară dezintegrare a fibrelor mielinice.

În *transmiterea agentului infecțios* de la om la om a bolii Kuru în care este vorba de un virus, *a fost luat în considerație canibalismul* observat la tribul local Fore din Noua Guinee în 1957. Unii autori (Hadlow W. Y., 1959, E. Beck și P. M. Daniel — 1965) au observat o asemănare clinică și lezională între boala Kuru la om și boala Scrapie la oi.

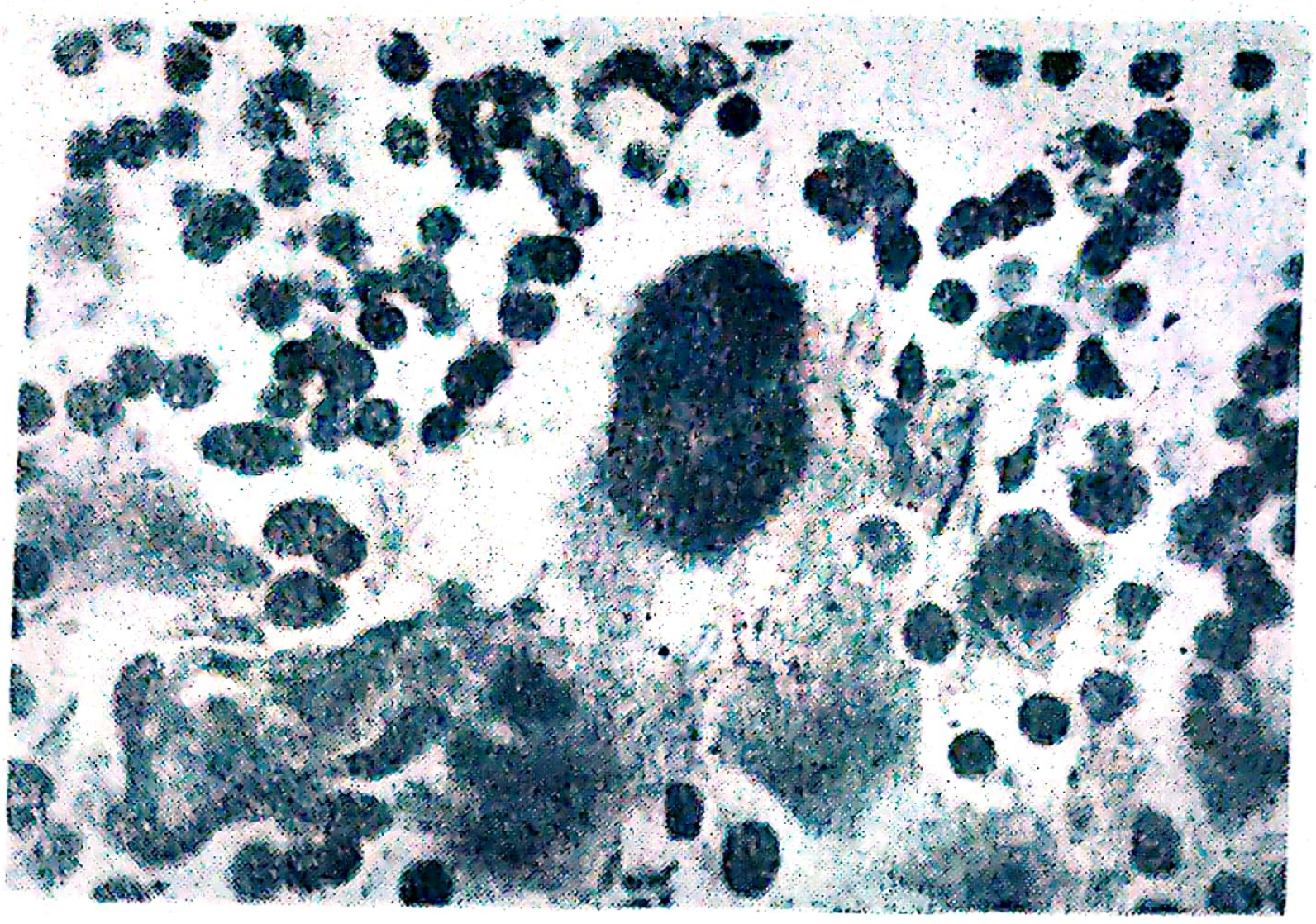

Fig. 119 — Boala Kuru. Cerebel. Stratul celular granular. Impregnație argentică.

Boala Kuru a putut fi transmisă la cimpanzeu prin inoculare intracerebrală a suspensiei de țesut nervos uman. S-a putut evidenția prezența virusului în creierul maimuțelor (D. C. Gajdusek și C. J. Jr. Gibbs — 1971) și în unele viscere și ganglioni limfatici, fiind posibilă transmiterea acestui virus pe căile de inoculare periferice.

În boala experimentală ca și la om — s-a găsit la cimpanzeu o degenerescență neuronală cu glioză și status spongiosus în substanța cenușie a scoarței creierului și ganglionii bazali. În această afecțiune atipică și rară, mortalitatea este destul de crescută în special la tineri (M I. Alpers — 1969).

BIBLIOGRAFIE

ALPERS M. I. — Kuru: a. Medical Study, Mineographed. Departament of Medicine. University of Adelaide, Bethseda, 1969, 38.

APPELBAUM E., RACHELSOHN M. A., DELGOPOL U.B. — Amer J. Med., 1953, 15, 223—230.

ARSENI C. — Tumorile cerebrale. Neurologia vol. II, 1957, Editura Medicală București.

ARSENI C., HORVATH LENKE, DUMITRESCU L. — Acta Neurologica, Wien, 1966, 14, 3—4, 197—224.

ARSENI C., CONSTANTINESCU AL. I., MARETSIS M., STANCIU M., VOINESCU I. — Procesele expansive intracraniene, vol. I, Editura Academiei R.S.R., 1973.

ARSENI C., CONSTANTINESCU AL. L., MARETSIS M. — Semiologia neurochirurgicală, Editura Didactică și Pedagogică, București, 1977, 285.

ARSENI C., HORVATH LENKE, CIUREA A. — Tratat de neurologie sub redacția C. Arseni, vol. IV, partea a II-a, Editura Medicală, București, 1981, 1 283—1 284.

ARSENI C., CIUREA A. — Abcesele cerebrale, Tratat de neurologie sub redacția C. Arseni, Editura Medicală București, 1981, vol. IV, partea a II-a, 1 385—1 410.

BECK E., DANIEL P. M., ASCHER D. M., CAJDUSEK D. CA., GIBBS C. J. — Brain, 1973, 96, 441.

BOGAERT I. VAN — Les manifestations nerveuses au cours des maladies eruptives. Rev. Neurol., 1933, 1, 150.

BOLETTI M. — Acta pediatr. Lat., 1949, 2, 405.

BONNAL J., DESCUNS P., DUPLAY J. — Les abceses encephaliques a l'ere des antibiotiques. Masson, Paris, 1960.

BOUDEWIJN PETERS, VERSTEEG JEAN, LINDEMAN JON — Books Gerald. Archiv. of Neurol., 1978, vol. 35, nr. 11, 769—771.

BÜRGI S. — Die Ataxien in ihrem funcktionellen Aspekt. Confini a neurol. Bassel, 1949, 273.

CORMICHEL F. A., KERNOHAN J. W., ADSON A. W. — Arch. Neurol. Psychiat. (Chicago), 1939, 42, 1 001—1 028.

CASALS Y. — Trans. N. I. Acad. Sci., 1957, 19, 219.

CEELEN W. — Erg. Path. u. path. Anat., 1919, I, 19, 159, 307.

CINCA I., MAREȘ A. — Diagnostic clinic. Editura Medicală, București, 1971, 320.

CLAUDE H. — Maladies nerveux vol. I. Din : Precis de Pathologie Interne, 1922, 440, Paris.

DANFY W. E. — Benign Tumors in the Third Ventricole of the Brain, 1933, London.

DRĂGĂNESCU STATE — Tipes divers de panencephalites dans la R. P. Roumaine, Comm. an I er Congres intern de Pathologie infectieuse — Lyon, 21—26 mai 1956.

DRĂGĂNESCU STATE, DRĂGĂNESCU N. și AR. PETRESCU — Encefalite virotice umane. Editura Acad. R.P.R., 1962, 115—149.

DRĂGĂNESCU N., NISIPEANU P. — Neuroinfecții virale. În : Tratat de Neurologie. Sub. red. C. Arseni, vol. 3, p. I, 1981, 306—315.

EAGLETON W. P. — Abces de l'encephale. Ed. Masson, Paris, 1924.

EWANS M. W. — Med. J. Aust., 1944, 2, 225.

FREEMAN W. și DUMOFF — E. Arch. of Neurol., 1944, 57, 67.

GAJDUSEK D. C., ZIGOS — New Engl. J. Med., 1957, 257, 974.

GAJDUSEK D. C., GIBBS — Nature (London), 1971, 230, 588.

GAJDUSEK D. C. — Ann. Clin. Res., 1973, 5, 254.

GORDON W. S., BROWHLEW A., WILSON D. K. — Med. Leod. I. comp. Path., 1932, 45, 106.

GREENFIELD J. G. — Infections diseases of the nervous systems. În : Neuropathology. Edward Arnold publischers, London, 1958.

HADLOW W. J. — Scrapie and Kuru. Lancet, 1959 ; 17, 289.

HASSLER R. — Erkrankungen des Kleinhirns. Din : Handbuch den inneren Medizin. Vierte Auflage. Band. V., Dritter Teil Springer Verlag, 1953, 660—662.

IONEL CEZAR — Compendium de Neurologie, Editura Medicală, București, 1982, pag. 224.

KISER J. L., KENDIG J. H. — J. Neurosurg., 1963, 20, 494—510.

KLINGER M. — Mod. Probl. Paediat., 1977, 14, 25—44.

KÖRNER O. und GRÜNBERG — Die otischen Erkrankungen des Hirns, der Hirnhäuten und der Blutleiter V. Auflage, München, 1925.

KENDALL. M. a. KLAWANS H. L. — Nervous system complication of varicella — zoster virus. In : Vinken Pj. Bruyn G. W. Handbook of Clinical Neurology — Amsterdam North. Holland Publishing, 1978, vol. 34, 161—183.

LAPRESLE J., ROULLET E., GRAY F. — Rev. Neurol., 1985, vol. IV, 141, 746.

LINDAU A. — Studien über Kleinhirncysten. Bau. Pathogenese und Bezihungen zur Angiomathosis Retinae. Acta. Path. microb. Scand. Supp., 1921, 1, 1.

LONGUET R. — Sem. méd., 1892, 12, 275.

LYDEN P. D., KINYON G. — Cerebellar Infarction due to embolization during tumor resection — Anestesiology, 1984, 60, 6, 619.

MEYER E. a. BYERS R. K. — Amer. J. Dis. Child., 1952, 84, 543.

MERRITT HOUSTON — A textbook of Neurology — sixth Edition — Lea Febiger — Philadelphia, 1979, 546.

MIGET A. — Les complications nervouses de la varicella. Medicine, 1933, 14, 137.

MILLER H. G., STANTON J. B. and GIBBON S. J. L. — Para-infectious encephalomyelitis and related syndroms. Quart. J. Med., 1956, 25, 427.

MISKOLCZY D., CZIKY G., WENDEG V. și colab. — Neurol. Psihiat., Neurochir., 1956, 2, 139.

NEUMANN H. — Otic cerebellar abces — Leipzig Deutcke, 1909.

NONNE M. — Über eine eigentliche familiäre Erkarnkungsforme des Zentralnervensystems, Arch. f. Psychiatr., 1891, 22, 282.

OKADA W. — Diagnose und Chirurgie des otogenen Kleinhirn abcesses, Jena Fischer — Verlag, 1900, 216—217.

OLIVECRONA H. J. — Neurosurg, 1967, 26, 6.

PANOV A. G. — Nevropat. u. Psihiat., 1951, 20, 2, 29.

PENNYBACKER J. J. — Neurol. Psychiat., 1984, II, 1, 212.

PETTE H. — Die akut entzundlichen Krankheiten des Nervensystems. G. Thieme-Verlag-Leipzig, 1942, 327—337.

RANSOME G. A. u. PETERSON J. C. S. — Deutsche medz. Rdsch., 1949, 585.

RIMBAUD L. — Precis de Neurologie — Colection Testut G. Doin — Editeurs, Paris, 1942, 261.

THOMAS ANDRÉ — Pathologie du cervelet. Nouv. Traité Méd., 1925, 19, 754.

TYLER H. R. — Neurological complications of rubeola Medicine (Baltimore) 1957, 36, 147.

SPIELMEYER W. — Histopatologie des Nervensystems. Berlin — Springer — Verlag, 1922.

SYMONDS C. P. — Proc. R. Soc. Med., 1927, 20, 213, 219.

STEWART R. M. — Rev. Neurol., 1944, 51, 67.

VOICULESCU VLAD, STOICA E. — Stările comatoase. Editura Medicală, București, 1967.

WALTON JOHN N. — Brain's Diseases of the Nervous System. Eight. Edition. Oxford University Press, 1977, 434.

WEISENBURG T. H. — Nervous symtoms following sunstroke, J. Amer. Med. Ass., 1912, 58, 2 015.

WEISS S. and CARTER S. — Course and. Prognosis of acute cerebellar ataxia in Children, Neurology, 1959, 9, 711.

WILSON KINNIER — Neurologie. Soc. Edition, 1954, 205—221.

11. Tumorile cerebelului

Formațiile tumorale ale cerebelului, cu o localizare în fosa cerebrală posterioară (subtentorial) vor avea o simptomatologie caracteristică în funcție de topografie, caracterul histologic al tumorii și substratul leziunii.

Fosa cerebrală posterioară, denumită și spațiul subtentorial (cavum cranii minus) cuprinde formații anatomice de primă importanță (cerebel, trunchi cerebral, nervii cranieni III—XII și sistemul vascular vertebro-bazilar) ca și celelalte două fose ale bazei craniului (cea anterioară

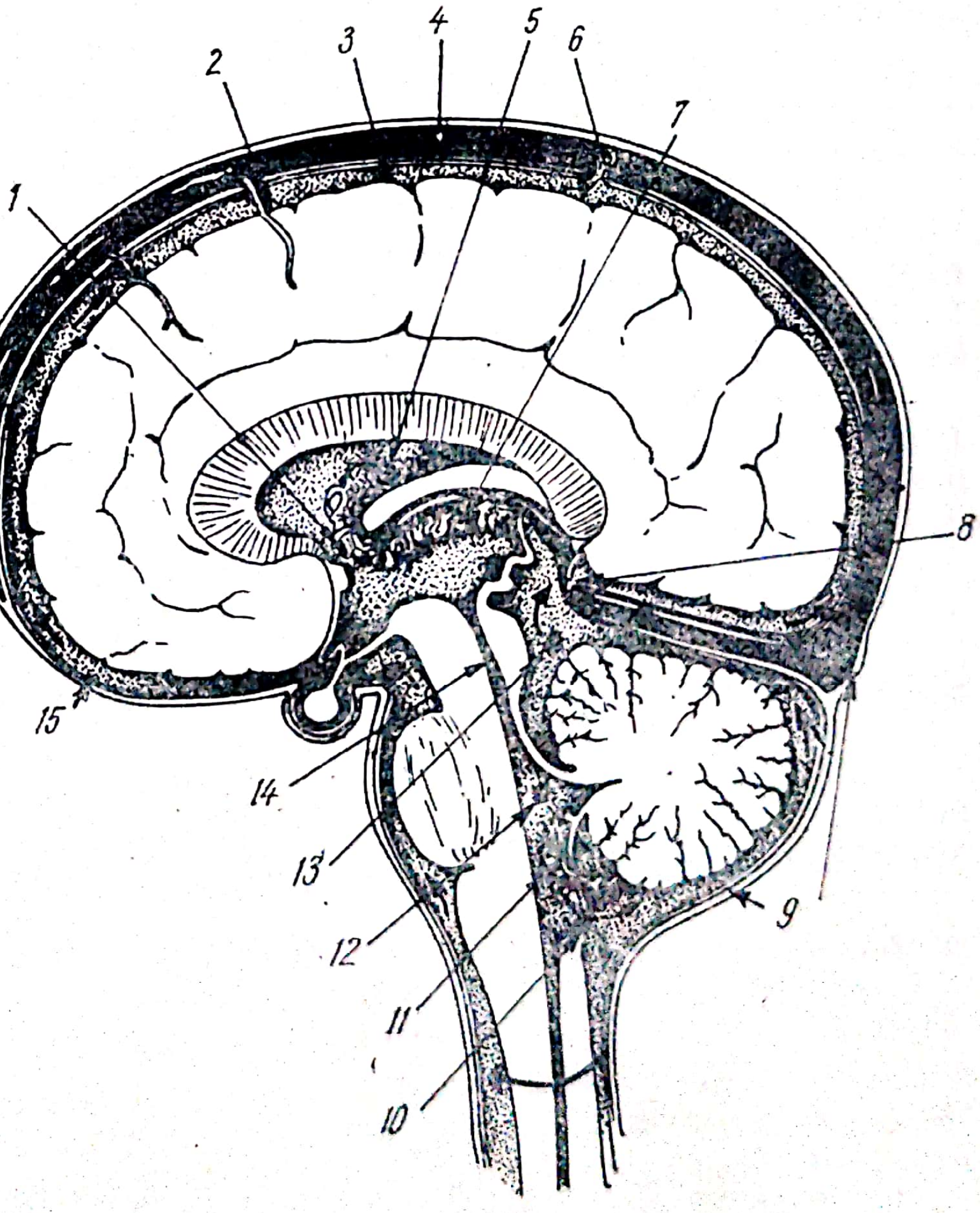

Fig. 120. — **Secțiune** verticofrontală prin encefal evidențiind poziția cerebelului în fosa cerebrală posterioară ca și circulația lichidului cefalorahidian :

1 — Gaura Monro ; 2 — vene cerebrale ; 3 — spațiul subarahnoidian ; 4 — sinusul sagital superior ; 5 — plexul coroid al ventriculului lateral ; 6 — granulații arahnoidiene ; 7 — plexul coroidal al ventriculului III ; 8 — marea venă cerebrală ; 9 — dura mater ; 10 — Gaura Magendie ; 11 — plexul coroidal al ventriculului IV ; 12 — Gaura Luschka ; 13 — cisterna superioară ; 14 — apeductul Silvius ; 15 — arahnoida.

și medie). Aci se face comunicarea dintre lichidul cefalorahidian intraventricular și cel pericerebral prin gaura Magendie și Lushka (fig. 120).

Anterior, fosa cerebrală posterioară (spațiul subtentorial) este delimitat de peretele posterior al șeii turcești *(dorsum sellar)* și marginea superioară a stîncilor temporale *(crista piramidis)*. Posterior se află șanțul transvers la limita sa superioară și protuberanța occipitală internă. Peretele antero-inferior (lama bazilară) și cel posterior (scuama occiputului) sînt de natură mai puțin densă, iar cortul cerebelului dispus pe aria anteroposterioară a spațiului subtentorial are o conformație fibroasă. Tot spațiul subtentorial dispune de două orificii : unul superior (incizura cortului) și altul inferior — *foramen magnum*. Prin poziția sa, tentorium este dispus deasupra protuberanței occipitale interne și a sinusului transvers.

11.1 Tabloul clinic al tumorilor fosei cerebrale posterioare

Spațiul limitat și fix al acestei fose ca și structura tumorii va dicta întreaga simptomatologie.

Hipertensiunea intracraniană va declanșa : cefalee, vărsături, stază papilară, tulburări psihice și o modificare a volumului craniului (fig. 121 și 122).

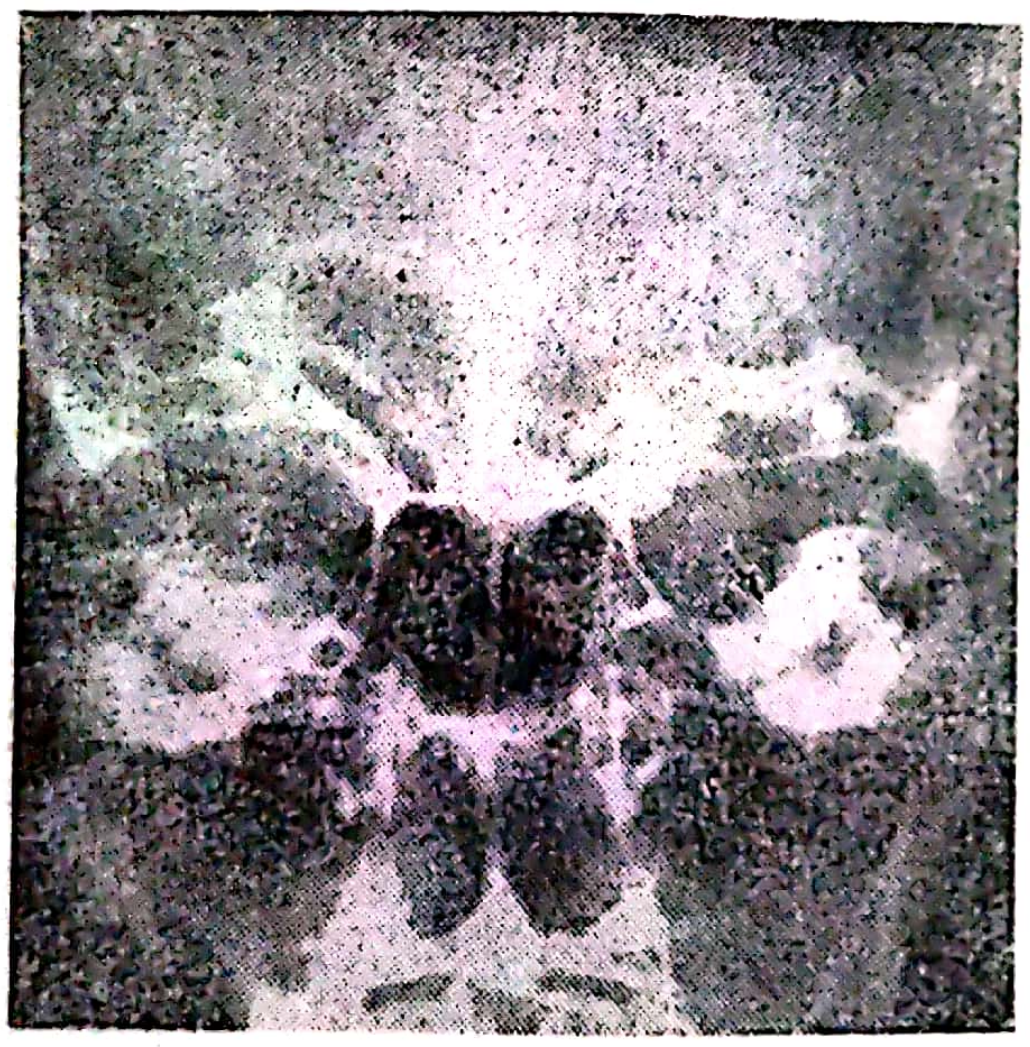

Fig. 121. — Tumoră de fosă cerebrală posterioară. Tumoră epidermoidă de unghi. Amputarea stîncii văzută prin orbită. (C. Arseni și colab. Procesele expansive intracraniene, 1977).

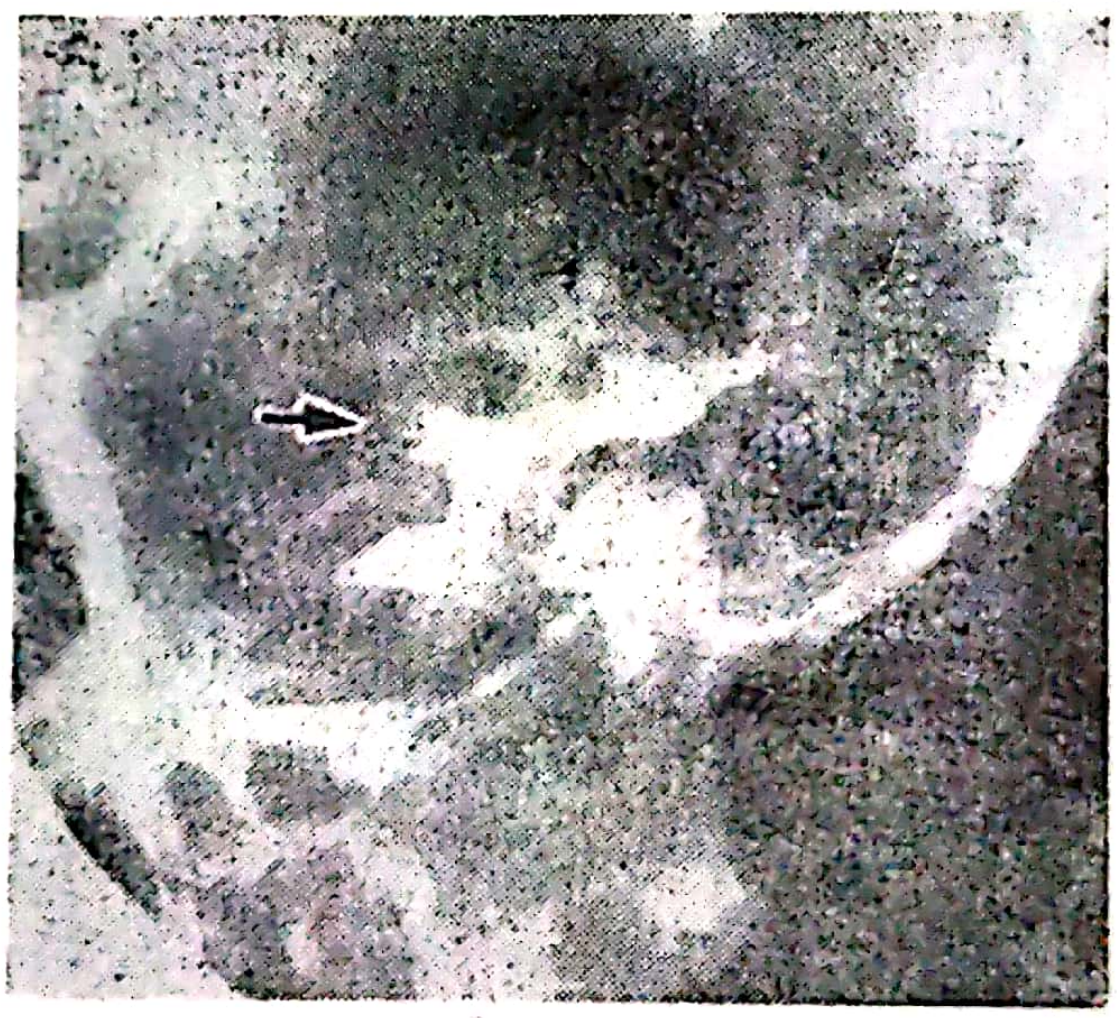

Fig. 122. — Tumoră de fosă cerebrală posterioară. Radiografie de craniu poziția Stenwers. Amputarea stîncii în cazul unui meningiom de sinus pietros inferior. (C. Arseni și colab. Procesele expansive intracraniene, 1977).

Sindromul cerebelos, va evidenția la bolnav : *hipotonie*, cu lipsa fixației posturale a articulațiilor și reflexe miotatice pendulare. Va exista fenomenul de „rebound“ descris de Holmes-Stewart. Hipotonia va fi bilaterală în leziunile tumorale de emisfer cerebelos și unilaterale în tumora vermiană. Bolnavii vor prezenta : *o asinergie cerebeloasă*, ataxia neaccentuîndu-se la închiderea ochilor, retropulsiune în leziuni vermiene și lateropulsie în tumori de emisfer cerebelos. În plus : hipermetrie, adiadocokinezie, vorbire cerebeloasă, ambele modificări apărînd în tumorile de emisfer cerebelos.

Sindromul vestibular : bolnavul va avea vertije, mai ales la brusca schimbare a poziției capului, de obicei de o putere mai scăzută ca în leziunea vestibulară periferică. Numai în neurinoamele de nerv acustic și arahnoiditele unghiului pontocerebelos se va produce un vertij Ménière autentic. Vertijul tumorilor de fosă cerebrală posterioară după C. Arseni și Stanciu (1973) nu depășește un procentaj de 15%. Se remarcă și o ataxie vestibulară „cu mers în stea“, accentuat la închiderea ochilor cu semnul Romberg pozitiv. Bolnavii pot avea tulburări vizuale, alterarea simțului distanței, senzația de „cap greu și picioare mari“.

Atunci cînd la proba brațelor întinse, devierea lor va fi în sus, leziunea se presupune că ar fi localizată în peduncul. Aproape totdeauna este de menționat și nistagmus.

Este caracteristică poziția capului bolnavului în tumorile de fosă cerebrală posterioară, avînd „atitudinea de ceremonial“ capul situat în flexie și aplecat lateral cu o ușoară contracție a mușchilor cervicali (fig. 123, fig. 124) ceea ce (după R. Stenvers) ar îngădui drenarea lichidului cefalorahidian din ventriculul al IV-lea în cisternele apropiate scăzînd hipertensiunea intracraniană. Uneori, în tumorile cerebeloase capul va fi rotit (I. Batten — 1903) ca și în tumorile de unghi pontocerebelos (H. Cushing — 1937).

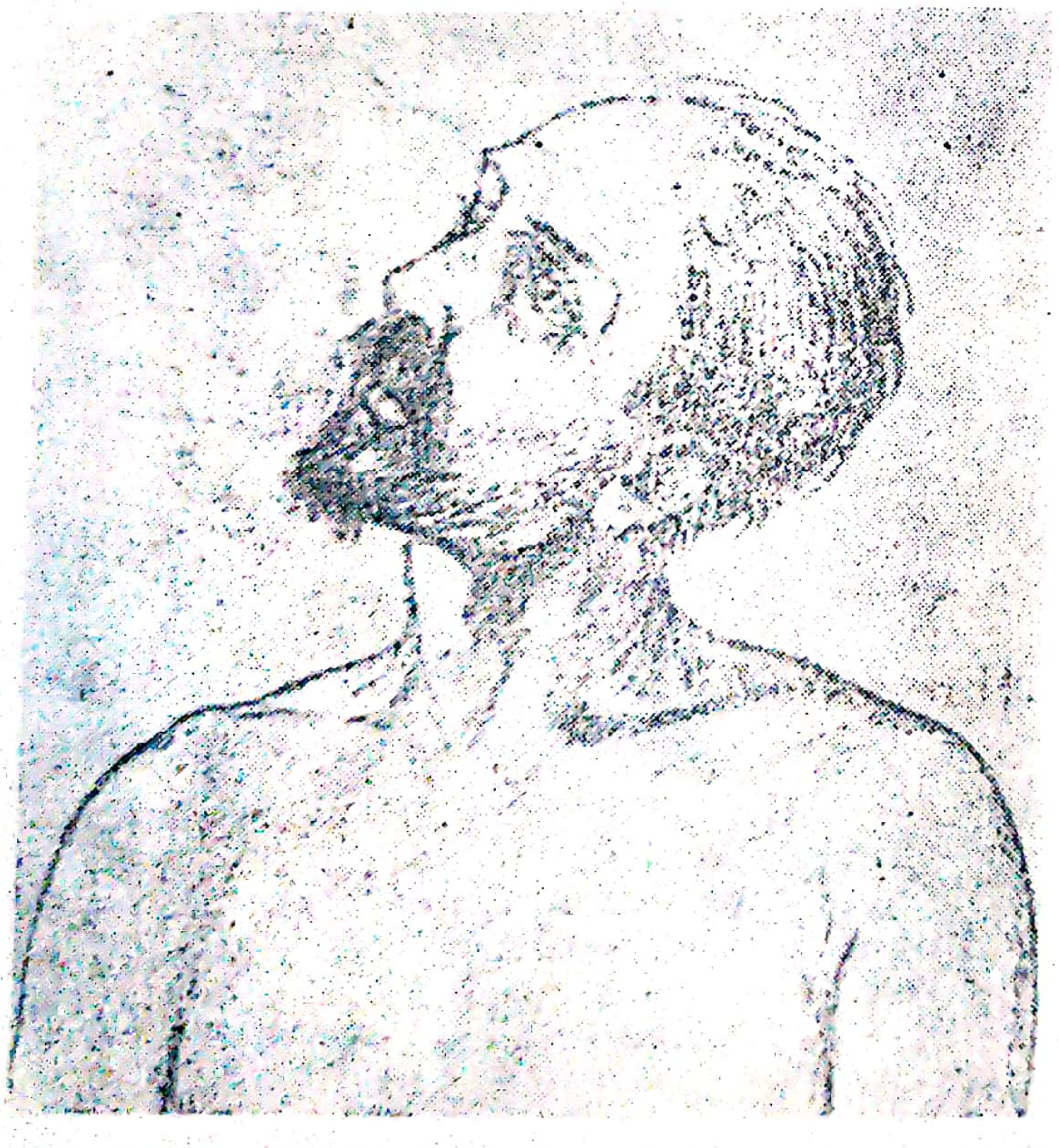

Fig. 123. — Tumoră de cerebel (emisfer stîng). Atitudinea particulară a capului cu flectarea de partea stîngă. (Holmes și Stewart).

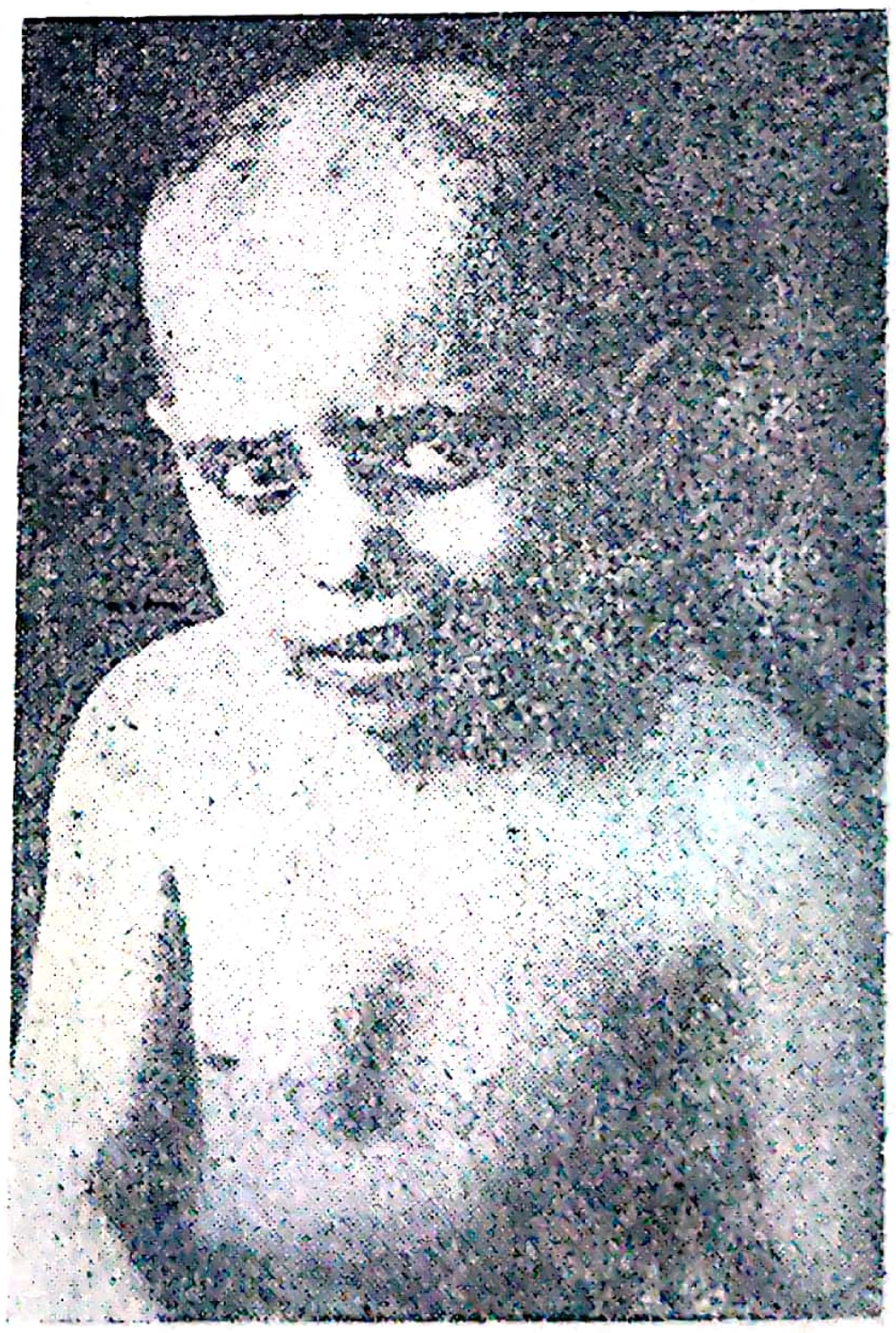

Fig. 124. — Tumoră de cerebel. Capul copilului este aplecat de partea dreaptă cu umărul ușor coborît. Pareza facială dreaptă. (C. Arseni — Tumorile cerebrale — Neurologia, vol. II — 1957).

Deficitele motorii se întîlnesc mai rar în tumorile fosei posterioare și numai atunci cînd cuprind zona ventriculului IV și *foramen magnum* cu extindere cranio-spinală (C. Arseni și colab. — 1977) ca în tumorile clavusului. Bolnavul va prezenta hemipareză, parapareză sau tetrapareză. Pareza însoțită de moderate semne cerebeloase va fi ipsilaterală numai în faza terminală de basculare a trunchiului constituind *Sindromul Oliver-Gibs*.

Alterarea sensibilității obiective în tumorile de foramen magnum va duce la o pseudoatetoză și pseudoastereognozie. Semnul Oppenheim este prezent, fiind găsit mai frecvent ca semnul Babinski.

Reflexele osteotendinoase vor fi abolite. Aceasta s-ar datora compresiunii rădăcinilor posterioare de către l.c.r. sau datorită unei întreruperi a căilor cerebro-spinale, vestibulo- și bulbo-spinale (von Bogaert, L. Martin — 1928, von Gehuchten P. — 1925).

Dintre nervii cranieni lezați mai frecvent sînt : abducensul și acusticul (hipoacuzie bilaterală) ca și ceilalți nervi în leziuni ale unghiului pontocerebelos. În stările grave apar tulburări vegetative : dereglări respiratorii, ale pulsului, tensiunii arteriale și hipertermie în faza terminală.

În plus apar *dereglări vasomotorii :* cianoză, dermatografism crescut și diminuarea temperaturii cutanate. În *„crizele vegetative bulbare" din tumorile de vermis cu o comprimare a ventriculului IV* (tahicardie, dereglări vasomotorii, tulburări respiratorii și de puls) *există pericolul unei morți bruște*. C. Arseni, M. I. Botez — (1971) consideră că procesele vegetative de bază se integrează la nivelul bulbului (reflexul vomei, cel cardiovascular și reflexul respirator).

Distensia ventriculului III (fig. 125) cu comprimarea hipotalamusului ca în hidrocefalie va produce dereglări ale metabolismului hidro-



Fig. 125. — Tumoră de fosă cerebrală posterioară. Ventriculografie. Se evidențiază hidrocefalia ventriculului III și a ventriculului lateral.
(C. Arseni, A. I. Constantinovici, M. Maretzis și colab. Procesele expansive intracraniene — 1973).

electrolitic și zaharat. Tulburările urinare se observă numai în etapele avansate ale tumorilor de cerebel, de unghi pontocerebelos și de ventricul IV; acestea se consideră a fi produse de deconectarea căilor hipotalamospinale.

Tumorile cerebeloase în special, ca și cele ale lobului temporal datorită edemului cerebral secundar vor produce adesea hernieri transtentoriale (de amigdale cerebeloase sau hipocamp) declanșînd angajări în incizura tentorială (C. Arseni, 1957, 1971, 1973, I. Walker, 1969, I. Stamatoiu, 1974).

Crizele tonice de fosă cerebrală posterioară denumite „cerebellar fits“ (Jackson — 1871) cu opistotonus, extensia membrelor inferioare și flexia celor superioare (descrise la tumorile laterale ale cerebelului) sînt însoțite de tulburări sfincteriene, precedate de o aură (țipăt) și urmate de tulburări vegetative (cianoză, bradicardie, respirații Cheyne-Stockes) cu pericol de moarte (fig. 126).



Fig. 126. — Criză cerebeloasă tipică (Cerebellar fits) la un tînăr cu tuberculom cerebelos. (C. Arseni — Tumorile cerebrale. În Neurologia vol. II — 1957, Ed. Medicală).

Uneori în tumorile de fosă posterioară se mai observă și: crize pseudojacksoniene, clonii faciale, cu iritarea cordoanelor anteroposterioare ale măduvei. Au fost semnalate și mioclonii cu o contractură facială în unele tuberculoame ale trunchiului cerebral care cuprind și emisferele cerebeloase (R. Fliatrault și colab. — 1977).

Tumorile cerebelului, sînt mai frecvente la copii (C. Arseni, L. Horvath, V. Ciurea — 1981) sau tineri (astrocitoame, meduloblastoame) cu o evoluție adesea lent progesivă cu existența unui sindrom vermian sau de emisfer cerebelos (după localizare).

Hipertensiunea intracraniană accentuată instalată timpuriu va comprima formațiile limitrofe (trunchiul cerebral) producînd leziuni de nervi cranieni, leziuni piramidale și stază papilară, fenomenele avînd uneori un caracter ondulator.

11.2 Clasificarea tumorilor cerebelului

Clasificarea tumorilor cerebelului după sediul acestora include:

— tumori ale liniei mediane;

— tumori laterale sau emisferice;

— mai pot fi incluse și tumori ale unghiului pontocerebelos. Toate aceste tumori sînt dispuse subtentorial în fosa cerebrală posterioară.

Tumorile fosei cerebrale posterioare ca și cele ventriculare sau bazale — sînt mai greu decelabile la scintigrafia cerebrală (C. Popa — 1980).

11.2.1. Tumorile liniei mediane

Cel mai crescut procentaj al tumorilor liniei mediane îl dau copiii cu localizare subtentorială și în special *meduloblastoamele* cu o topografie vermiană (C. Arseni, Al. I. Constantinovici, A. Maretsis — 1977).

Tabloul clinic al sindromului de linie mediană este dominat de *o crescută hipertensiune intracraniană* instalată de la începutul bolii cu pericolul iminent al unui blocaj al lichidului cefalorahidian și o evoluție foarte rapidă.

Hipertensiunea intracraniană clinic se manifestă prin cefalee, vărsături, stază papilară, tulburări psihice și mărirea cutiei craniene.

Cefaleea, care apare de la început în majoritatea cazurilor (C. Arseni și colab. — 1973) la copii este aproape nesesizată și ia un caracter acut, permanent sau „în crize“ intermitente în tumorile ventriculului IV (L .Bruns — 1892).

Vărsăturile de tip central, fără cefalee sînt matinale, în jet, mai ales în tumori de ventricul IV, prin iritarea planșeului său. Vărsăturile se declanșează la accentuarea cefaleei care diminuă atunci în intensitate. La copii, semnul Macwen este prezent și este produs prin dehiscența șunturilor craniene fiind asociat cu „zgomotul de oală spartă“ care se pune în evidență la percuția craniului.

Fenomenele de focar adesea nu sînt decelabile, iar atunci cînd apar se manifestă prin fenomene cerebelovestibulare și leziuni ale nervilor cranieni, mai des fiind prinsă perechea a VI-a. Cînd se instalează tulburările vegetative și cele de deglutiție, acestea ne indică existența procesului tumoral în regiunea ventriculului IV. Existența unei atrofii optice este cel mai frecvent secundară și este prezentă la copii.

11.2.1.1. Meduloblastomul

Meduloblastomul este cea mai întîlnită tumoră de fosă cerebrală posterioară aproape eminamente la copii pînă la 15 ani, așa după cum meduloblastoamele emisferelor cerebeloase apar la adulți și sînt mai rare. Se tinde ca meduloblastomul să nu mai fie considerat în mod exclusiv o tumoră de fosă cerebrală posterioară, ajungîndu-se ca majoritatea meduloblastoamelor cerebrale cunoscute să fie considerate ca oligodendroglioame, neurinoame și sarcoame leptomeningeale (C. Arseni, A. I. Constantinescu, M. Maretsis, M. Stanciu, I. Voinescu — 1973). Astfel, în timpul din urmă se contestă de mulți specialiști posibilitatea existenței și a meduloblastoamelor cerebrale. Unii autori (Crue — 1985) interpretează aceste fapte prin capacitatea meduloblastomului de a se putea diferenția atît pe linia neuronală (neuroblastom) cît și pe linia glială (oligodendroglioblastom), (fig. 127).

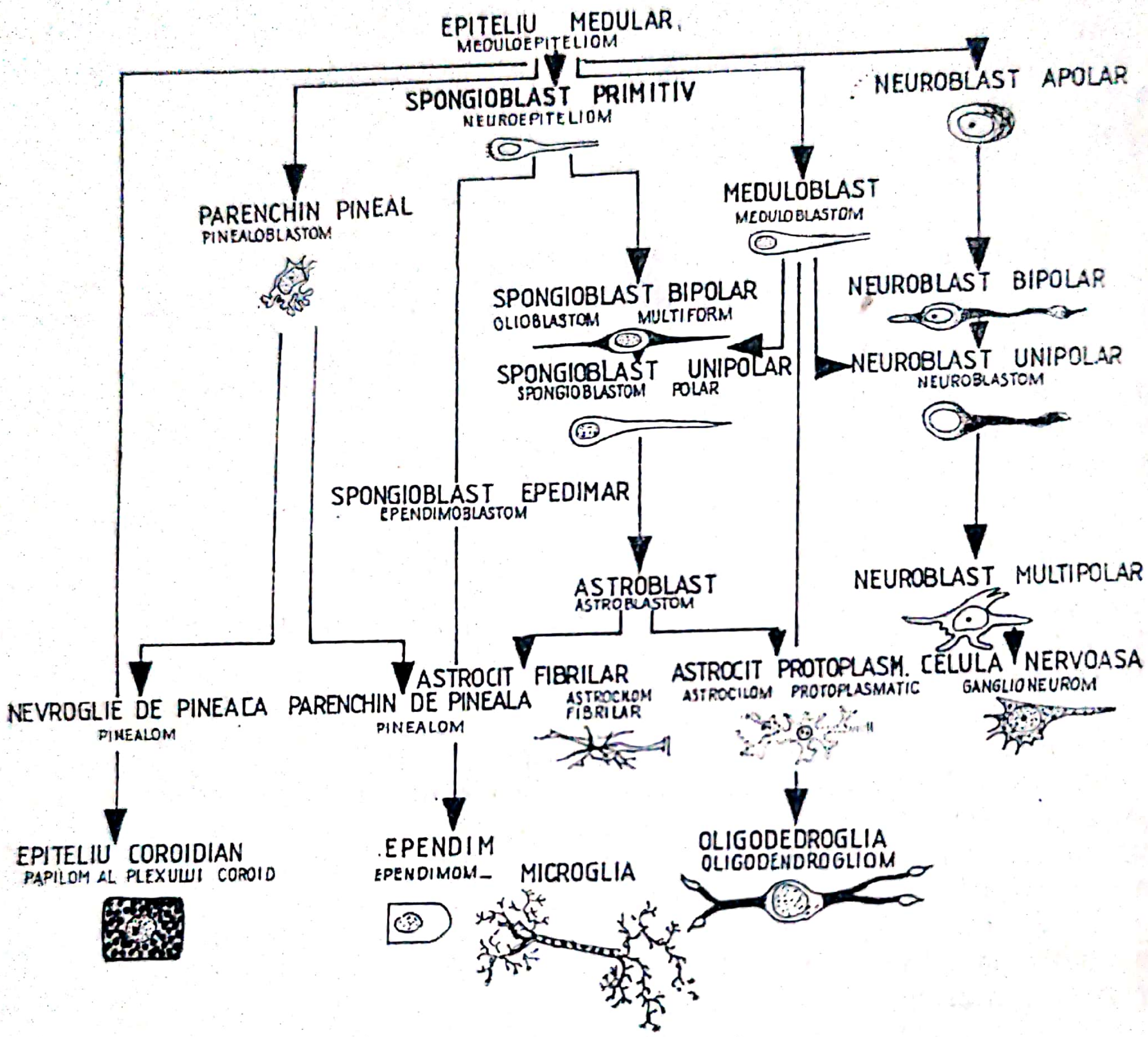
EPITELIU MEDULAR
MEDULOEPITELIOM
SPONGIOBLAST PRIMITIV
NEUROEPITELIOM
NEUROBLAST APOLAR
PARENCHIN PINEAL
PINEALOBLASTOM
MEDULOBLAST
MEDULOBLASTOM
SPONGIOBLAST BIPOLAR
OLIOBLASTOM MULTIFORM
NEUROBLAST BIPOLAR
SPONGIOBLAST UNIPOLAR
SPONGIOBLASTOM POLAR
NEUROBLAST UNIPOLAR
NEUROBLASTOM
SPONGIOBLAST EPEDIMAR
EPENDIMOBLASTOM
ASTROBLAST
ASTROBLASTOM
NEUROBLAST MULTIPOLAR
ASTROCIT FIBRILAR
ASTROCITOM FIBRILAR
ASTROCIT PROTOPLASM.
ASTROCITOM PROTOPLASMATIC
CELULA NERVOASA
GANGLIONEUROM
NEVROGLIE DE PINEALA
PINEALOM
PARENCHIN DE PINEALA
PINEALOM
EPITELIU COROIDIAN
PAPILOM AL PLEXULUI COROID
EPENDIM
EPENDIMOM
MICROGLIA
OLIGODEDROGLIA
OLIGODENDROGLIOM

Fig. 127. — Glioamele. Diviziunea acestora pe grupe în funcție de caracteristicile lor avînd la bază schema de dezvoltare histogenetică.

Tabloul clinic este dominat de : *cefalee, vărsături, ataxia mersului.* Debutul este insidios cu vărsături „în jet“ fără greață, adesea dimineața la sculare. Uneori debutul este atipic cu vertije, tulburări de echilibru, febră sau apărînd după un oarecare traumatism cranian.

Hipertensiunea intracraniană este urmată de semne directe ca : mărirea cutiei craniene, cunoscutul zgomot de „oală spartă“ la percuția craniului ca urmare a hidrocefaliei obstructive apoi redoarea cefei cu atitudini particulare a capului („atitudinea de ceremonial“ arătată anterior), leziuni ale nervilor cranieni (pareze de nerv VI) cu diplopie, ambliopie cu edem papilar. În afara acestor simptome, bolnavii vor mai prezenta apatie, bradipsihism și fenomene de lob flocculo-nodular date de către tumora dezvoltată în vermisul cerebelului. *Sindromul clinic va fi dominat de un sindrom de arhicerebel.*

Bolnavii au evidente tulburări în mers prin prinderea mai ales a membrelor inferioare și trunchiului. Totodată se observă hipotonie și abolirea reflexelor miotatice. Nistagmusul este frecvent fără semnul Romberg. *În stadiul terminal al bolii: somnolență, bradicardie, respirație Cheyne-Stockes* și crize cerebeloase.

Diagnosticul diferențial este mai dificil, trebuind să excludem: *meningita t.b.c., encefalita, o hidrocefalie congenitală* și *sarcoamele arahnoidiene* care dispun de reticulină în stroma lor. Aceste sarcoame apar la vîrste mai înaintate avînd o lentă evoluție și fiind mai receptive la radioterapie (C. Arseni și colab. — 1973). Diagnosticul în aceste cazuri este greu de stabilit preoperator.

Anatomie patologică. Meduloblastomul cerebelului este o tumoare frecvent moale, roz-cenușie, vascularizată și ușor aspirabilă. Are tendința de infiltrare leptomeningeală (fig. 128 și fig. 129). *Celulele tumorale* abundente sînt dispuse „în pseudorozete“ — *cu tendință la mitoză, cu o mare malignitate și posibilitate de metastazare atît în întregul sistem nervos central cît și în alte părți.* Unele meduloblastoame se dezvoltă ca o unică tumoră și metastazează mai tardiv, iar altele se metastazează rapid în mai multe locuri și la distanță. Metastazarea se face pe calea lichidului cefalorahidian, întîlnind de obicei metastaze spinale care proliferează leptomeningeal.

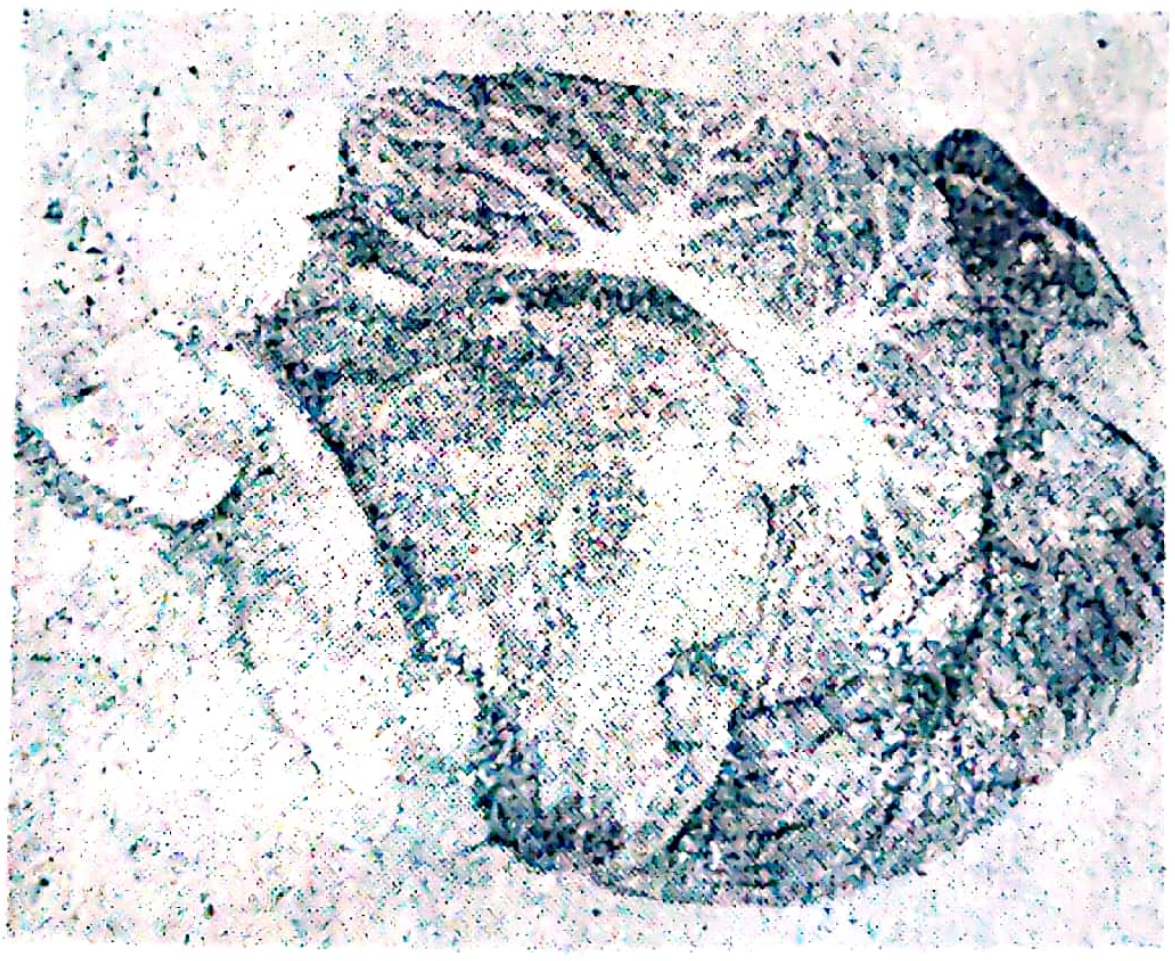

Fig. 128. — Meduloblastom cerebelos. Secțiune verticofrontală. Obstrucție a ventriculului IV. Hidrocefalie internă. Clinic: sindrom cerebelos, nistagmus orizontal și vertical la privirea de partea tumorii. Edem papilar — Hipertensiune intracraniană. (A. Huber — Angensymptome bei Hirntumoren — Zürich, 1956).

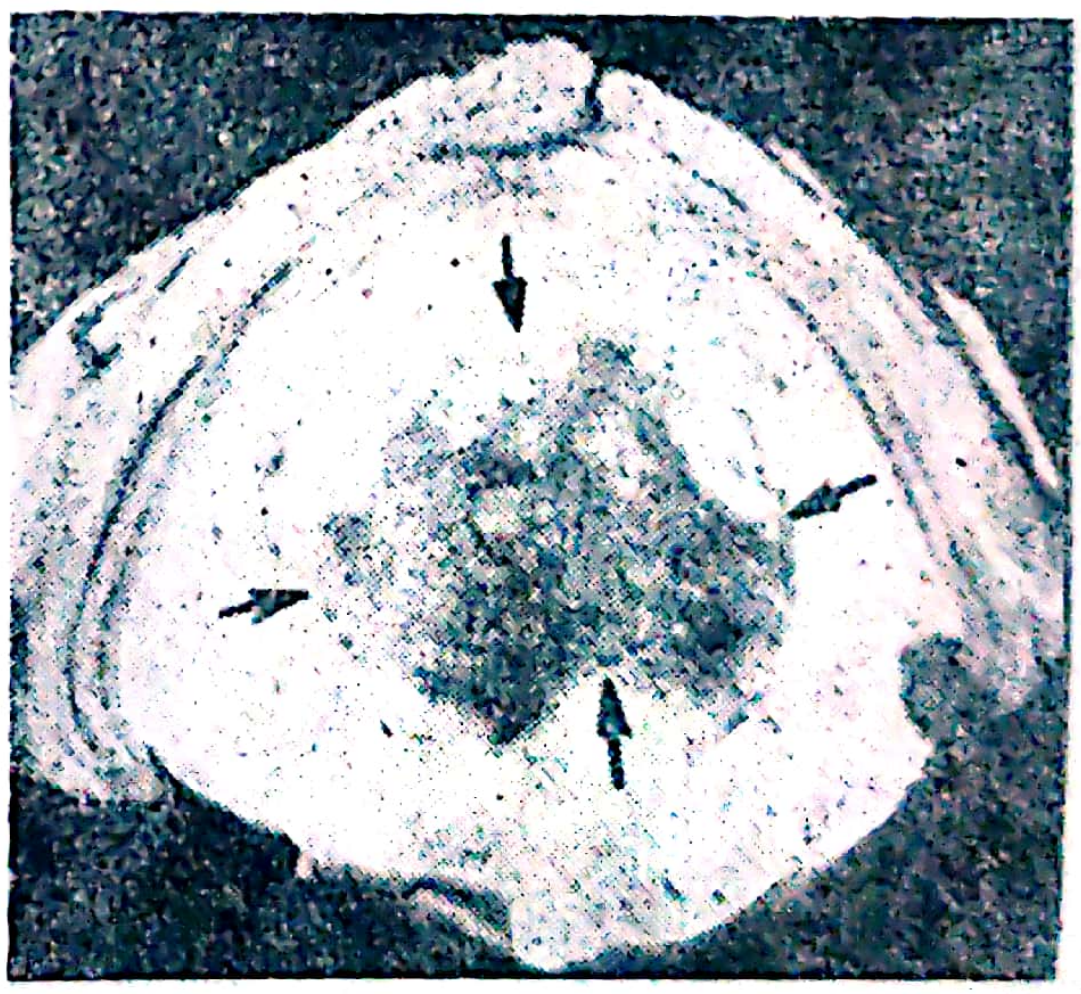

Fig. 129. — Meduloblastom. Imagine macroscopică pe o secțiune verticofrontală în cerebel. Tumora apare central bine identificată (prin săgeți). (C. Arseni, și colab. Procesele expansive intracraniene. vol. I — 1973).

Tratamentul — constă în *intervenţie neurochirurgicală şi radioterapie*, cu eficienţă slabă şi pasageră (fig. 130 şi 131).

Extirparea tumorii va trebui efectuată total. În meduloblastoame, cu extindere pedunculară (calotă) se indică un şunt cu valvă Spitz-

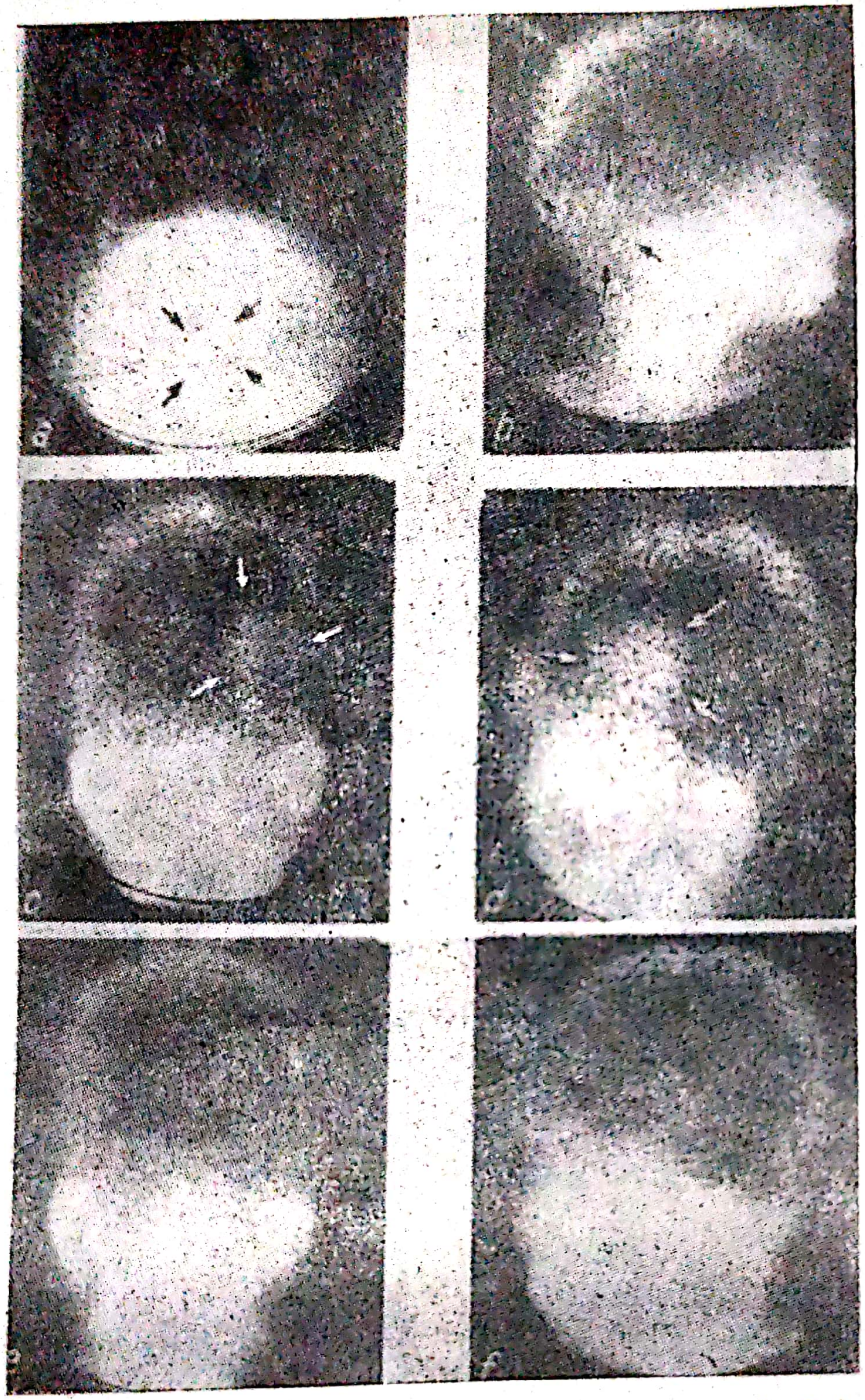

Fig. 130. — Tumoră de fosă cerebrală posterioară. Fotoscintigrafie cu tehneţiu^{99} :

a — tumoră de trunchi cerebral, imagine de faţă ; b — tumoră de trunchi cerebral, vedere din profil drept ; c şi d — meduloblastom de ventricul IV diseminat în insula stîngă. Imagine din faţă şi profil stîng ; e şi f — acelaşi caz după tratament radioterapie cu neapariţia în imagine a zonei de hiperactivitate (C. Arseni, A. I. Constantinescu, M. Maretzis, M. Stanciu, I. Voinescu. În Procesele expansive intracraniene, vol. I — 1973)

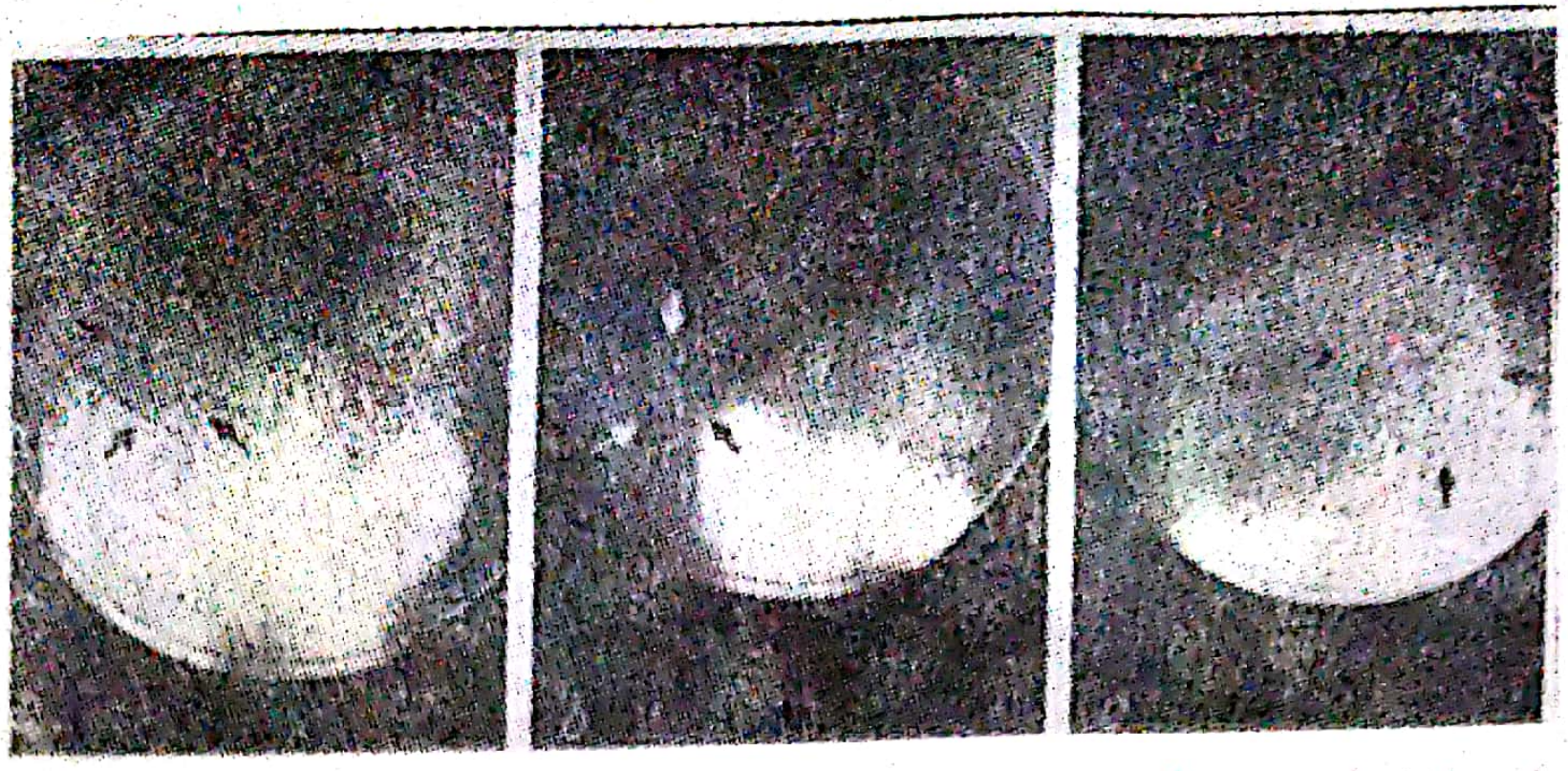

Fig. 131. — Meduloblastom de emisfer cerebelos drept vizualizat în trei incidențe :

a — A — P ; b — laterală dreaptă ; c — de fosă posterioară (A. Constantinovici. În — investigațiile paraclinice în afecțiunile sistemului nervos. Ed. Medicală — 1974).

Holter. Există pericolul diseminării pe calea l.c.r. a celulelor tumorale. Mortalitatea postoperatorie este crescută în special la meduloblastoamele de vermis.

Meduloblastomul are o mare sensibilitate la radioterapie, fapt pentru care aceasta trebuie făcută la distanță de fosa cerebrală posterioară, pe emisferele cerebrale și coloana vertebrală. Dozele indicate variază între 6 000—12 000 R. pe craniu și mult mai puțin pe coloana vertebrală (o medie de 5 000 R) ; dozele sub 5 000 R nu au eficiență. Rezultatele mai bune ar apare în meduloblastoamele de emisfer cerebelos (C. Arseni și colaboratorii — 1973).

Localizarea glioblastomului multiform este *foarte rară* în cerebel. Pînă în 1975 s-au descris 35 cazuri (Dohrmann și Dunsmore — 1975) iar după Tibbs și Mortara (1980) numai 9 cazuri au fost convingătoare. Ulterior, s-au mai descris alte 3 cazuri (Auff și Vass 1981, Tibbs și Mortara 1980). Unii autori au emis ideea originii glioblastomului multiform de cerebel în modificările anaplastice ale tumorilor astrocitare (Russell și Rubinstein — 1977).

Hegedüs și Molnar (1983) descriu la o femeie de 39 ani un nou caz de glioblastom multiform. După operație și radioterapie, bolnava a putut trăi, lucrînd peste 5 ani. Examinarea creierului și la microscopul electronic a arătat infiltrarea tumorii recidivate în emisferul stîng, punte și bulb ; oliva bulbară omolaterală era hipertrofiată cu infiltrare tumorală (deosebită de hipertrofia olivară eterolaterală din leziunile nucleului dințat din degenerarea transinaptică dento-olivară) și incluzii citoplasmatice în celulele tumorale, descrise pentru prima dată în acest tip de tumoare.

Budka și Wöber (1974) au descris un caz de glioblastom multiform al cerebelului care cuprindea nucleul dințat, determinînd hipertrofia olivei bulbare contralaterale prin procesul de degenerare dento-olivară.

11.2.1.2. Astrocitomul de fosă posterioară

După C. Arseni, astrocitomul de fosă posterioară ocupă locul patru din cadrul tumorilor cerebeloase după meduloblastom, hemangioblastom și metastaze. Are o localizare vermiană sau de emisfer cerebelos, primele fiind mai des întîlnite. Majoritatea acestor tumori cu localizare de fosă posterioară — după Penfield și Edvige (fig. 132) sînt *cele piloide* — cu caracter mai puțin malign și cu un prognostic mai puțin sumbru.

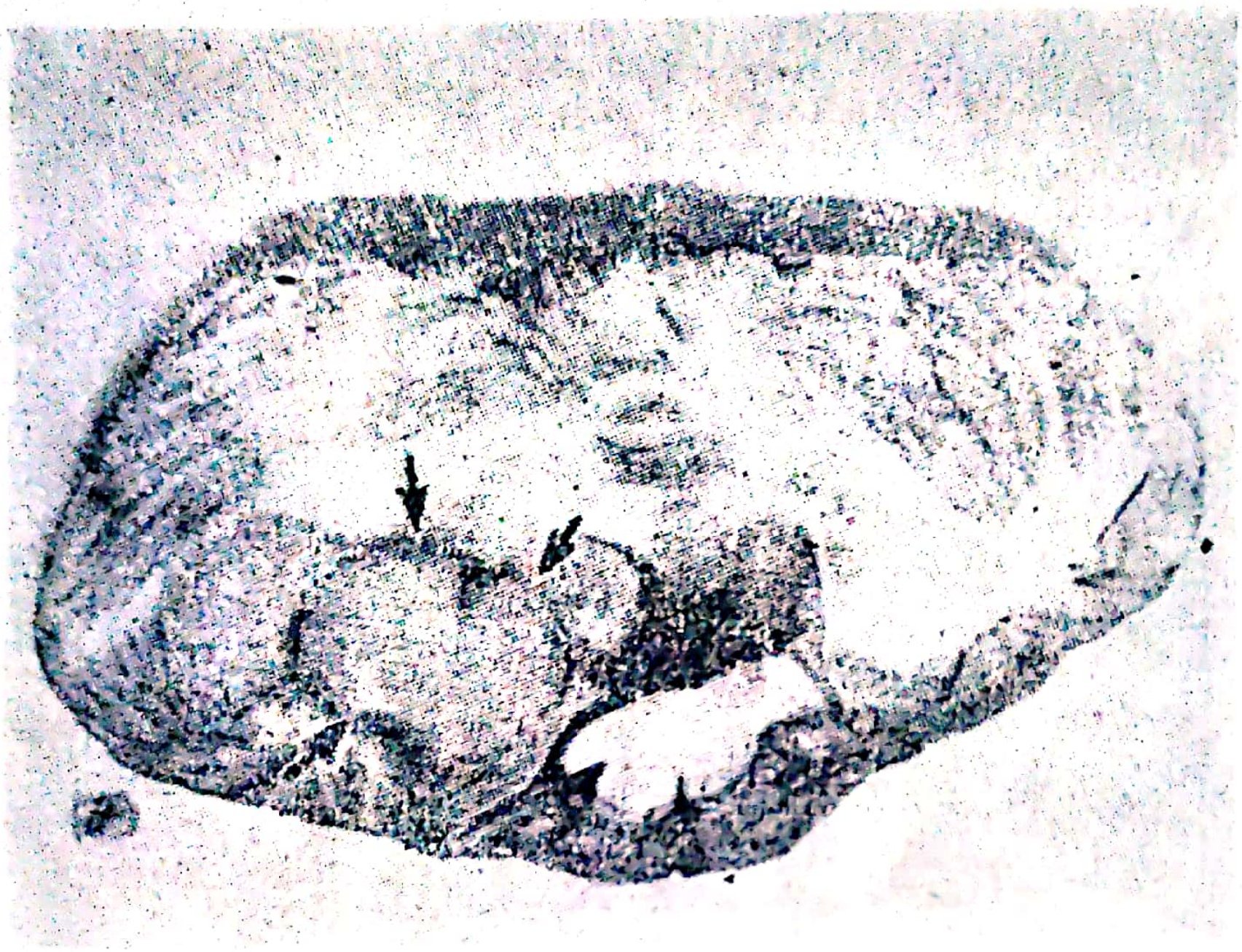

Fig. 132. — Astrocitom cerebelos. Imagine macroscopică. Tumora apare bine conturată (fiind indicată de săgeți). (Din Procesele expansive intracraniene, vol. I — 1973, C. Arseni și colab.).

Astrocitomul median de vermis apare la tineri, iar cel de emisfer la vîrste ceva mai înaintate. Evoluția bolii variază între 1—2 ani.

Tabloul clinic: sindromul caracteristic este și în aceste cazuri acela de hipertensiune intracraniană, cu o evoluție derutant silențioasă, cu cefalee mai ușoară ca în meduloblastom, vărsături, scăderea accentuată a acuității vizuale cu stază papilară și atrofie optică, uneori hemianopsie (fig. 133).

Sindromul cerebelos este pronunțat cu atingere de neocerebel și numai unilateral. Reflexele osteo-tendinoase sînt vii, iar fenomenele vestibulare discrete. Tîrziu, pot fi prinse perechile V, VII și VIII de nervi cranieni. Se menționează aproape unanim în astrocitomul median de vermis și o hidrocefalie (fig. 134).

Nu poate fi vorba la acești bolnavi decît de un tratament chirurgical, cu extirparea nodulului tumoral, cu posibilități de vindecare a tumorii gliomatoase, spre deosebire de astrocitoamele cerebrale. În ceea ce privește radioterapia, aceasta nu-și găsește nici o valoare evidentă postoperator.

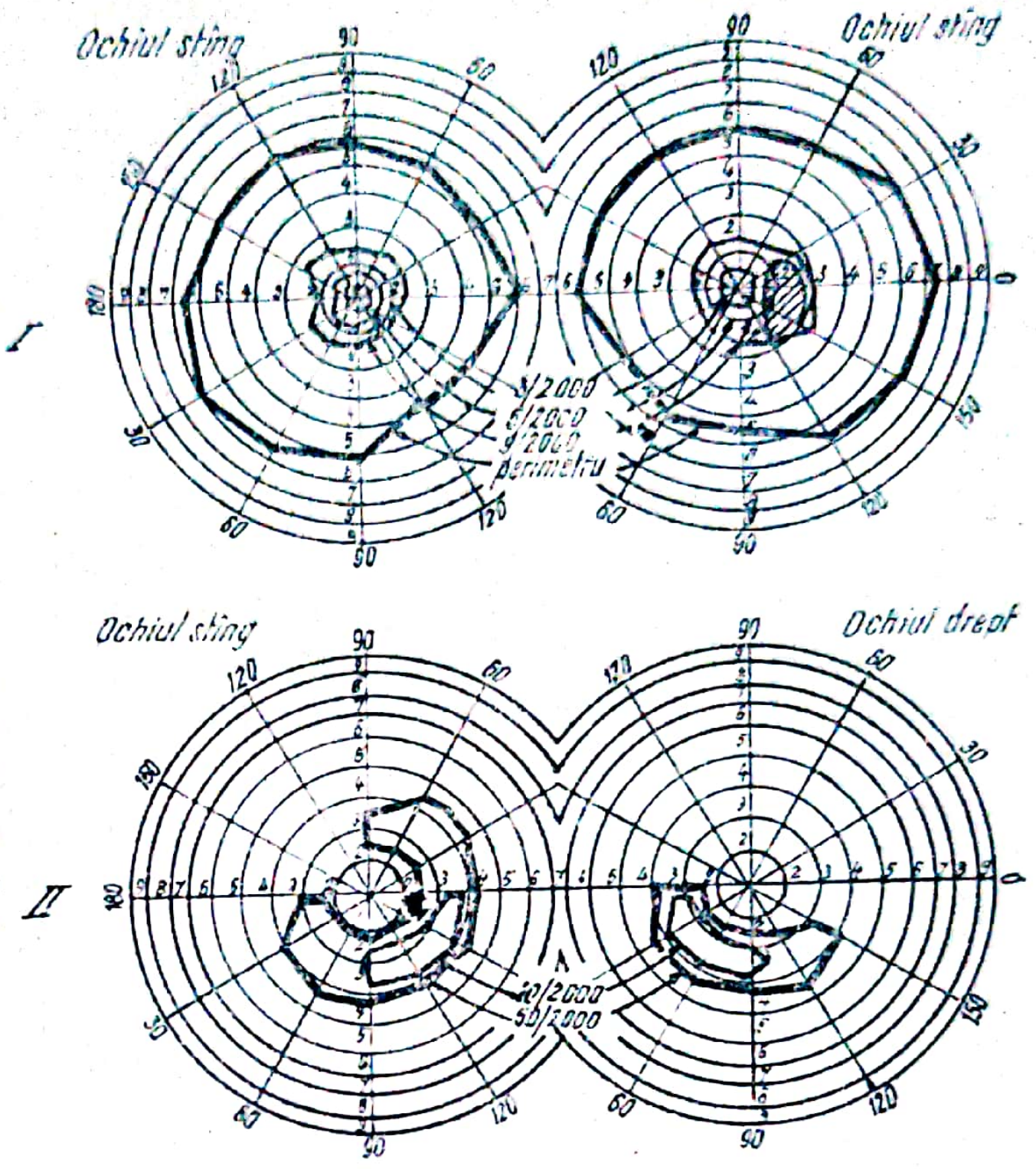

Fig. 133. — Astrocitom. I — Astrocitom al emisferului cerebelos stîng (porțiunea laterală) extins pînă în unghiul ponto-cerebelos la un tînăr de 19 ani. Stază papilară cu atrofie, cu mare scădere a acuității vizuale Hemianopsie incipientă bitemporală ; II — Astrocitom al vermisului cerebelos întins pînă la planșeul ventriculului IV (o fată de 11 ani). La stînga stază papilară incipientă, la dreapta papilă normală. Hidrocefalie ocluzivă. Hemianopsie bitemporală asimetrică, cu scăderea quadratului superior la dreapta și încercuirea sub formă de rinichi a maculei cu resturi de vedere la stînga.

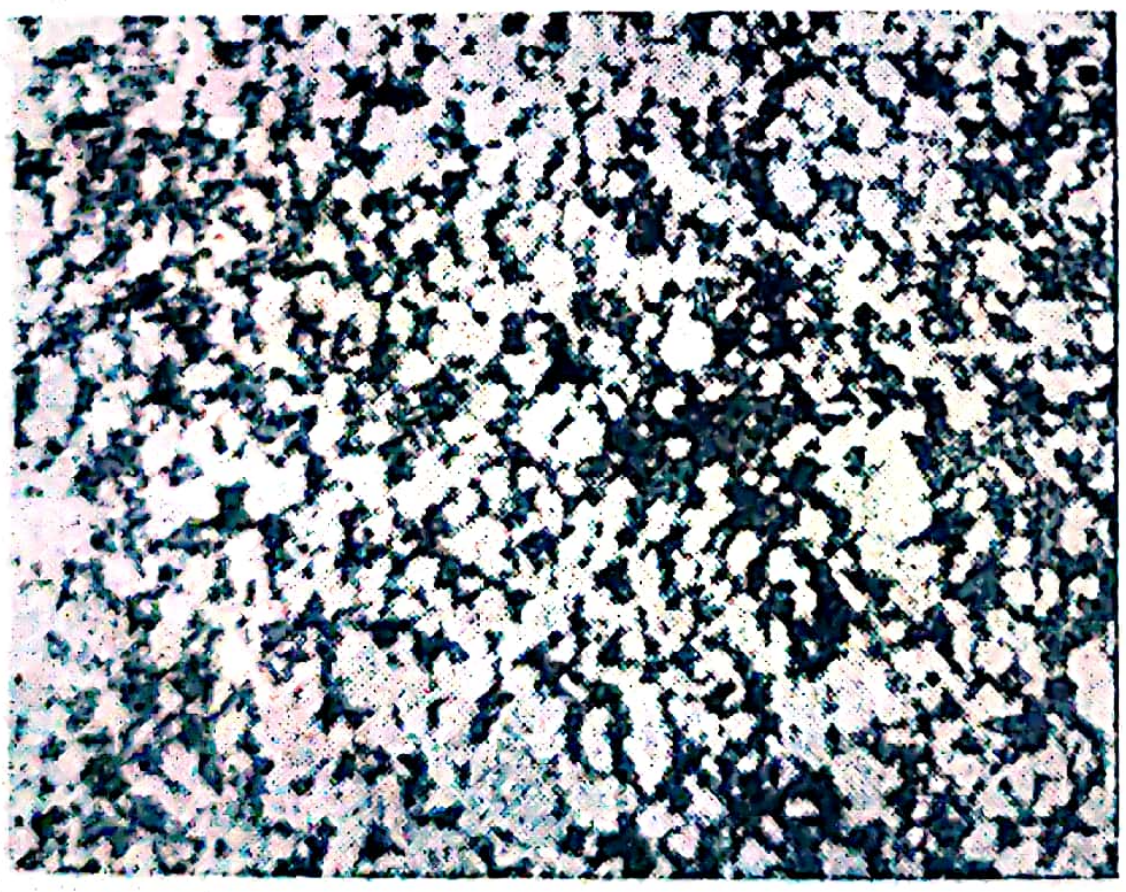

Fig. 134. — Astrocitom cerebelos. Imagine microscopică. Colorație hematoxilină — eosină × 100. (C. Arseni și colab. — Procese expansive intracraniene subtentoriale, 1973).

Mark Bernstein, Richard G. Perring și colab. (1984) au publicat un caz de astrocitom malign cerebelos rezecat subtotal și iradiat, la care după 16 ani de la tratamentul radioterapic aplicat postoperator s-a instalat la vîrsta de 26 ani un condrosarcom cerebelos în emisferul drept. Hidrocefalie secundară severă. Chimioterapia și shuntul aplicat nu au avut nici un rezultat, bolnavul exitînd la scurt timp.

11.2.2. Tumorile laterale sau emisferice

Acestea sînt dominate de sindromul cerebelos care poate fi de intensităţi variate, uşor sau de mare intensitate şi nu totdeauna de aceeaşi parte cu leziunea.

Tabloul clinic ne va decela: hipotonie sau o pasivitate, o ataxie cerebeloasă, tremor intenţional, hipermetrie, adiadocokinezie, o catalepsie cerebeloasă, fenomene vestibulare cu nistagmus, vertije, ameţeli. Sindromul cerebelos se va explica prin compresiunea tumorii asupra căilor labirintice sau hipertensiunea intracraniană.

Este demn de menţionat ca o excepţie de la patologia clinică clasică a sindromului cerebelos — cazul lui P. E. Egorov şi S. G. Zenkevich (1985) — a unui gangliocitom nodular difuz a emisferei drepte cerebeloase — la o femeie de 34 ani pe care autorii îl consideră ca o variantă aparte a bolii Lermitte-Duclos. În acest caz, moartea a survenit subit, prin tulburări ale circulaţiei l.c.r. şi sanguine fără să fi prezentat în cursul evoluţiei bolii o simptomatologie evidentă.

Caracteristic localizărilor emisferice ale tumorii este: înclinarea capului antero-lateral sau rotat, adesea de partea focarului lezional în circa 50% din cazuri (C. Arseni — 1957). Înclinarea capului se datorește sindromului vestibular; în ce privește poziţia de flectare a capului înainte aceasta va permite o lărgire a lojii cerebeloase cu diminuarea presiunii exercitate de tumoră asupra bulbului. Ceafa bolnavului va fi rigidă.

Caracteristic tumorilor laterale a emisferelor cerebeloase sînt crizele cerebeloase, *denumite* şi descrise de H. Jackson în 1888 ca „cerebellar fits". Crizele care pot pune în pericol viaţa bolnavului apar brusc o dată cu darea capului pe spate, extensia membrelor, rotirea ochilor în sus, bradicardie şi respiraţie zgomotoasă. Ele durează cîteva minute şi frecvent sînt fără pierderea cunoştinţei. Aceste crize *s-ar datora,* după teoria cerebeloasă (Horsley — 1888, Bremer — 1958), *leziunii vermisului,* mai ales a lobului anterior care experimental determină o hipertonie, vermisul avînd un rol inhibitor asupra centrilor tonigeni. Conform teoriei ventriculare reticulate (C. Arseni 1950) este vorba şi de o *participare a substanţei reticulate şi iritarea peretelui ventricular*, mai ales în tumori ale liniei mediane, hemoragii sau infiltraţii meningeale. C. Arseni (1957) explică aceste crize prin compresia amigdalelor cerebeloase asupra bulbului, centrii bulbo-pontini eliberîndu-se pentru scurt timp de acţiunea inhibantă a nucleului roşu.

În afara acestor fenomene caracteristice se observă: leziuni piramidale (pareze, plegii), atingerea nervilor cranieni cu excepţia nervilor I—III şi modificări EEG, cu anomalii difuze şi ample în emisferele cerebeloase (fig. 135). O tumoră de emisfer cerebelos frecvent întîlnită este hemangioblastomul.

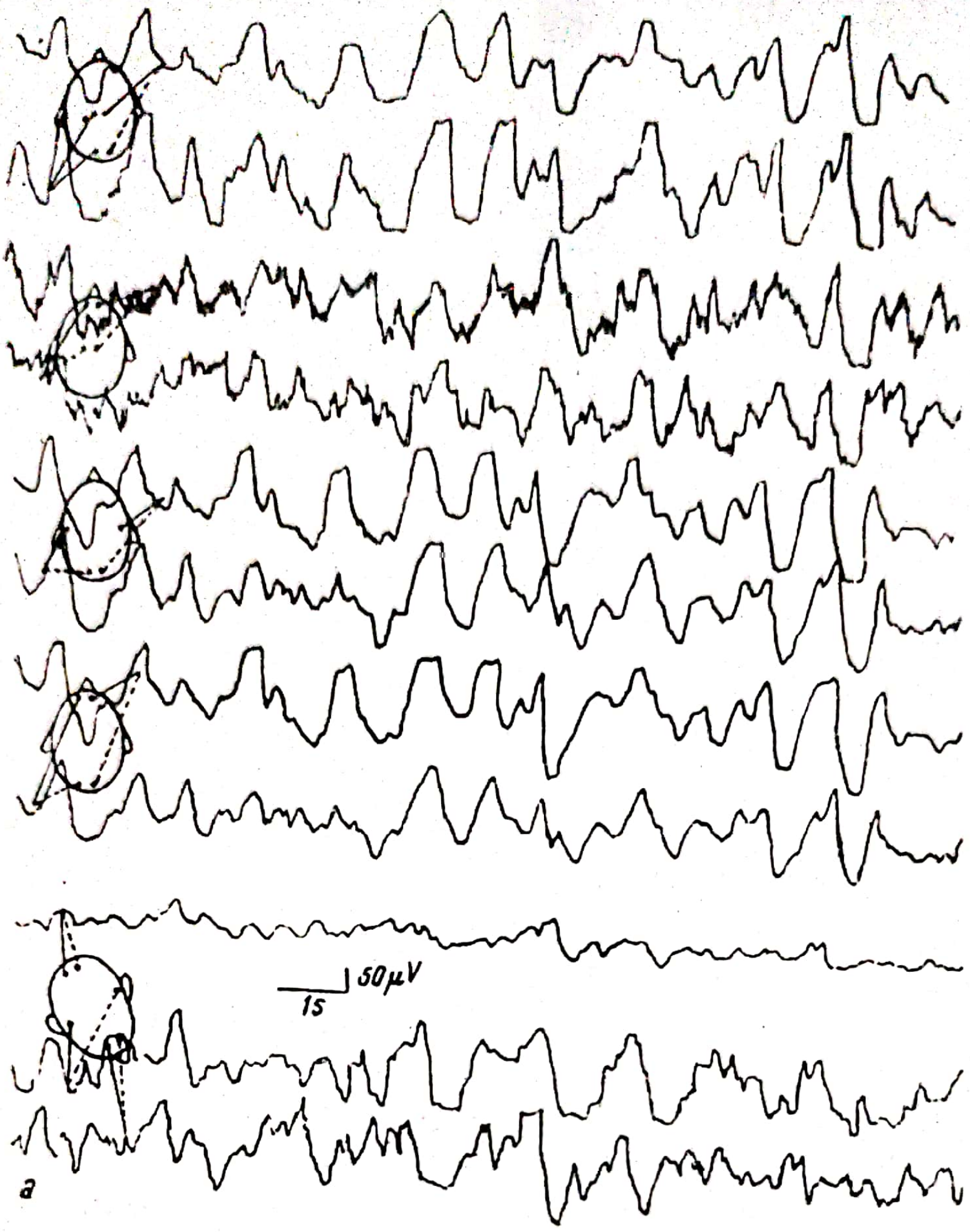

Fig. 135. — Tumoră cerebeloasă de emisfer drept. Electroencefalografie. Anomalii bioelectrice difuze și ample în ambele emisfere în regiunea posterioară bilaterală (unde theta și delta).

11.2.2.1. Hemangioblastomul

După C. Arseni și colab. (1973) hemangioblastomul ocupă locul al 3-lea ca frecvență în cadrul tumorilor de fosă posterioară după neurinomul de acustic și meduloblastom, înaintea metastazelor și astrocitoamelor. Aceasta este o tumoră a vîrstei adulte. Afecțiunea are o manifestare variată cu localizare fie cerebeloasă (Boala Lindau), retiniană (boala Hippel), fie medulară (gliom intramedular de aspect clinic pseudosiringomielic) și foarte rar alte localizări (pulmonare, renale, hepatice, pancreatice). Maladia Hippel-Lindau, în special, este foarte rară,



Fig. 136. — Boala Lindau. Angiografie vertebrală. Delimitat de trei săgeți apare un ghem vascular și artera bazilară (indicată cu două săgeți). (C. Arseni, A. I. Constantinovici și colab. 1973 — Procesele expansive intracraniene, vol. I).

la fel, de altfel, ca și alte malformații vasculare, care sînt excepționale (fig. 136).

Hemangioblastomul are un caracter ereditar. El face parte din grupa glioamelor, asemenea meduloblastoamelor derivînd după Lindau (1921) din partea aberantă a mezencefalului vascular generator al plexului coroid al ventriculului IV. *Macroscopic,* se deosebesc: *unele tumori chistice* (asemănătoare astrocitoamelor) *cu localizare în emisferele cerebeloase,* foarte rar în vermis și *unele tumori solide,* foarte vascularizate, de culoare cenușie roșiatică, decelabile pe angiografiile vertebrale. Ele sînt situate mai des în ventriculul al IV-lea. *Aceste tumori dispun de o structură vasculară,* fiind demonstrată la microscopul electronic structura reticulară a celulelor tumorale din hemangioblastoame (P. Castaigne și colab., 1968) fără existența de variante maligne a acestor tumori (Whietfield — 1960).

Simptome: cefalee, vărsături, tulburări de echilibru, tulburări vestibulare și un sindrom de neocerebel (în tumorile cerebeloase). Edemul papilar apare ceva mai tardiv, iar astereognozia este observată numai de unii autori — fiind considerată ca o urmare a compresiunii cordoanelor posterioare lîngă gaura occipitală de către procesul tumoral (Lerbouillet — 1932). *S-a menționat* (R. G. Robinson — 1965) *rolul agravant al sarcinii în hemangioblastoame la femei între 20—40 ani,* fiind cazul uneori de întrerupere a sarcinii.

În *boala Hippel*, modificările retiniene apar bilateral în multe cazuri, debutînd deseori înaintea semnelor cerebeloase. Ambliopie sau cecitate. *Aspectul oftalmologic este caracteristic* cu existenţa a două vase anastomozate cu hemoragii, zone de edem şi în stadiul terminal cataractă, ablaţie retiniană, glaucom (fig. 137 şi 138).

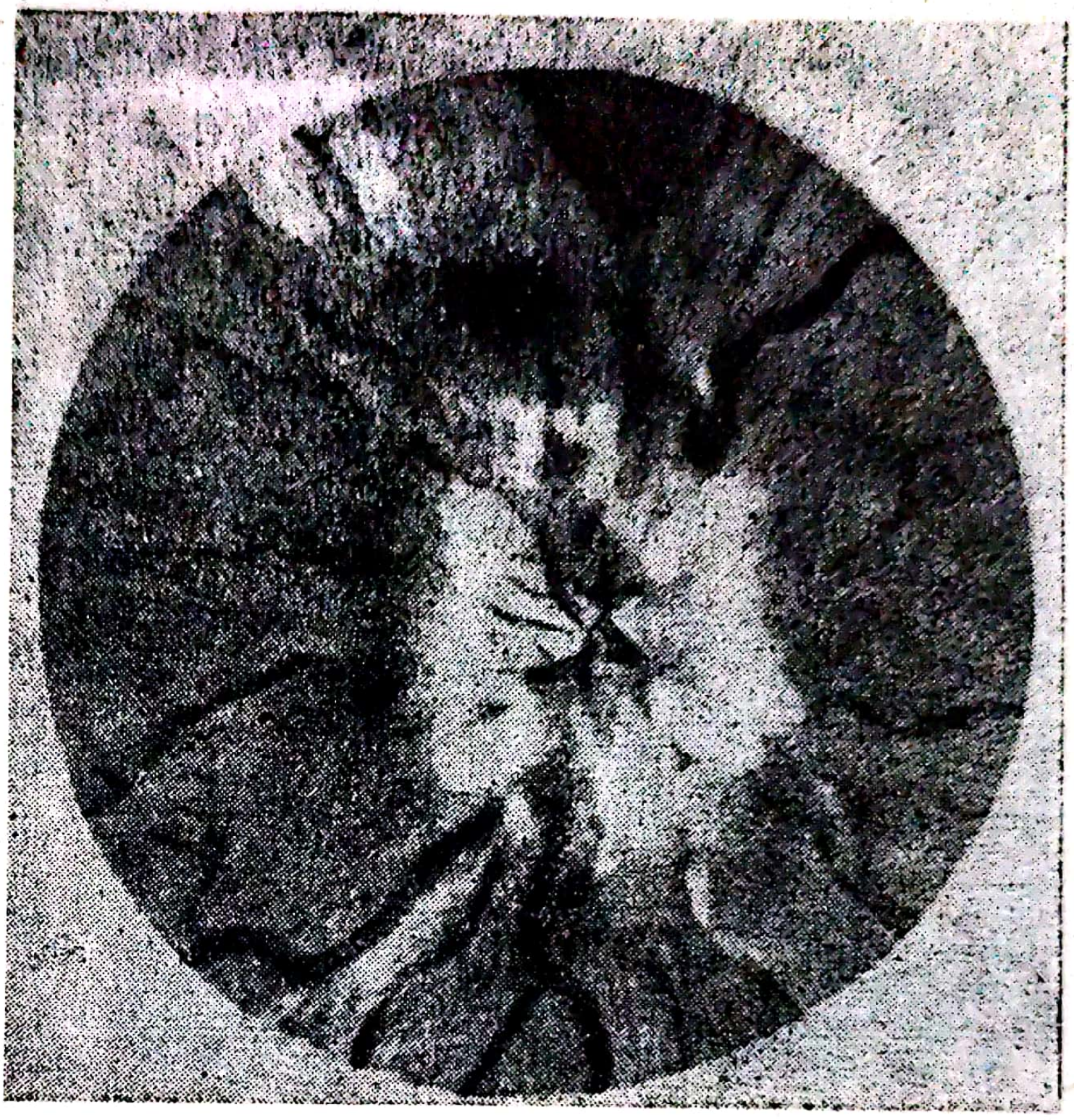

Fig. 137. — Hemangiom de emisfer cerebelos drept cu hidrocefalie oclusivă la un bolnav de 29 ani. Examenul fundului de ochi evidenţiază o stază papilară cu papilă mărită, fără contur. Atrofie a fibrelor nervoase. Numeroase pete albe pe papilă — îngustarea venelor.

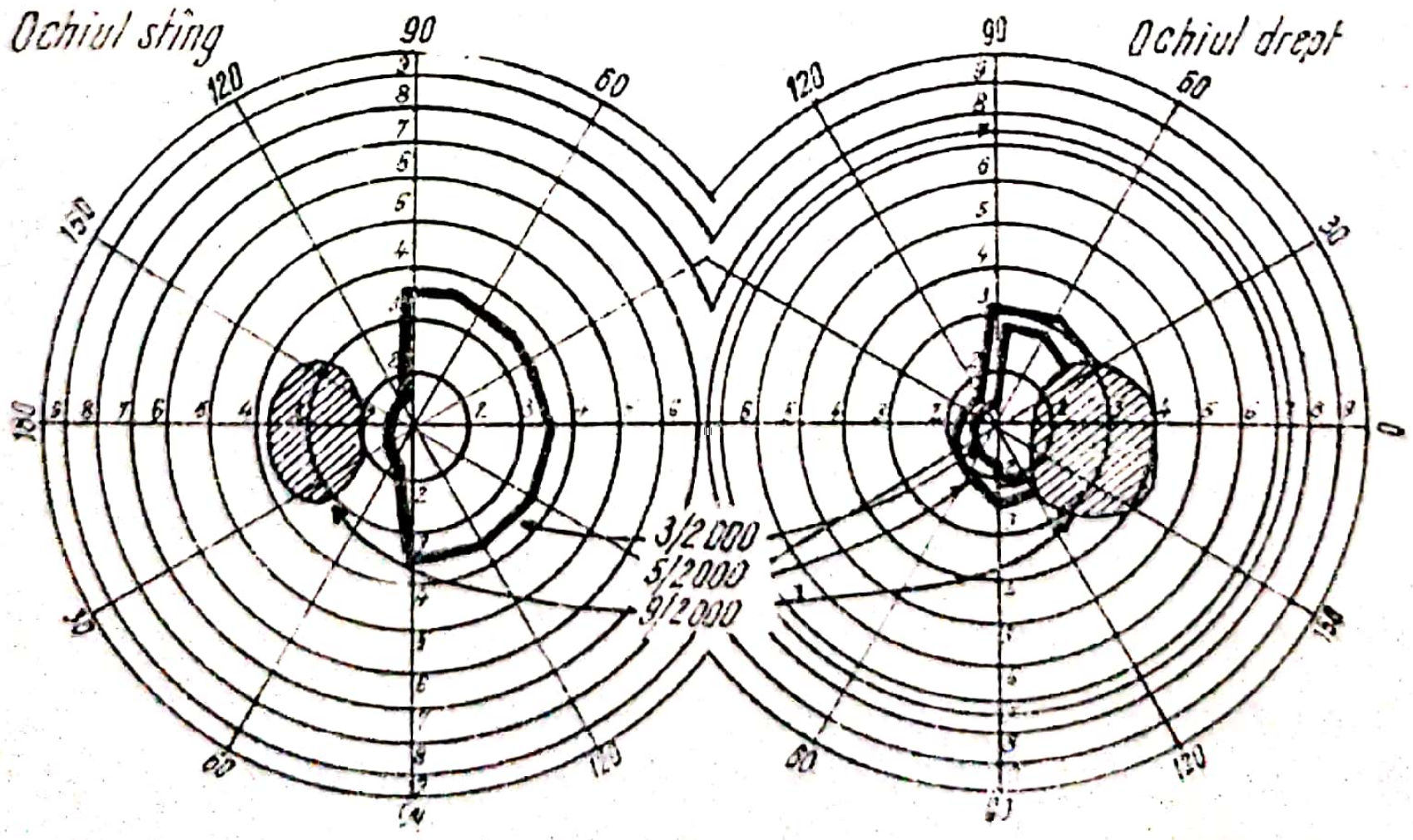

Fig. 138. — Hemangiom în partea caudală a vermisului cerebelos (bolnav de 38 ani, cu stază papilară bilaterală, stază venoasă şi mari hemoragii). Mărire enormă a petei oarbe bilateral. Hemianopsie stîngă omonimă cu integritatea maculei.

Tratament. Intervenția neurochirurgicală în hemangioblastoame este satisfăcătoare (C. Arseni, A. I. Constantinescu, M. Maretsis — 1973) mai ales în *tumorile moi* cu evacuarea chistului și a porțiunii murale.

11.2.2.2. Sarcomul cerebelos

Este o tumoră foarte rară, cu o localizare frecventă pe scoarța cerebelului cu caracter difuz, în ambele emisfere, cu metastaze pulmonare, hepatice, osoase. *Clinic*, această tumoră prezintă o simptomatologie dominată de semnele de hipertensiune intracraniană și mai puțin de sindromul cerebelos.

Din punct de vedere histologic va fi dificil de făcut diagnosticul diferențial cu un neuroblastom și acesta cu tendință de metastazare extranevraxială (fig. 139).



Fig. 139. — Metastază de emisfer cerebelos drept cu pornire uterină. Incidență laterală dreaptă (a) și de fosă posterioară (b). (A. Constantinovici. Investigațiile paraclinice în afecțiunile sistemului nervos — 1974).

Mortalitatea operatorie este crescută și în special în cazul extinderii tumorii în ventriculul IV. Se utilizează și radioterapia.

O altă tumoră rară de fosă cerebrală posterioară, cu o localizare în emisferul cerebelos este *oligodendroglionul*. Tumora se semnalează la vîrste medii, mai ales la bărbații cu o simptomatologie apărută mai precoce. Tumorile care apar la vîrste mai tinere au o durată medie de evoluție a simptomelor de circa un an, ceea ce ar putea fi un indiciu de diagnostic (C. Arseni și colab., 1973).

Tabloul clinic se manifestă prin sindromul cunoscut de hipertensiune intracraniană și semnele cerebeloase homolaterale.

Tratamentul neurochirurgical este unica șansă a bolnavului fiind completat cu *radioterapie* (în medie 4—6000 R) fără a se observa recidive ulterioare. Oligodendroglioamele cu localizare în ventriculul IV după Greenwood și colab. (1969) pot beneficia de o operație paleativă prin drenaj ventriculo-cardiac, fără extirparea tumorii cu o supraviețuire mai lungă. Autorii indică extirparea tumorii numai atunci cînd aceasta se constată că este liberă în ventriculul IV.

11.2.3. Tumorile de unghi ponto-cerebelos

Procesele tumorale care formează sindromul de unghi ponto-cerebelos au o evoluţie lent progresivă şi se întîlnesc mai ales la bolnavii adulţi. El se manifestă clinic prin paralizii ale nervilor cranieni şi fenomene de hipertensiune intracraniană.

Expresia cea mai caracteristică şi mai des întîlnită în unghiul ponto-cerebelos este neurinomul de nerv acustic.

Unghiul ponto-cerebelos evidenţiat în 1897 de către Mingazzini, deşi de o relativ mică dimensiune, prezintă o mare importanţă anatomo-clinică şi de natură neurochirurgicală prin posibilităţile conferite în abordarea tumorilor situate în acest spaţiu. Acest loc este mărginit anterior de şanţul bazilar, sinusul pietros inferior, faţa postero-superioară a stîncii (lob patrulater, biventer), iar medial de axul bulbo-protuberenţial.

În interiorul unghiului ponto-cerebelos sînt situate importante formaţiuni anatomice ca : porţiunea laterală a cisternei pontine, perechile V—XI de nervi cranieni, arterele cerebeloase : antero-inferioară, superioară şi mijlocie. Această configuraţie anatomică în cazul apariţiei unor tumori va oferi o simptomatologie clinică tipică cu şanse mai dificile de intervenţie chirurgicală (C. Arseni, A. I. Constantinescu şi colab., 1973).

11.2.3.1. Neurinomul de acustic

Deşi este o tumoră benignă, cu evoluţie lentă datorită volumului său cît şi a formaţiilor anatomice pe care le comprimă aceasta, ia adesea un caracter sever cu riscuri pentru viaţa bolnavului şi adesea sechele grave. Tumora care se dezvoltă lent din unghiul ponto-cerebelos, cu un debut otologic, derivă din ramura vestibulară a perechii a VIII-a de nervi cranieni, apărînd în jurul vîrstei de 30 de ani, mai frecventă la femei şi frecvent localizată de partea stîngă (fig. 140 şi 141).

Evoluţia neurinomului de acustic conferă un tablou clinic bine conturat în patru stadii : În *primul stadiu oto-neurologic* este atins nervul VIII — acustico-vestibularul (ameţeli, surditate, inexcitabilitate calorică de partea leziunii).

În *stadiul II neurologic* — sînt lezaţi prin compresiuninea tumorii nervii V—VII (paralizie facială, hipoestezie trigeminală, nistagmus şi un sindrom cerebelos cu nesiguranţa mersului şi a mişcărilor mîinilor şi

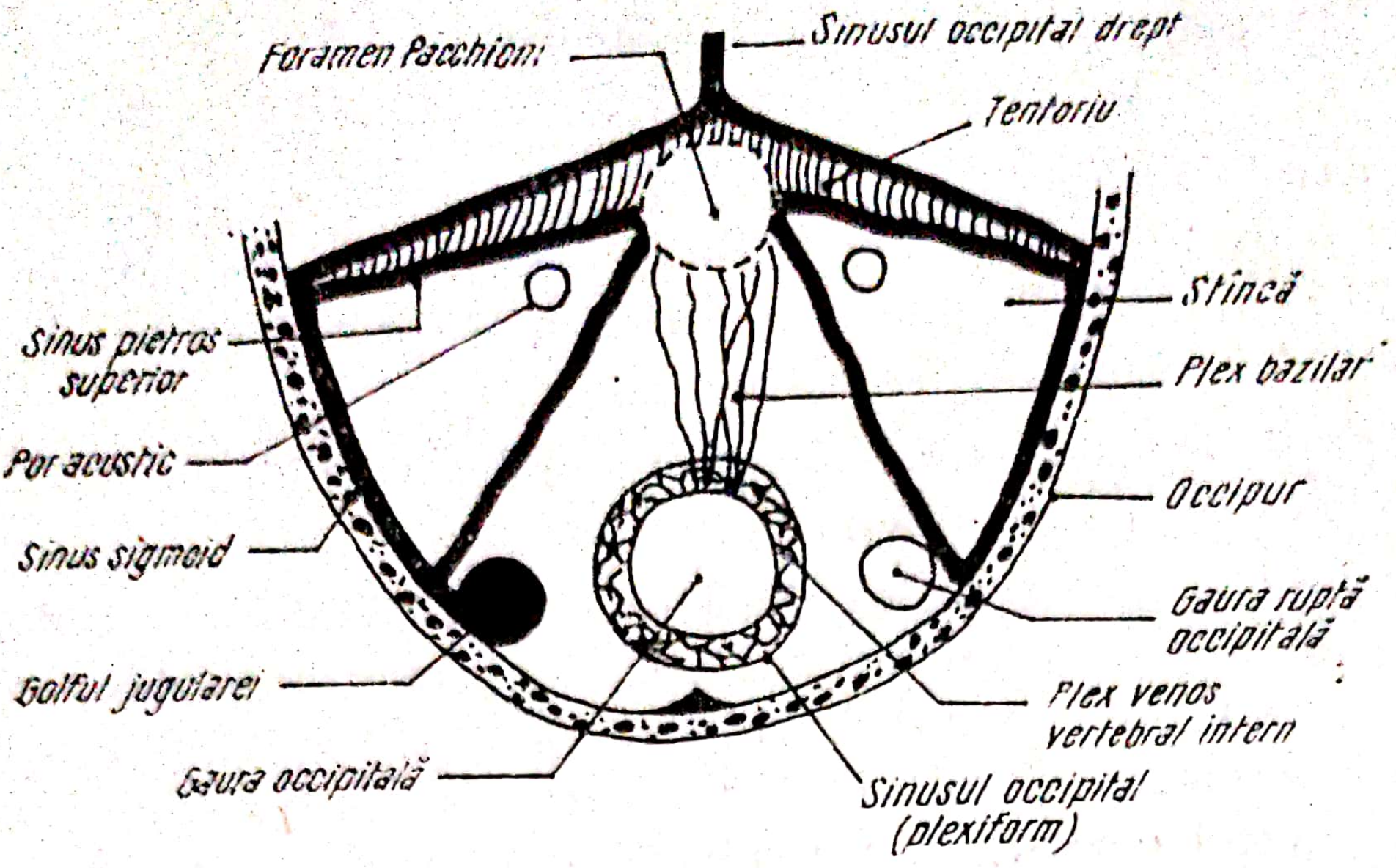
Foramen Pacchioni
Sinusul occipital drept
Tentoriu
Sinus pietros superior
Stîncă
Plex bazilar
Por acustic
Occipur
Sinus sigmoid
Gaura ruptă occipitală
Golful jugularei
Plex venos vertebral intern
Gaura occipitală
Sinusul occipital (plexiform)

Fig. 140. — Fosa posterioară cu dispoziţia sinusurilor în raport cu diferitele formaţiuni limitrofe (stînca teritoriul gaura occipitală, foramen Pacchioni, porul acustic).

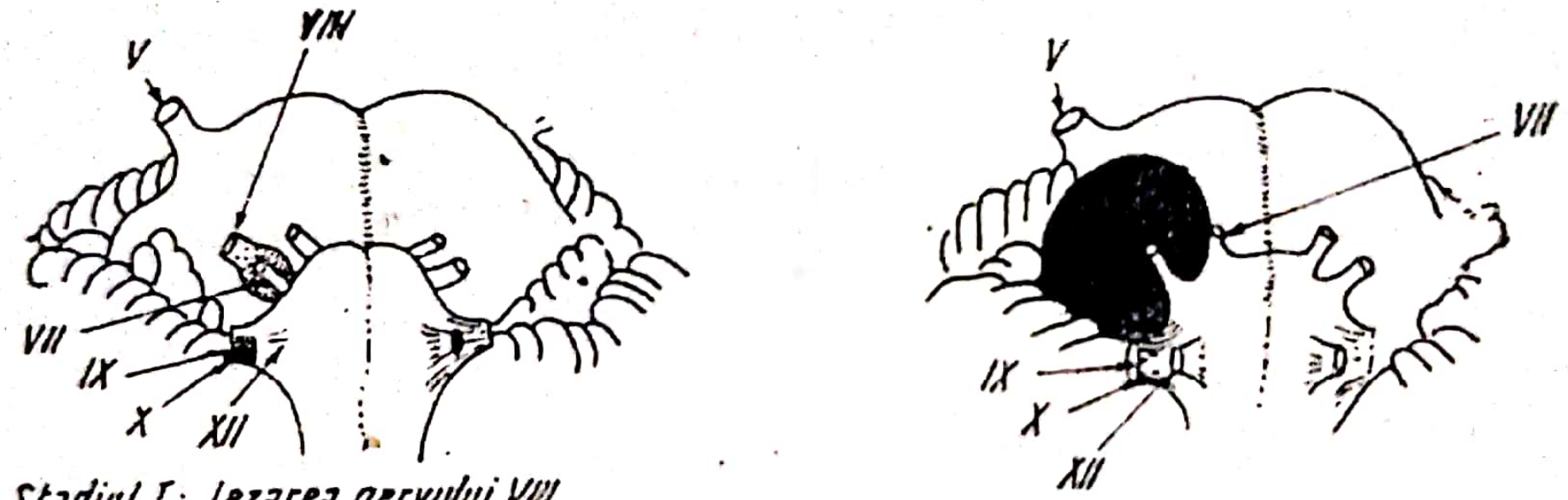
V
VIII
VII
IX
X
XII
V
VII
IX
X
XII

Stadiul I: lezarea nervului VIII

Stadiul II: lezarea nervilor VII, IX, X, XI cranieni



Stadiul III: cuprinderea masivă a cerebelului (jumătatea stîngă)

Stadiul IV: compresiunea ventricolului IV

Fig. 141. — Neurinom de acustic. Stadiul I. Tinitus, ulterior surditate şi tulburări de echilibru. Stadiul II. Slăbiciunea muşchiului facial, durerea feţei, disfagie, disartrie. Stadiul III. Ataxie şi incoordonare; Stadiul IV. Compresia ventriculelor şi a formaţiilor anatomice învecinate. Clinic: fenomene accentuate de hipertensiune intracraniană (după Chusid J. G. J. Mc. Donald. Corelative Anatomy — 1964, Los Angeles, California).

în stadiul III, cu invadare masivă a cerebelului și cuprinderea nervilor cranieni IX, X, XI (fig. 142 și 143). *La radiografia stîncilor* (Stenwers) porul acustic apare mărit.

C. Arseni atrage atenția că în acest stadiu mortalitatea prin intervenție neurochirurgicală este crescută. *În ultimul stadiu, al IV-lea,* cu compresia ventriculului IV, starea bolnavului este din cele mai critice.

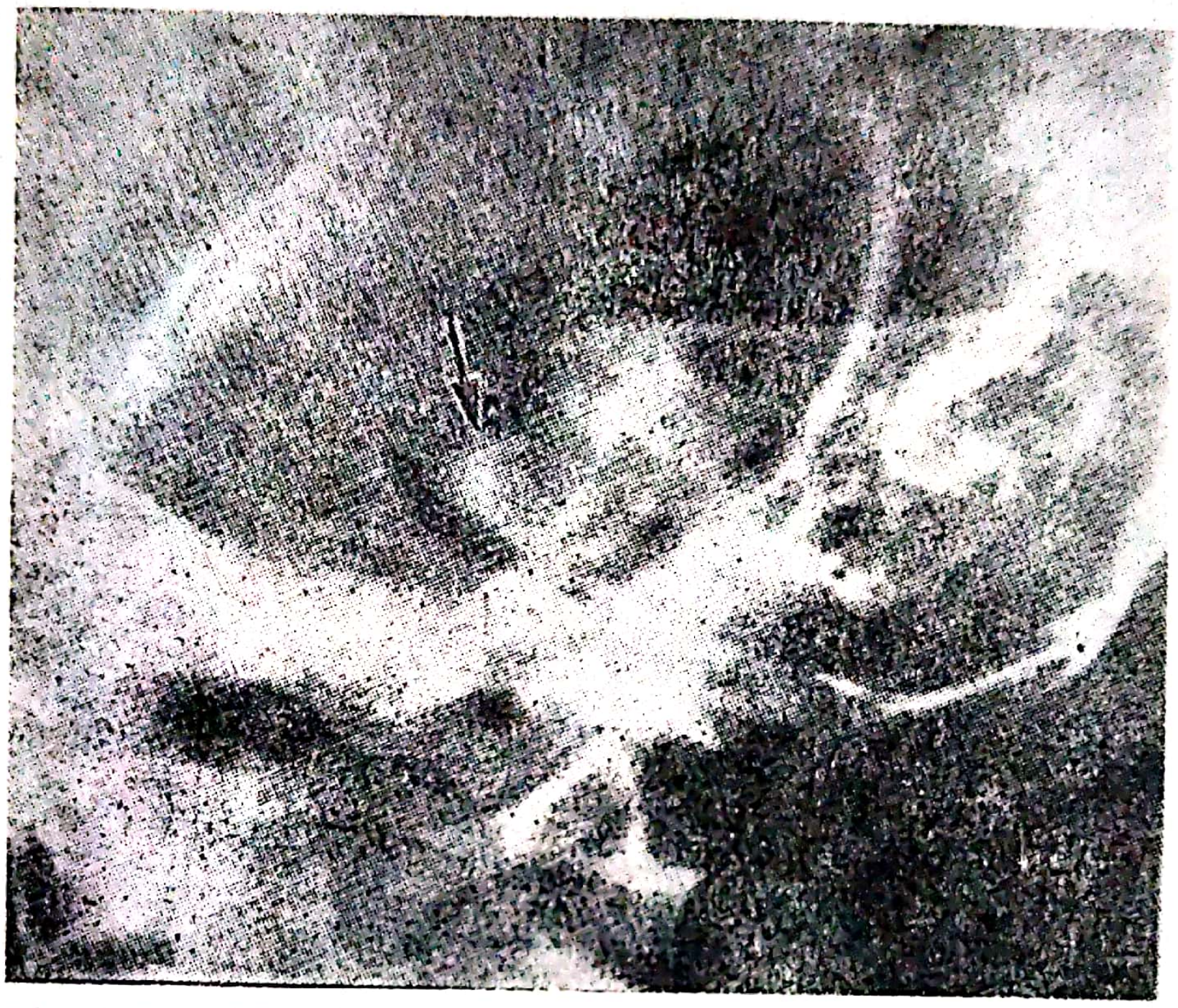

Fig. 142. — Neurinom de nerv acustic. Radiografie craniană în poziție Stenwers. Porul acustic apare evident mărit.

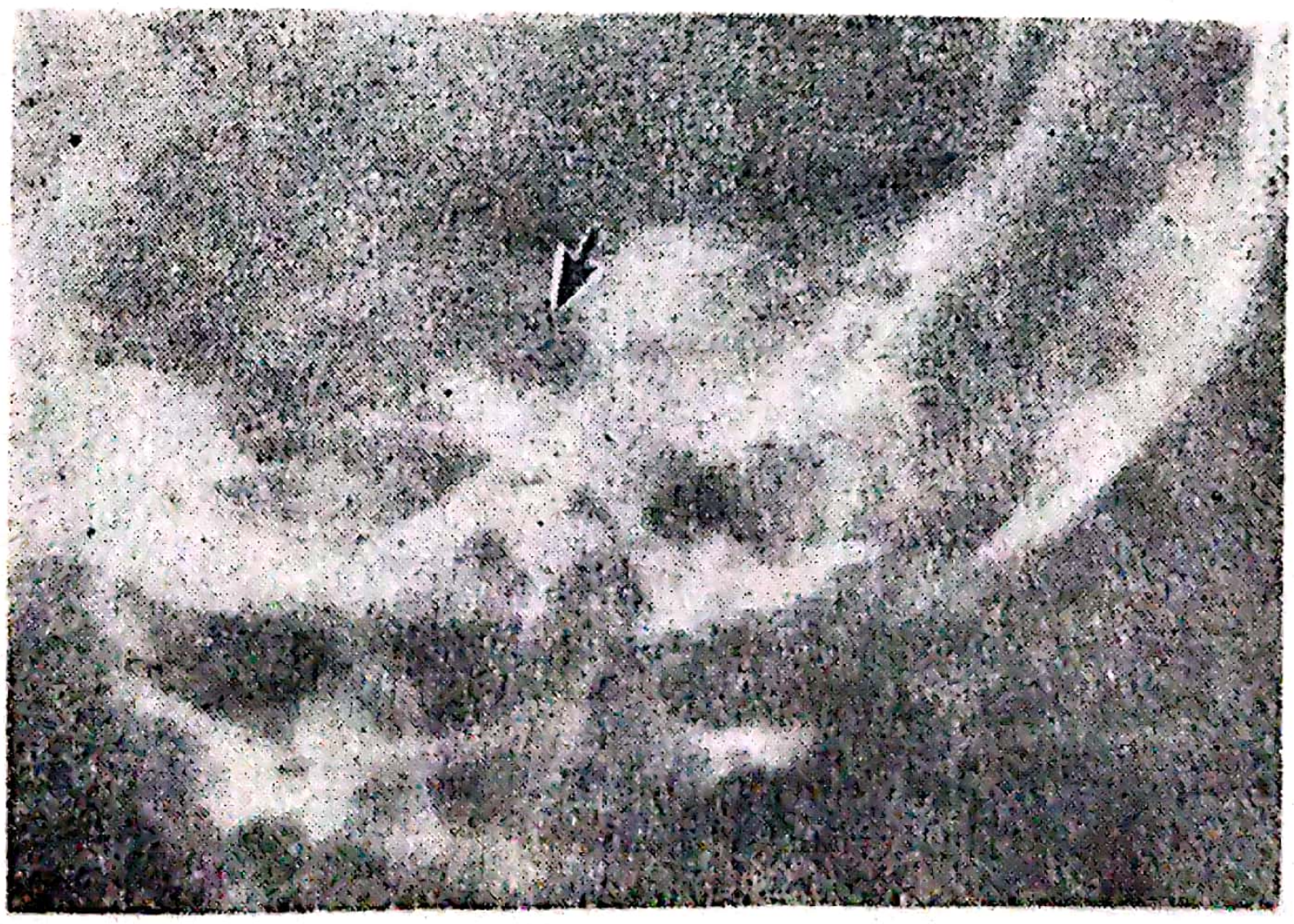

Fig. 143. — Neurinom de nerv acustic. Radiografia stîncilor. Se observă decalcifierea stîncilor și mărirea porului acustic. (C. Arseni și colab. Procesele expansive intracraniene, 1973).

Simptomele sînt foarte grave, cu pronunțată hipertensiune intracraniană și sindrom cerebelos de partea tumorii. Bolnavul va prezenta : fenomene piramidale, Babinski, leziuni ale nervilor cranieni de trunchi cerebral mai mari ca în stadiul precedent, predominant bulbar. Bolnavii vor avea : tulburări de deglutiție, respirație, tulburări cardiace și psihice. Exitusul este inevitabil prin angajarea amigdalelor cerebeloase (fig. 144 și 145).

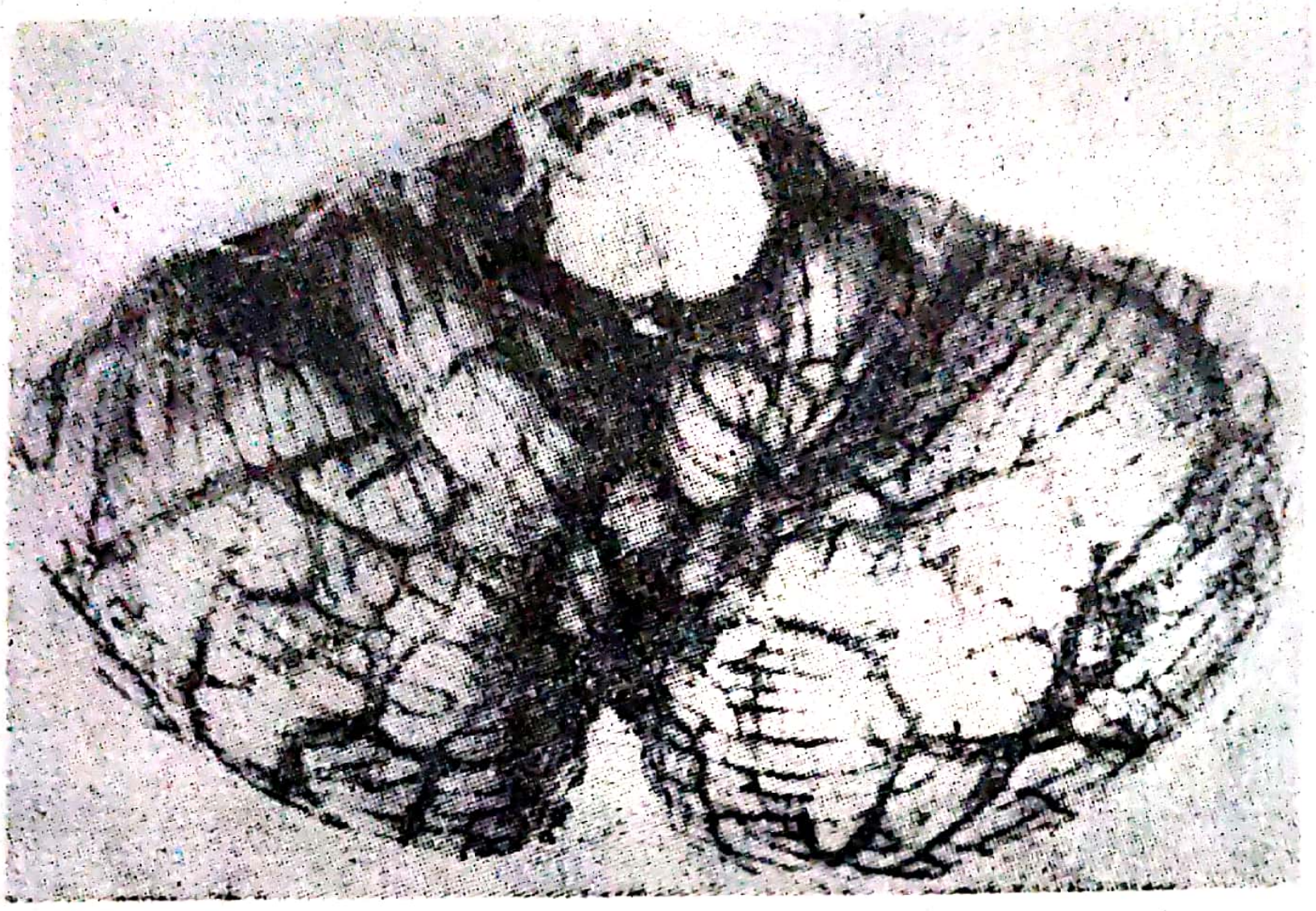

Fig. 144. — Amigdalele cerebeloase care sînt situate superobulbar herniază comprimînd trunchiul cerebral, bulbul și foramen magnum (săgeți). Fața inferioară a bulbului și protuberanței cu sufuziuni sanghine.

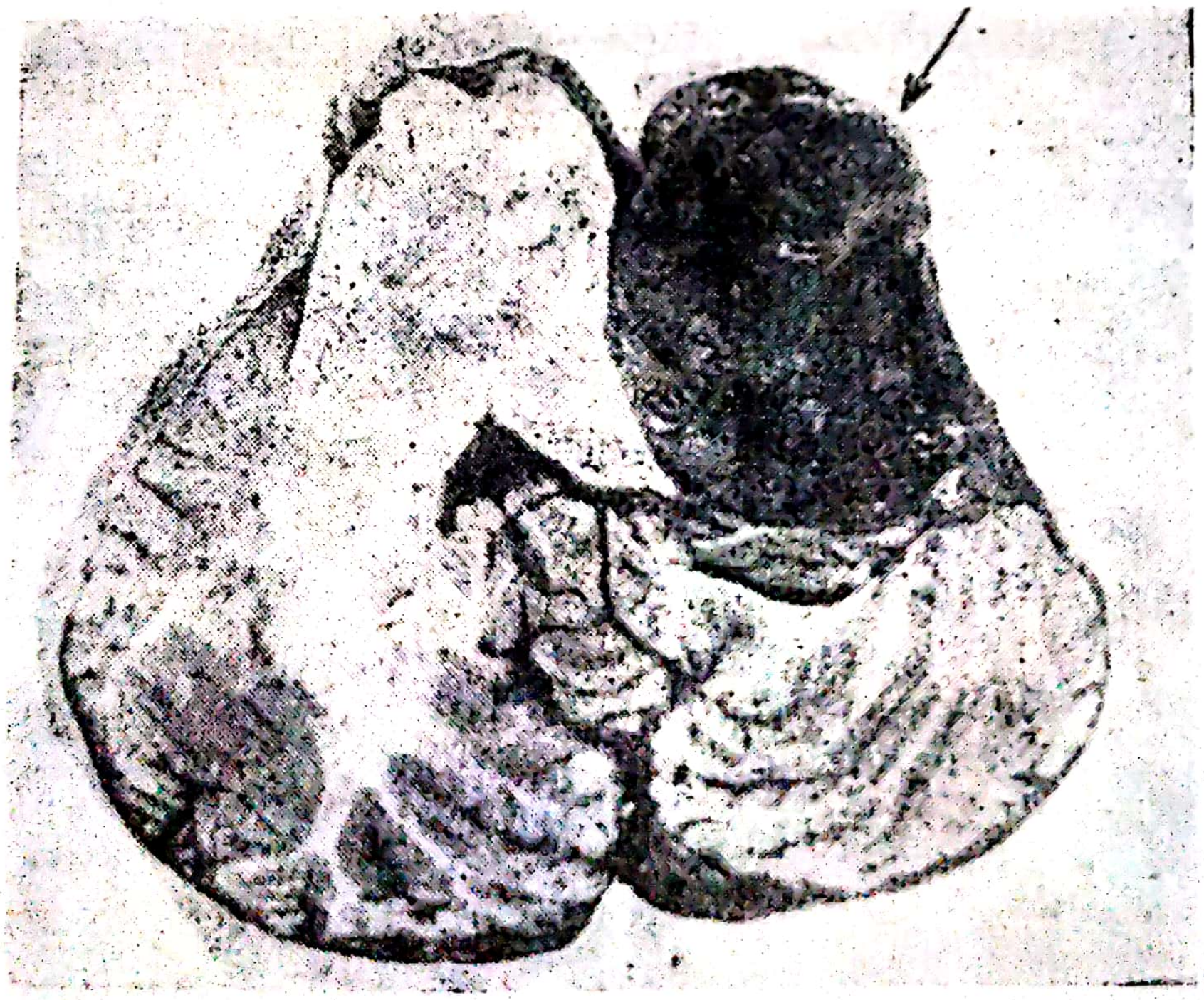

Fig. 145. — Secțiune orizontală prin cerebel și trunchiul cerebral. Neurinom de nerv acustic. Tumora situată în partea dreaptă comprimă puternic bulbul. (Colecția C. Arseni. Clinica de Neurologie — Spital Central — 1957).

Diagnosticul diferențial. Va trebui să eliminăm posibilitatea unui sindrom Ménière a unei labirintite și nevralgii trigeminale. În stadiul avansat al bolii se va exclude o tumoră frontală sau de trunchi cerebral, o tumoră cerebeloasă, eventualitatea unei encefalite, a unei leuconevraxite, arahnoidite de unghi ponto-cerebelos sau meningiom ca și a unui limfom primitiv al sistemului nervos central. B. Lechevalier, C. Derousène, F. Chapon au descris, în anul 1984, cazul unui *limfom primitiv imunocitic limfoplasmocitar al sistemului nervos central* la un bolnav de 57 ani prezentînd o evoluție atipică cu leziuni de nervi cranieni și un sindrom cerebelos progresiv cu dismetrie, tremor intențional, adiadocokinezie, voce cerebeloasă și ataxie. Fenomenele nu au retrocedat la nici o medicație nici la corticoterapie, bolnavul exitînd prin fenomene de bronhopneumonie secundară aspirației de lichid gastric. Angiografia carotidiană — ex. e.e.g., l.c.r. și hemoionograma au fost fără evidente modificări, iar „Scanning“ a evidențiat o arie hipodensă în cornul frontal stîng. *Imunoelectroforeza sanguină, în schimb, a arătat un proces inflamator nespecific*, fără proteine mononucleare. *La examenul anatomo-patologic* al creierului a apărut (prin colorație Loyez) o paloare a teritoriului cerebelului, a centrului oval stîng și atingerea în special a substanței albe și a nucleilor dințați, cu aspect peteșial.

S-a stabilit diagnosticul de limfon imunocitar limfoplasmocitoid al creierului, evidențiindu-se prin unele tehnici cu complecși peroxidazici, antiperoxidazici — imunoglobuline M în celulele tumorale, excluzîndu-se sarcoidoza și bruceloza.

Meningiomul, spre deosebire de neurinomul de acustic debutează printr-o leziune de nerv trigemen și nu prin un sindrom vestibular.

Neurinoamele bilaterale de nerv acustic foarte rare (fig. 146) sînt considerate ca tumori oligosimptomatice a neurofibromatozei după unii autori (D. F. Young, R. Eldrige și W. J. Gardner — 1970).

Anatomopatologie. Neurinomul de acustic este o tumoră încapsulată de mărimea unei alune și, uneori mai voluminoasă, avînd posterior un chist xantocromic care va fi deschis înainte de extirparea tumorii. *Este importantă respectarea conduitei neurochirurgicale de intervenție prin grija neurologului în a preciza la timp stadiul de evoluție al tumorii în funcție de tabloul clinic pentru ca actul neurochirurgical să fie salutar.*

Constatările lui H. Olivecrona (1967) sînt apropiate de cele ale lui C. Arseni și colab. (1973) în ceea ce privește incidența crescută a diminuării reflexului cornean, a stazei papilare prezente în atari situații ca și a hemiparezei și a tulburărilor psihice, consecință a tumorii. Dacă bolnavul este internat la neurochirurgie într-un atare stadiu al bolii, se consideră starea sa drept critică, mortalitatea fiind mult ridicată în marile neurinoame de nerv acustic.

Investigațiile paraclinice precoce care se impun sînt : *testele auditive* cu adiometria vocală (la bandă de magnetofon), teste pentru oboseala auditivă (ton dictaly test — TDT) care apar pozitive în prezența unui neurinom de acustic ca și *testele audiologice de intensitate,* care constituie fenomenul de recrutare, fiind știut că în leziunile cohleare există o avansată sensibilitate la stimuli. Se va utiliza totodată și *nistagmografia*. Mieloencefalografia (R. L. Scanlan — 1964) *permite vizualizarea precisă a creșterii unghiului ponto-cerebelos* și a diverticulului subarahnoidian, relevîndu-se prezența unui mic neurinom în stadiul de început, atunci cînd acest diverticul apare amputat. *Encefalografia gazoasă fracționată* nu ne va oferi o imagine relevantă, căci cisterna cerebelo-pontină nu se deformează. Scintigrafia cerebeloasă prin metoda „Scanning" (plan automată) sau foto-scintigrafia cu înregistrare luminoasă (alb, negru sau color) utilizată în neurinoamele de nerv acustic dau rezultate numai la circa o jumătate din cazuri (fig. 147) (Al. Constantinovici — 1974).



Fig. 146. — Secțiune orizontală prin cerebel și trunchiul cerebral. Neurinom de nerv acustic. Tumora situată în partea dreaptă comprimă puternic puntea și pedunculul cerebelos mijlociu. Colecția C. Arseni. Clinica de Neurologie — Spitalul Central.

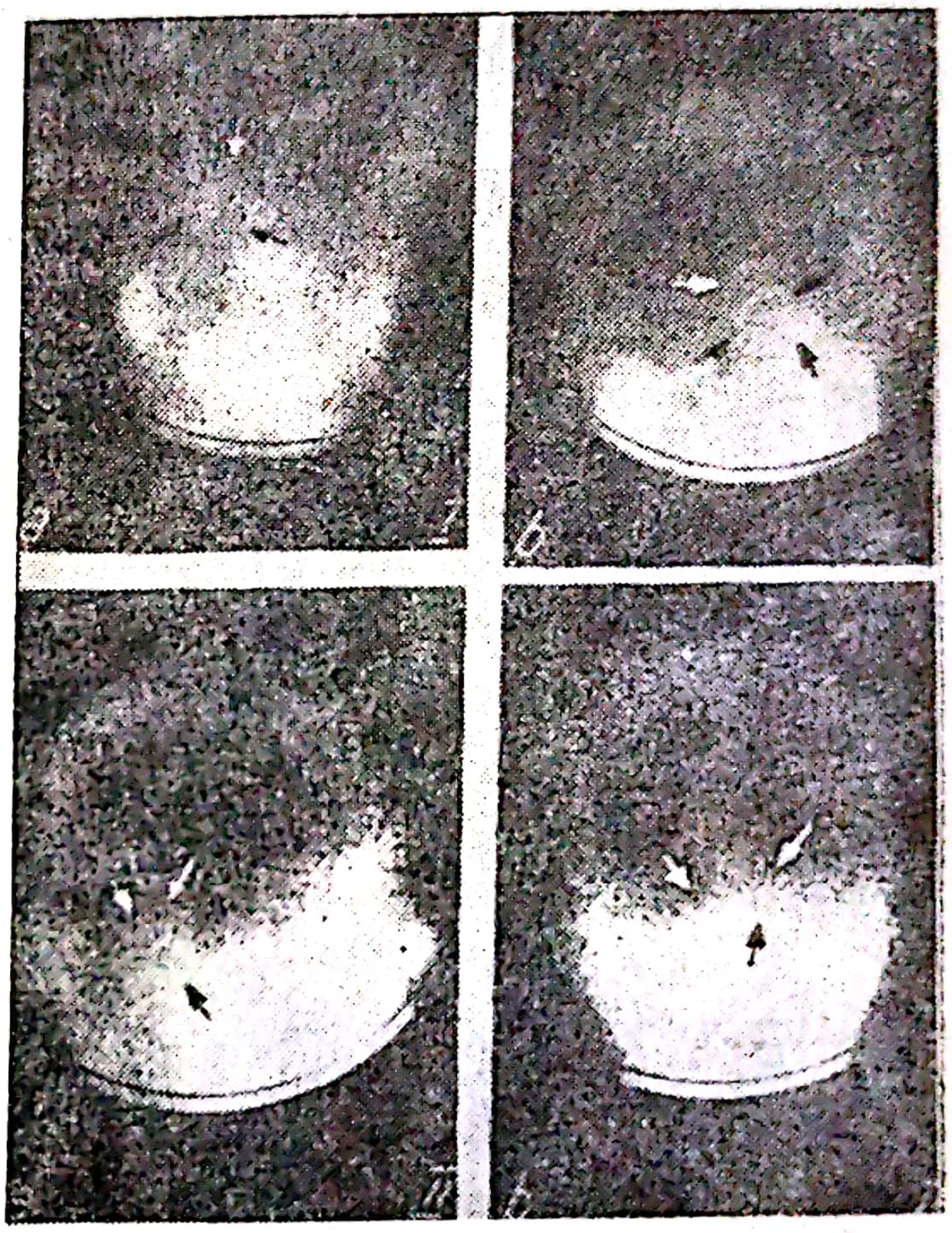

Fig. 147. — Neurinom de nerv acustic drept. Imagine fotoscintigrafică.

I — a — proiecție A.P. b — proiecție P.A. Apare vizibilă o zonă intinsă de activitate paramediană.

II — același caz în proiecție laterá dreaptă (a) și în P — A (b) (A. Constantinovici — Investigațiile paraclinice în afecțiunile sistemului nervos. Sub redacția C. Arseni. Ed. Medicală, 1974).

11.2.3.2. Alte tumori cu localizare în unghiul ponto-cerebelos

Neurinoamele ultimelor patru perechi de nervi cranieni :

—*Neurinomul de trigemen și papilomul coroidian primar* al unghiului ponto-cerebelos, sînt tumori rare și dificil de precizat și diagnosticat ;

— Neurinoamele nervilor IX—XII se clasifică clinico-anatomic în : *neurinoamele de hipoglos* — cu evoluție parabulbară și *neurinoamele găurii rupte posterioare.*

Neurinomul de hipoglos debutează intempestiv cu : cefalee, schimbarea vocii, tuse, parestezii faringo-laringene, vărsături și foarte rar un debut cu dureri ale limbii, hemiatrofie linguală, fibrilații (fig. 148) și fenomene de vecinătate cu prinderea ultimilor trei nervi cranieni.

În fazele evoluate și grave apar simptomele de compresiune bulbară, cu sindrom piramido-cerebelos vestibular și interesări spinale *cu aspect de tumoră cranio-spinală*, situații întîlnite cu totul excepțional de rar (fig. 149).

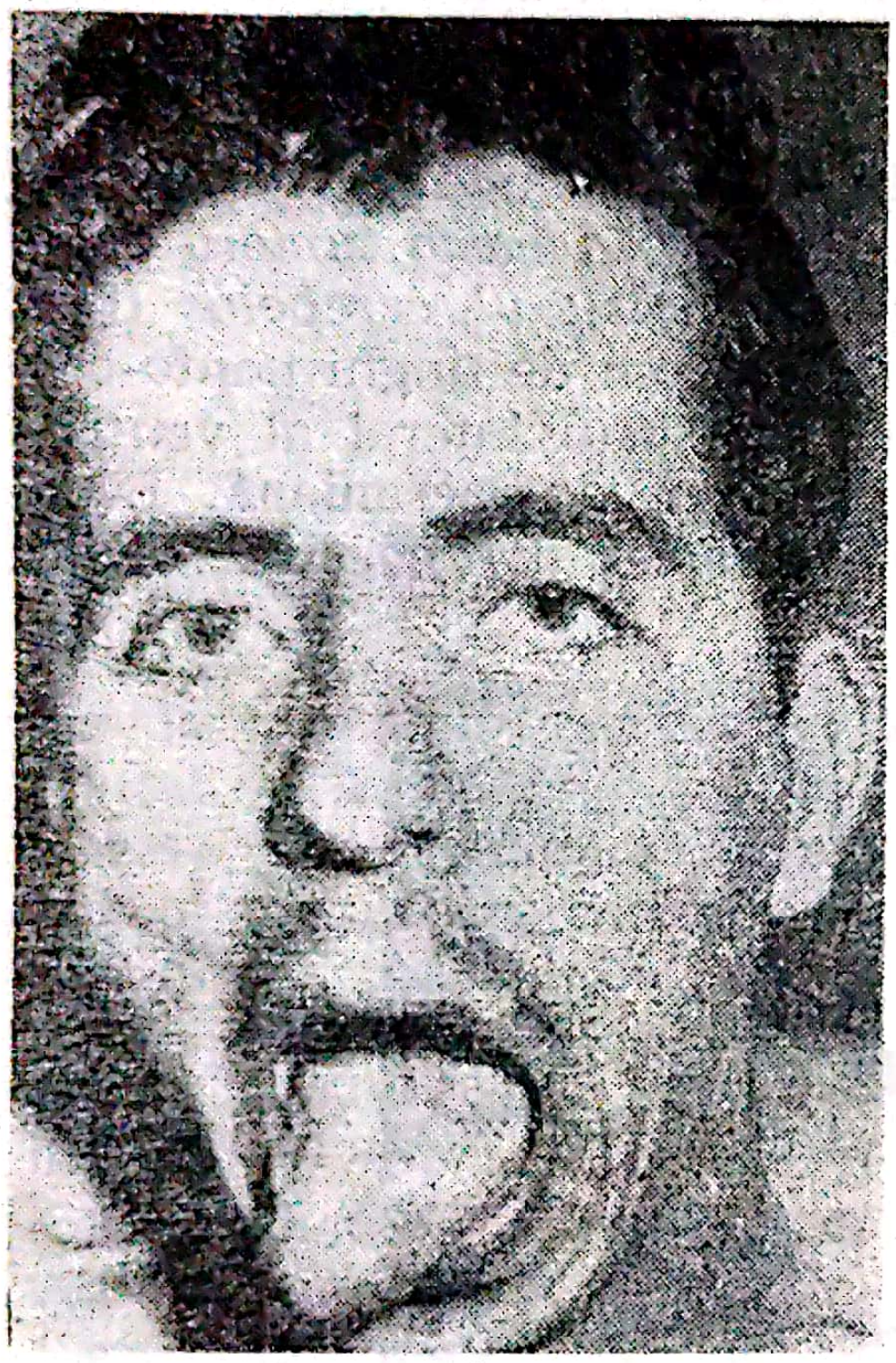

Fig. 148. — Neurinom al nervului hipoglos. Hemiatrofie linguală dreaptă (C. Arseni și colab., Procesele expansive intracraniene, vol. I — 1973).

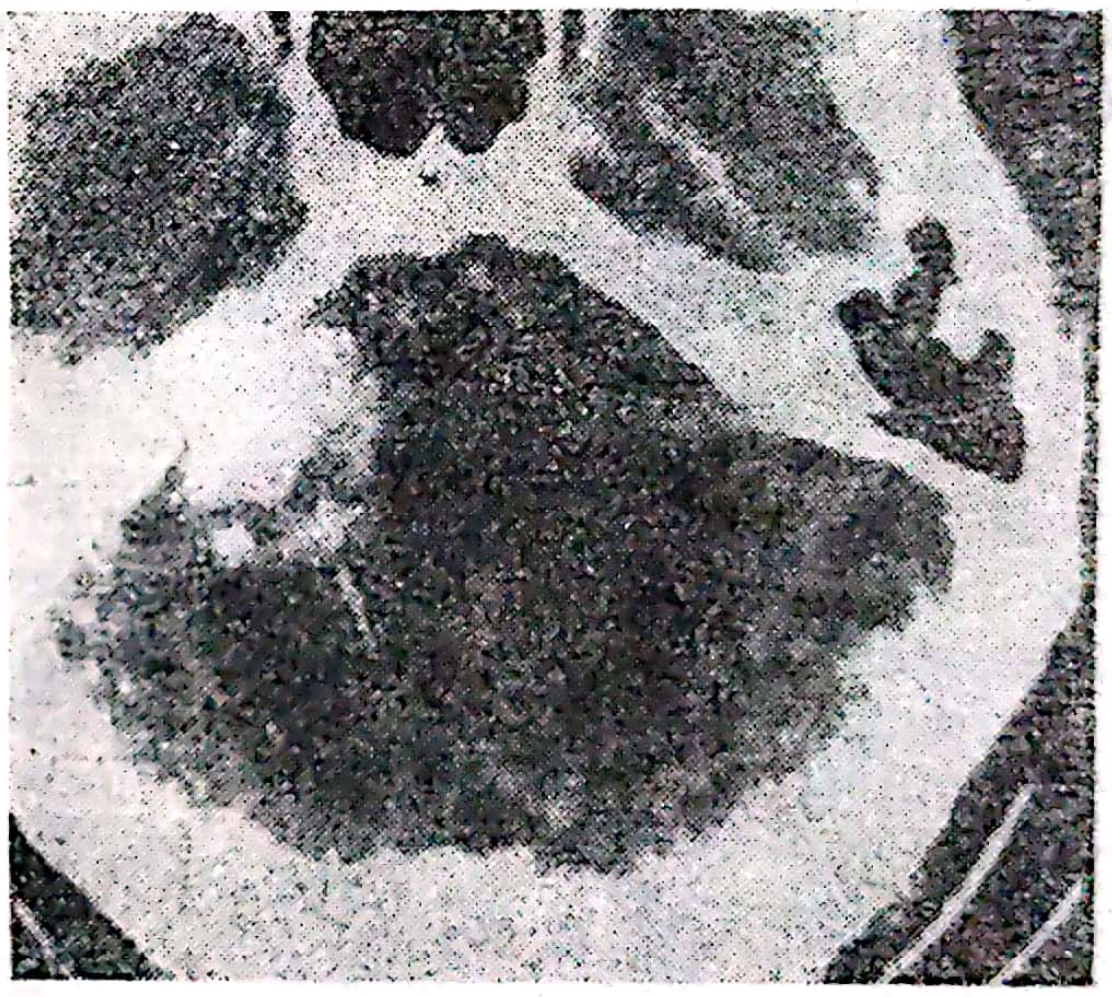

Fig. 149. — Tomografie computerizată de fosă cerebeloasă. Săgeata indică poziția unui neurinom de nerv acustic (C. Arseni — 1981 — Tratat de Neurologie, vol. IV. Partea a II-a, Ed. Medicală, București).

Examenul radiologic. Radiografia de bază (Hirz) va releva o eroziune lacunară între canalul condilian și gaura ruptă posterioară.

Neurinomul de trigemen, este o tumoră benignă, rară, cu mare dificultate în precizare a diagnosticului. Jefferson (1955) sugerează trei criterii în stabilirea diagnosticului acestei tumori : criteriul histologic (este vorba de un schwannom de tip Masson), caracterul de tumoră încapsulată și criteriul de evoluție foarte lentă a bolii. După același autor, neurinomul de trigemen poate fi localizat în fosa cerebrală posterioară, în fosa cerebrală mijlocie sau în cavum Mekel, existînd și localizări în ambele fose. Frecvent, tumora va evolua în spatele ganglionului Gasser (Altman).

Clinic, se constată o hipoestezie trigeminală, reflex cornean abolit, nevralgie de trigemen, cînd neurinomul este mic. Atunci cînd acesta devine mare și dezvoltat supratentorial apar : crize uncinate și crize de „grand mal“ cu modificări electroencefalografice, atrofie de maseteri și anestezia teritoriului nervului, simptom care nu apare totuși constant. *Hipertensiunea intracraniană este prezentă constant prin compresia trunchiului cerebral* cu apariția unui *sindrom Oliver-Gibbs* caracterizat prin o pareză homolaterală instalată în fazele terminale de basculare a trunchiului cerebral. Radiografic, o imagine semnificativă cu *atrofia vîrfului stîncii*, „în cupulă“ și lărgirea găurii ovale și rotunde.

Prognosticul operator este adesea defavorabil datorită evoluției tumorii supra și subtentorial. Va trebui să excludem *în atari cazuri eventualitatea unui neurinom de acustic,* în bisac în posibilitatea extrem de rară a existenței unei atari tumori.

Papiloamele de plex coroid — mai frecvente la adulți — sînt situate în unghiul ponto-cerebelos sau ventriculul IV. *Această tumoră poate infiltra planșeul ventriculului IV, invadînd emisferul cerebelos* (fig. 150) și producînd inițial fenomene clinice de sindrom de unghi ponto-cerebelos. Papiloamele secundare propagate din recesusul lateral al ventriculului IV dau inițial fenomene de hipertensiune intracraniană. Evoluția acestora este rapidă, cu leziunea de nerv facial și hipoacuzie.

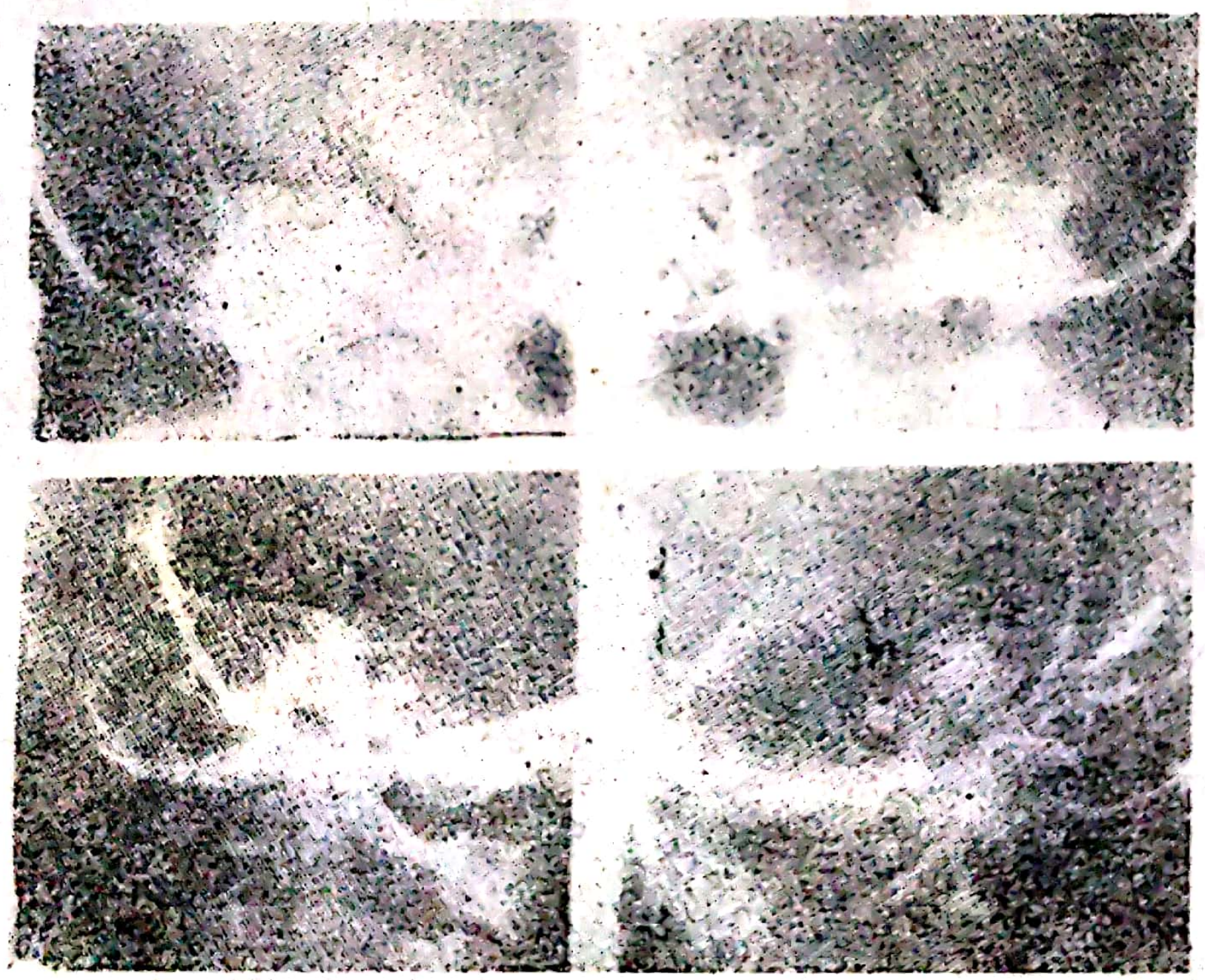

Fig. 150. — Neurinom de nerv acustic. Radiografie a stîncilor (poziția Stenwers) porul acustic apare mărit (C. Arseni, Tratat de neurologie — 1981, Volumul IV, partea a II-a).

La copii se pot produce și malignizări, tumorile fiind capabile să disemineze intraspinal pe cale l.c.r. Aceste tumori ridică problema diagnosticului diferențial cu tumorile de unghi ponto-cerebelos, uneori cu debut ictal. *Intervenția operatorie este grea,* fiind vorba de o tumoră vascularizată în care nici radioterapia nu acționează eficient.

12. Traumatismele cerebelului

12.1. Istoric

Tulburările cerebeloase survenite după traumatismele craniene interesînd cerebelul sînt rare, fiind menţionate cazuri sporadice în literatura de specialitate.

Astfel, Nimer (1904) menţionează doar trei observaţii din timpul războiului franco-german din anii 1870—1871. Campos-Hugueney (1902) raportează tabloul clinic al unui bolnav care a suferit o contuzie a regiunii occipitale drepte, după care s-a instalat un mers titubant cu lateropulsiune de partea dreaptă. Courtois-Suffit şi Bourgeois (1910) au observat la o persoană traumatizată cranio-cerebral în urma unui accident de maşină — la examenul necroscopic — un ramolisment de nucleu dinţat drept. Cazurile de răniri ale cerebelului constatate în timpul primului război mondial de către André Thomas au fost extrem de puţine, doar trei bolnavi dintr-un număr de 800 traumatisme craniene. Au urmat cazurile de sindroame cerebeloase posttraumatice semnalate de Guillain (1915), Léri (1916) care citează un caz de parasindrom cerebelos prin rănire de vermis inferior ca şi cele ale lui Loevenstein (1915), Friedländer (1915), K. Mendel (1916), J. Bauer (1917) şi S. Velter din 1919. Acest autor descrie cazul unei fetiţe care, la vîrsta de 6 ani, suferă un traumatism cranian prin cădere, după care se instalează un sindrom cerebelos însoţit de infantilism. Autorul consideră aceste fenomene drept urmarea unei scleroze cerebeloase secundare hemoragiei intraparenchimatoase, iar semnele hipofizare — consecinţa unei leziuni hipofizare.

Variatele forme ale traumatismelor cerebelului sînt direct legate de lezarea fosei cerebrale posterioare în care se află cerebelul ca şi trunchiul cerebral — aceste traume exprimînd în general patologia fracturilor subtentoriale.

12.2. Tabloul clinic al fracturilor fosei cerebrale posterioare

Clinic, bolnavii vor prezenta: echimoze mastoidiene şi latero-cervicale, cunoscute ca *semnul Battle* cu: otoragie, scurgerea lichidului cefalo-rahidian prin ureche, în fracturile interne ale conductului auditiv şi al stîncii.

Un *simptom caracteristic* este: paralizia nervului facial — de tip periferic, tulburări de auz, nistagmus și *evidența tulburării de echilibru* atunci cînd vom întîlni și lezarea corzii timpanului în canalul facial. Este prezent un strabism convergent cu lezarea nervului abducens. Se vor mai putea observa, mai rar însă, tulburări de respirație și dereglări vasomotorii, sindroame bulbo-pontine cu lezarea nervilor cranieni situați în aceste formații (N. Marcovici — 1957).

Se remarcă deci o suferință predominantă a trunchiului cerebral situat pe planul osos al găurii occipitale și marginea liberă anterioară a cortului cerebelului, care, în unele situații prin procesul traumatic complex va putea vătăma trunchiul cerebral (C. Arseni și M. Maretsis — 1973). *Sînt semnalate modificări lezionale microscopice în contuziile și traumatismele cerebrale și cerebeloase.* C. Arseni și I. Oprescu (1972) au găsit în cerebel transformări ale celulelor Purkinje la bolnavii cu ușoare tulburări vasculo-cerebrale care suferiseră un traumatism cranio-cerebral. La aceștia, *celulele Purkinje prezentau o evidentă cromatoliză, cu umbre celulare* (Schattenzelen) *și dispariția pe alocuri a celulelor Purkinje*, iar celulele rămase aveau o picnoză cu bazofilie nucleară și o proliferare a gliei.

Gh. Marinescu a fost primul care în anul 1909 a descris și studiat experimental leziunile celulare din traumatismele craniene, introducînd atunci denumirea de *cromatoliză,* cercetări continuate ulterior de Ramon Y. Cajal (1928) asupra alterărilor celulare și fibrilare posttraumatice. *Este de reținut că traumatismele închise ale cerebelului nu vor duce aproape niciodată la leziuni cerebeloase propriu-zise.* Plăgile izolate ale cerebelului sînt extrem de rare. Lui Pourfour le Petit îi revine meritul de a fi inițiat studierea patologiei cerebelului în cazurile de traumatisme, ca și lui Gordon Holmes și André Thomas care au studiat anumite particularități ale semiologiei cerebeloase. Uneori, un hematom intracerebelos va putea sugera tabloul clinic al unei compresiuni a trunchiului cerebral (C. Arseni și M. Maretsis — 1972).

12.3. Rănirile deschise directe ale cerebelului

Aceste răniri sînt observate mai rar ca cele ale suprafeței fosei cerebrale posterioare, atunci cînd vătămarea va cointeresa simultan toate părțile osoase. Rănirile cerebelului au fost întîlnite frecvent mai ales în marile conflagrații cum au fost războaiele — în special cele două războaie mondiale (R. Hassler — 1953), în ciuda faptului că pericolul acestora și în special al infecțiilor acute a putut fi stăpînit în parte prin substanțe medicamentoase și intervenții neurochirurgicale prompte.

Procentajul crescut de mortalitate prin aceste răniri care prind fosa cerebrală posterioară sînt consecința tulburărilor circulatorii, atingerii centrilor reglatori respiratori din punte și bulb. Mai frecvent sînt întîlnite perforările care merg din fosa cerebrală posterioară în alte părți ale creierului sau așa-zisele fracturi de impresiune (fig. 151) din zona fosei cerebrale posterioare mai evidente la copii cu dispersarea de eschile osoase în masa cerebelului (C. Arseni, M. Maretsis în 1977, R. Unger, J. Quandt — 1982).

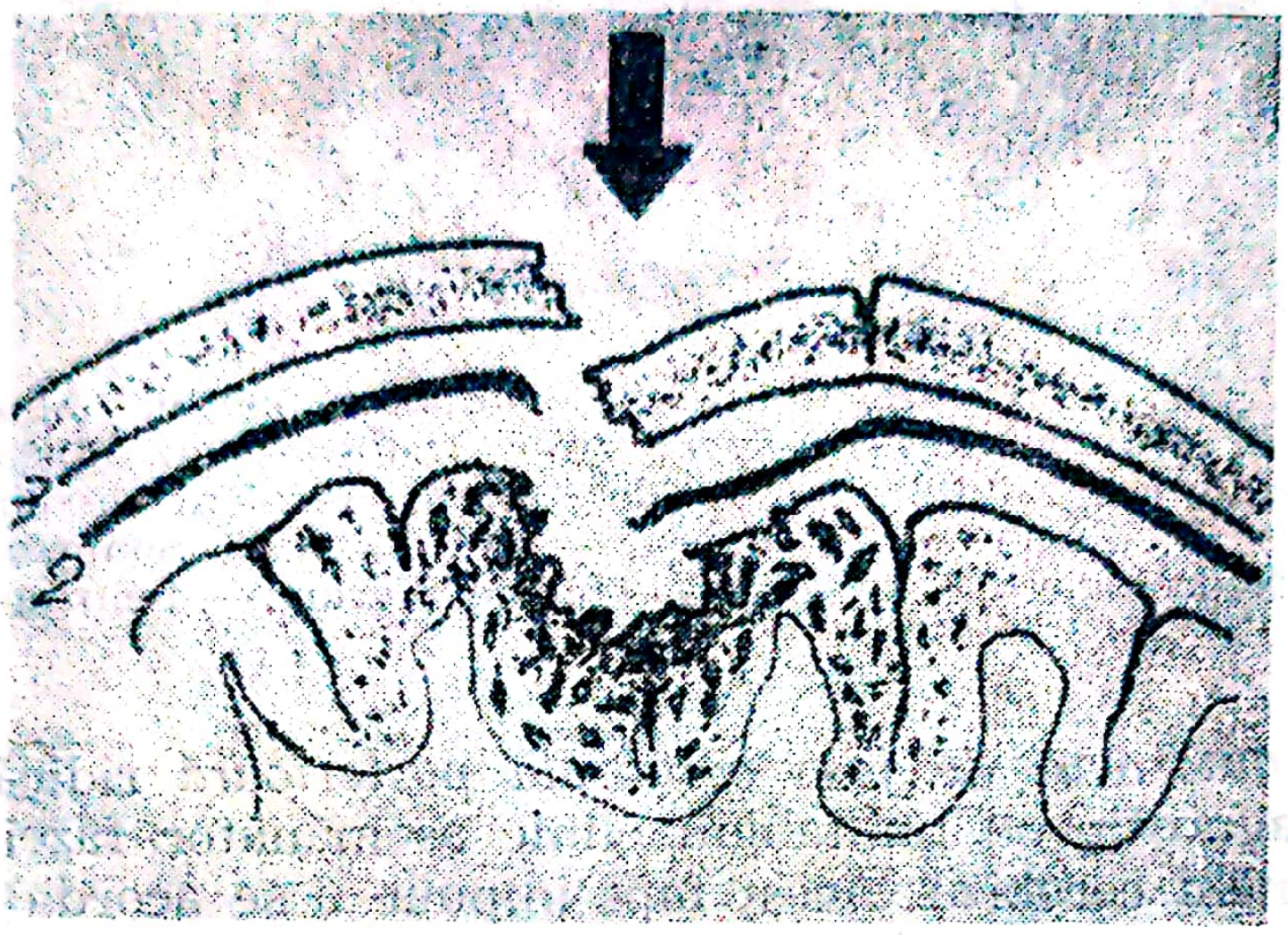

Fig. 151. — Reprezentare schematică a fracturilor de impresiune (Impresionsfractur) cu ruptura durei mater și contuzie cerebrală. (Quandt J., Sommer Helma, Neurologie, Bd. II — 1982).

Tabloul clinic al rănirilor directe a cerebelului, sînt tipice sindromului de emisfer cerebelos și de lob anterior și se vor manifesta prin: ataxia mersului, ataxia membrelor, tremor intențional, hipotonie, adiadocokinezie. Aceste simptome pot retroceda parțial printr-un tratament corespunzător, evitîndu-se focarele de infecție și complicațiile ce pot surveni numai atunci cînd nu vor exista leziuni ale vermisului sau a nucleilor bazali.

12.4. Hematoamele traumatice intracerebeloase

Hematoamele extradurale ale fosei posterioare se întîlnesc foarte rar, fiind dificil de a fi decelate clinic la o primă observație. Ele produc în mod obișnuit fenomene de hipertensiune intracraniană cu instalare relativ rapidă și a semnelor de compresiune acută sau subacută a trunchiului cerebral, fără existența unui sindrom cerebelos evident (fig. 152).



Fig. 152. — Focare multiple hemoragice pontine. Marcat edem al emisferului cerebelos drept. Diapedeză în substanța albă a cerebelului. Bolnav de 32 ani. Accident de circulație (R. Unger și J. Quandt — In : Quandt, Sommer — Neurologie vol. 2, 1982, G. Thieme, Verlag — Leipzig).

Hematomul acut de fosă cerebrală posterioară ridică dificile probleme de diagnostic cu un tablou clinic asemănător fazei acute a contuziei de trunchi cerebral. Acest fapt impune a se acorda o atenție deosebită anamnezei acestor bolnavi care vor prezenta un „interval liber“ remitent urmat de simptome de agravare.

În hematoamele de fosă cerebrală posterioară, pericolul major îl constituie hernierea amigdalelor cerebeloase, prin gaura mare occipitală (fig. 153) ca și producerea edemului cerebral din marile *traumatisme cra-*

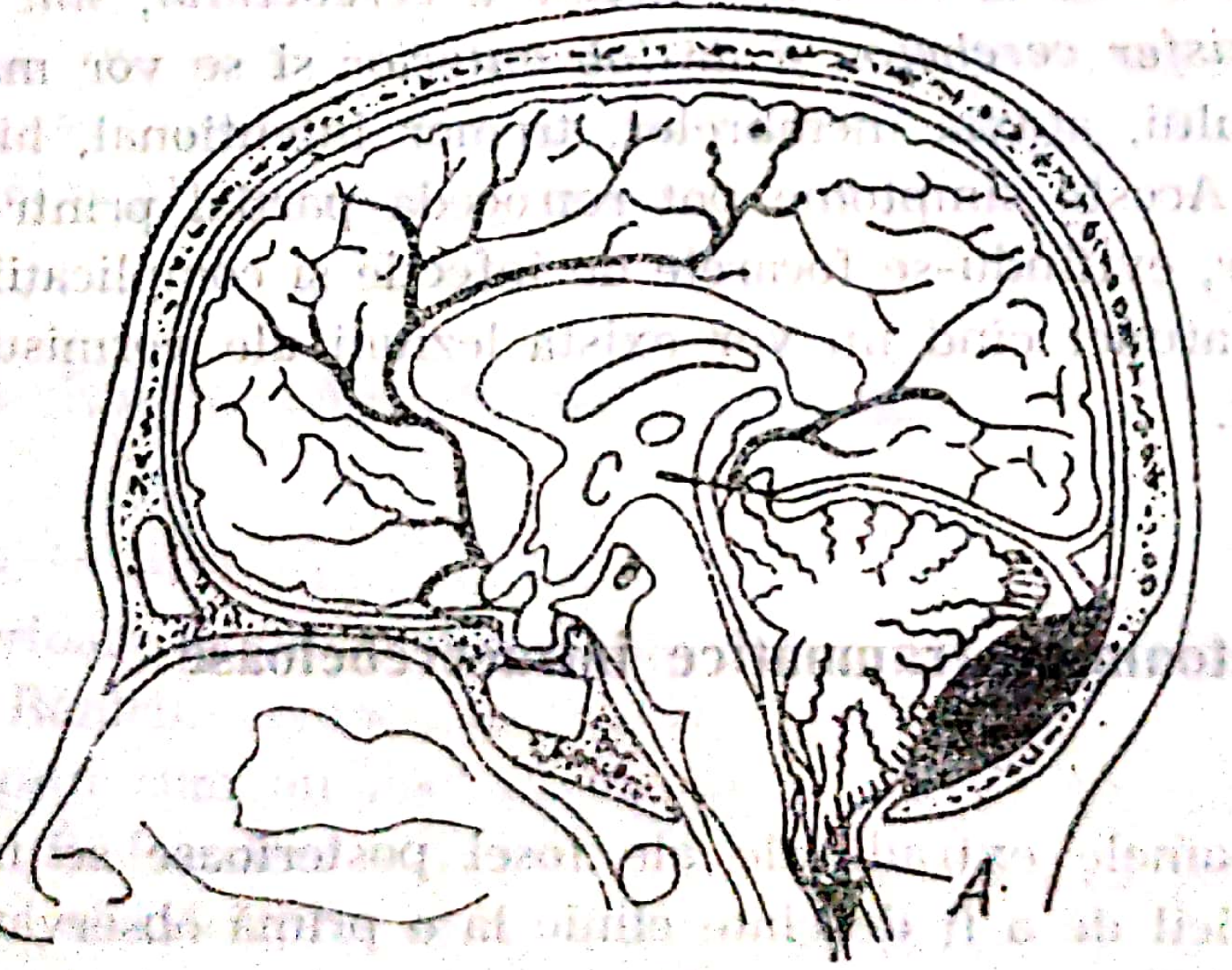

Fig. 153. — Hernierea amigdalelor cerebeloase. Schema conului de presiune cerebeloasă (A. — arătat de săgeată).

nio-cerebrale. Clinic, bolnavii vor prezenta : redoare de ceafă, vărsături, cefalee, imobilitatea capului și fenomene bulbare cu : tulburări de deglutiție, tulburări respiratorii, febră și alterarea stării de conștiență, mergînd de la obnubilare la stare comatoasă.

Cînd bolnavul și-a pierdut conștiența după traumatismul cranio-cerebral, hematomul creat va comprima trunchiul cerebral după un foarte scurt „frei interval“ care va duce la comă în funcție de particularitatea hematomului și procesul hemoragic al vasului lezat. *Se impune a se acorda atenția cuvenită alterării stării de conștiență, tulburărilor vegetative* (deglutiție, respirație, termoreglare) *ca și convulsiilor și crizelor de tip rigiditate prin decerebrare,* ultimele două observate mai rar.

C. Arseni și I. Oprescu (1971) atrag atenția asupra unor situații cînd „frei intervalul“ (interval remisiv) ar putea să lipsească, situații în care bolnavul își pierde conștiența de la început. *În hematoame subarahnoidiene acute prin contuzii cerebrale grave — exitusul bolnavului va fi iminent (în circa 24 ore)* prin gravitatea fenomenelor neurologice, somato-viscerale și vegetative — actul operator neurochirurgical devenind ineficace.

Dereglarea stării de conștiență se impune ca un test în aprecierea diagnosticului de hematom subarahnoidian (acut sau subacut) *în caz de contuzie sau dilacerație cerebrală* (C. Arseni, I. Oprescu — 1972 ; C. Arseni, I. Nica — 1983). Alternanțele vasomotorii și tensionale pot produce colaps vascular, bronhoplegie, respirație Cheynes-Stokes și febră diencefalică cu evoluție gravă ducînd frecvent spre exitus — atunci cînd la traumatismul cu afectarea cerebelului va exista și un traumatism cranio-cerebral închis.

Sechelele rănirilor cerebelului nu se vor limita numai la un segment de corp (observațiile lui Lévi, G. Holmes — 1917). *Rănirea vermisului inferior* al cerebelului și a flocculusului vor produce în primele luni de la accident mari tulburări de echilibru cu ataxie (H. Hassler — 1953). *Contuziile cerebelului* în formele pure sînt mult mai rare decît cele ale creierului mare. Întîmplător, ele pot fi întîlnite la boxeri sau în alte cazuri cu lovituri puternice ale regiunii cervico-occipitale. Amintim în acest context un caz al lui M. J. André de traumatism suferit de un bolnav (un copil de 10 ani) cu calota intactă și fără sînge în l.c.r. care a prezentat clinic o manifestă hemiataxie.

Dacă au expirat primele două săptămîni de la o rănire deschisă a cerebelului și nu au apărut simptome de agravare — prognoza — în general — poate fi considerată ca bună. Întreaga literatură de specialitate menționează *pericolul pe care-l reprezintă infecțiile în leziunile cerebelului ca și acelea ale creierului mare.*

Prognosticul traumatismelor cerebelului este cel mai adesea grav, căci în afara marilor tulburări circulatorii și respiratori, pericolul major îl constituie : meningitele și abcesele traumatice cerebeloase care duc inevitabil la exitus.

12.5. Tratament

Ca tratament în leziunile recente prin eschile, se impun mai întîi îndepărtarea acestora prin operație. *Se vor combate meningitele purulente posttraumatice ale cerebelului* administrîndu-se cu promptitudine un *tratament intensiv antiinfecțios* cu antibiotice de spectru larg. *În abcesele traumatice de cerebel, terapia neurochirurgicală va acționa cu tot arsenalul* său, după caz. *Totodată conduita terapeutică va combate: șocul și hipertensiunea intracraniană* (edemul cerebral), evacuînd eschilele, focarele de atriție combătînd modificările metabolismului proteic din sînge ca și *complicațiile: abcesul cerebral, encefalita* și *hidrocefalia* (C. Arseni, I. Oprescu — 1972, M. Rusu — 1978).

În tratamentul traumatizatului cerebelos ca și a celui cranio-cerebral se impune mai întîi un *tratament analeptic cardio-vascular și respirator*, urmărind totodată combaterea infecțiilor, a alterărilor neurologice și a dezechilibrului biologic. *Agitații psihomotori vor fi sedați* (cloralhidrat 2—4 g și fenobarbiturice și clisme). *Se vor administra antibiotice* (de la 400 000 u. pînă la 1—2 milioane, zilnic — penicilină). *Bolnavul va fi imobilizat și transportat cu grijă la serviciul de Neurochirurgie. Pentru facilitarea respirației bolnavilor comatoși aceștia vor fi așezați în decubit lateral sau ventral, efectuîndu-se deșocarea esențială și reanimarea traumatizaților.*

Controlul pulsului și a febrei. Sondaje vezicale și clisme pentru decongestie.

Postșoc se va combate hipertensiunea intracraniană prin: injecții hipertonice de glucoză, Mg SO_4 25% sau clisme prin soluții saturate, *evitînd deshidratarea excesivă,* care ar putea mări sindromul hemoragipar sau hipertensiunea intracraniană. A nu se acorda alimente per os pentru evitarea pericolului de bronhoplegie.

Se va trata meningita seroasă prin trepanopuncție — spre a elimina l.c.r. în exces — cu administrarea susținută de antibiotice (pînă la 2 milioane zilnic) ca și un tratament chimioterapic.

BIBLIOGRAFIE

D'AGOSTINO A., KERNOHAN J. W., BROWN J. R. — The Dandy-Walker Syndrom — J. Neuropath. Exp. Neurol 1969; 22, 450—468.

ARSENI C. — Mecanismul producerii atacurilor epileptice în tumorile de fosă cerebrală posterioară și în cele situate în jurul ventriculilor. Ann. Acad. R.P.R., 1950, vol. II, nr. 4.

ARSENI C., OPRESCU I., IONESCU S. — Netravmaticeskie vnutriparenchimatoznie ghematomi bolișovo mozga, mozilika. Z. Nevropat. Psihiat. 1958, 1, 13.

ARSENI C. — Tumorile cerebrale. In: Neurologia, vol. II, Editura Medicală, 1957, 780—787.

ARSENI C., OPRESCU I. — Traumatologia cranio-cerebrală, 1971, Ed. Medicală, București.

ARSENI C., MARETSIS M. — Psychiat. Neurol. Neuroch. (Amst.) 1972, 75, 113—115.

ARSENI C., BOTEZ M. I. — Tulburările viscero-vegetative şi trofice în leziunile encefalitice. Editura Academiei R.S.R., Bucureşti. 1971.

ARSENI C., CONSTANTINESCU M. I., MARETSIS M., STANCIU M., VOINESCU I. — Procesele expansive intracraniene, vol. I, 442—449, Editura Academiei R.S.R., 1973.

ARSENI C., STANCIU M. — Patologia proceselor expansive intracraniene subtentoriale. Procesele expansive intracraniene. Ed. Acad. R.S.R. 1973.

ARSENI C., CONSTANTINESCU AL., MARETSIS M. — Semiologia neuro-chirurgicală, Ed. Medicală, 1977, 278—286.

ARSENI C., HORVATH L., CIUREA A. V. — Tratat de neurologie, sub redacţia C. Arseni, vol. IV, partea a II-a. Ed. Med., 1981, 1283—1284.

ARSENI C. — Tumorile cerebrale. În: Tratat de neurologie. Sub redacţia C. Arseni, vol. IV, partea a II-a 1981, Edit. Medicală, Bucureşti.

ARSENI C., NICA I. — Traumatismele cranio-cerebrale în cadrul politraumatismelor. Ed. Medicală, Bucureşti, 1983.

AUFF E., WASS K. — Arch. Psychiat. Nervenki, 1981, 230, 361—364.

BAGDAZAR D. — Traumatismele cranio-cerebrale acute. În „Probleme de medicină de război", Bucureşti, 1940.

BAGDAZAR D., ARSENI C. — Traité de neurochirurgie, Editura Academiei, Bucureşti, 1951.

BATTEN I. — Brain, 1903, 14, 258.

BAYLEY P., BUCHANAN D., BUCY P. — Intracranial Tumors of Infance and Childohood. Univ. Chicago Press, 1939.

BAUER J. WIENER — Neurol. Zentralblatt XXIX 1916. Analise in Neurol. Zentralblatt Nr. 5, Mart. 1917, Batten I, Brain 1903, 31, 72.

BERNSTEIN MARK, PERRIN RICHARD, PLATTIS M., SIMPSON W. — J. Neurosurg., 1984, 61, 174—177.

BOGAERT VAN, MARTIN L. — Rev. Neurol., 1928, 2, 131.

BOGHEN D., FILIATRAUT R., DESCARRIES L. — Neurology, 1977, Nr. 3, vol. 27, 270.

BREMER F. — Les processus d'excitation et d'inhibition dans les phenomènes épileptiques. Masson, Paris, 1958.

BRUN R. — Vermis Syndrom und Seitenlappen Syndrom. În: Innere Medizin. Neurologie, V. Band. TL I, 1953, Springer Verlag, 771—779.

BUDKA H., WÖBER G. — Acta Neurochir., 1974, 31, 115—121.

BRUNS L. — Deutsche Med. Wochensch, 1982.

CONSTANTINOVICI AL. — Investigaţiile sistemului nervos. Scintigrafia. Din Investiţiile paraclinice ale sistemului nervos. Sub redacţia C. Arseni, Ed. Med. Buc., 1974, 377—381.

COURTOIS-SUFFIT et BOURGEOIS — Gaz. des hop. 56, 1910.

CASTAIGNE P., DAVID M., PERTUISET B., ESCOUROLLE R., POIRIER I. — Rev. Neurol., 1968, 188, 5.

CATELAND E. — Les hernies cerebelleuses internes. Thèse, Lyon, 1944.

CUSHING H. — Tumeur intracraniennes. Ed. Masson, Paris, 1937.

CAJAL RAMON J. — Degeneration and regeneration of the Nervous system 1928, London, Oxford Univ. Press. 308, 310.

CAMPOS HUGUENEY — Un cas de commotion du cervelet. Caz des hop. 11 Janv. 1902.

CRUE B. L. — Medulloblastoma. Charles C. Thomas Springfild, 1958.

DOHRMANN G. J., DUNSMORE R. H. — Surg. Neurol., 1975; 3, 219—222.

SUMMARY

This book concerning the Pathology of the Cerebellum includes in its almost 300 pages, with 153 figures and more than 900 bibliographic indications, the entire complexity of the problems linked to the cerebellum. The material is judiciously distributed in twelve chapters presenting in coherent correlations and clear terms the latest data in the anatomy, normal and pathologic physiology and diseases of the cerebellum. The rich contents and the most pregnant aspects are discussed analitically, starting with the symptoms, localization and lesion, with particular emphasis on the diagnosis, paraclinical investigations and therapeutical orientation.

CHAPTER I *gives a descriptive history of the anatomy, cytoarchitectonics and physiology of the cerebellum,* starting from the first investigations of Bolk, Edinger and Comolli, Rademaker, Dusser de Barenne, Fulton, Dow and Moruzzi, and up to the more recent investigations of Chambers and Sprague, Eccles, Ito and Szentagothai, Passovynt and Palay and Palay, as well, as the valuable contribution of the Romanian school of neurology : Sager and co workers — V. Florea Ciocoiu, R. Rogozea, I. Cincă, Sager and Ionel Cezar, A. Petrescu, Al. Şerbănescu, A. Kreindler, Steriade and others.

It is concluded that the Purkinje cell represents by its axons the single afferent pathway of the cerebellar cortex that transmits only inhibitory stimuli towards the cerebellum nuclei. Mention is also made of the new notions concerning space-time representation in the brain, the cerebellum as metric tensor in the concept of the clock function of the cerebellum cortex.

CHAPTER II. *The clinical cerebellar syndrome in man* is described in detail, including the entire range of semiology of both the neo and the paleocerebellum and the archicerebellum reviewing all the more important signs such as : dysmetria, hypermetria, the classical clinical tests, dynamic tonic asymmetry test (State Drăgănescu and Vlad Voiculescu) adiadochokinesis, the rebound phenomenon, the Stewart and Holmes test and all the other test that detect cerebellar hypotonia, paradoxical tonus, emphasizing the various ocular disturbances encountered in cerebellar patients (nystagmus, deviation of the eyes, ocular dysmetria, stressing the „preprogramming role" of the cerebellum upon the eye movements) (P. Larmande and athers, 1980), and the influence upon nystagmus of experimental flocculotomy (W. Waespe and B. Cohen, 1983).

The diseases of the cerebellum are classified according to the anatomic-pathogenic-topographic criterion in: primary cerebellar atrophy, congenital cerebellar atrophy, non-systematized cerebellar diseases, tumours and traumas of the cerebellum.

Worthy of note is the correlation between the cerebellum and epilepsy, verified experimentally by stimulation of the paleocerebellum or long term stimulation (A. Cooper, E. Crighel, I. Amin, 1973), underlining the importance of the treatment in patients with major epileptic seizures who do not respond to anticonvulsivants.

CHAPTER III. *Cerebellar atrophies* are classified according to the etiopathogenic and anatomo-topographic criterion in: olivo-ponto-cerebellar atrophy, olivo-rubro-cerebellar atrophy and late cerebellar atrophy with cortical predominance. Particular stress is laid on olivo-ponto-cerebellar atrophy, discrimating the characteristic features of the clinical picture, the pecularities of the etiopathogenesis and anatomic lesions, the revelant paraclinical investigations and the possibility of establishing the diagnosis, starting with the princeps case of Dejerine-Andre Thomas (1900). *The diagnosis criterion of olivo-ponto-cerebellar atrophy*, adopted by the authors is based on the existence of cerebellar and extrapyramidal phenomena, speech disorders, psychical disturbances and some additional symptoms such as sphincteric disturbances (urinary) not met with, in late cerebellar atrophy with cortical predominance. Cezar Ionel (1949) classifies olivo-ponto-cerebellar atrophies according to the pathoanatomic criterion into seven distinct groups:

1. Atrophy with lesion of the olivo-ponto-cerebellar complex as in the cases of Bakker, Guillan, Bertrand, Thurel and Chritchley-Greenfield.
2. Atrophy impairing the extrapyramidal system (Scherer, Critchley-Greenfield.
3. Cases in which the spinal cord is affected (Arnoldt, Dejerine-A. Thomas, Guillainne, Mathieu and Bertrand. Mass and Scherer, Hassis-Harris, Bonduelle, Escourolle and co workers.
4. Cases with lesions of the extrapyramidal system and spinal cord (Ley, Noica, Niculescu and Banu).
5. Cases with involvement of the spinal cord, extrapyramidal system and brain cortex (Fickler, Cezar Ionel, F. Gestenbrand, V. Klaia Weingarten).
6. Lesions of the cerebral cortex (Stauffemberg).
7. Cases of olivo-ponto-cerebellar atrophy with affection of the extrapyramidal system and cerebral cortex (van Bogaert-Bertrand).

Olivo-ponto-cerebellar atrophy, a system disease, appears as a neocerebellar abiotrophy, with atrophy of the cerebellipetal system. It presents a wide symptomatic and morphologic diversity, with a slow progressive evolution. In these morbid forms with an insufficiently known aetiology several aetiologic concepts have been sustained: early senescence (Zülch, 1936), vascular factor (O. Marburg, O. Rise, 1941) as well as genetic causes. We do not agree with the opinion of some authors who consider OPC atrophy of Dejerine-Thomas with all its clinico-anatomical variants as a heterogenous form of disease (Cezar Ionel, 1985).

The torpedo cells appear consequent to atrophy of the nerve fibers in the marginal zone up to the body of the cell, since primary alterations affect especially the myelin fibers, preceding affection of the grey matter.

Atrophy of the Purkinje cells represents a secondary transsynaptic degeneration of the cerebellipetal fibers. A fronto-temporal lesion of the cerebral cortex was also observed with alteration of the corpus pallidum and substantia nigra (Fickler, Gerstenbrand, Weingarten — 1962).

CHAPTER IV. *Heredo-familial cerebellar atrophy with histologic alteration of the nervous system. Diseases with a heredo-familial character.* This chapter includes: cerebellar heredoataxia (Nonne-Pierre-Marie), heredoataxia of the posterior columns (Biemond disease), myoclonic cerebellar dysnergism (dentorubric atrophy), Nyssen-Van Bogaert opticoohleodentate atrophy, familial olivo-cerebellar degeneration of the Holmes type, some cerebellar atrophies with lesion of the corpus Luysii and globus pallidus, cerebellar degeneration in Friedreich's disease in which alterations occur in the organization of erythrocytic membrane proteins (Butterfield, 1979), and spinal-pontine degeneration (Boller-Segarra disease). Stress is laid on the importance of computerized tomography of the head in the diagnosis of some forms of hereditary ataxia (N. V. Verschagin, N. Z. Gurskaia and S. B. Vasilov).

CHAPTER V. *Cerebellar atrophy due to inflammatory lesions, syphilis, toxiinfections, physicochemical agents, neoplasia and alcoholism.* Evidence is furnished regarding the existence of anatomic lesions, especially of Purkinje cells which, appear to be the most receptive to various pathogenic agents as in the cases of intoxication with mercury salts, aluminium.

In paraneoplastic degeneration, with predominant ataxia, hypotonia, dysartheria and psychical disturbances, the presence has been reported of serum anti-Punkinje cell antibodies, that play an etiologic role in the onset of the disease, their appearance in the blood preceding the clinical picture (J. E. Greenlee, C. del Carra and others, 1983).

Cerebellar atrophy in chronic alcoholism, similar to late cortical atrophy and characterized clinically by ataxia, coordination and speech disturbances, is known as a nutritional encephalopathy accompanied by polyneuritiform phenomena. Sensitivity of the cerebellum to thiamine, leading to altered serotonin metabolism is evidenced (A. Plaitakis and others, 1978), as well as the role of aspartic acid as exciter synaptic transmitter in olivo-porto-cerebellar atrophy. Similarly, a prolonged treatment with phenitoin may result in cerebellar degeneration with disappearance of the Purkinje cells (M. Damm, 1970), in terms of the frequency of the attacks and degree of hypoxia.

CHAPTER VI *deals* with *cruciate cerebellar atrophy* (transsynaptic) after lesion of the brain and corticopontine connections, encountered in vasculocerebral diseases, brain injuries (obstetrical trauma or perturbations in the development of the brain).

CHAPTER VII. *Congenital diseases and malformations of the cerebellum* including congenital cerebellar aplasia and atrophy, the cerebellar form of infantile paralysis, hereditary areflexive dystaxia (Roussy-Levy syndrome), the ataxia of childhood, Hartnup disease (H disease), and rare cerebellar syndromes such as the Sjögren-Larson syndrome, cerebellar ataxia after successive hypoglycemia attacks in childhood. Certain extremely rare congenital malformations of the cerebellum are also described (inverse cerebellum and spinal encephalocele).

CHAPTER VIII *concerns a number of cerebellar degenerations in some neurologic disease or syndromes with a cerebellar component:* Wilson's disease (hepatolenticular degeneration), Huntington chronic chorea, cerebellar syndrome in multiple sclerosis, amaurotic idiocy with cerebellar localization phacomatosis.

CHAPTER IX. *Vascular pathology of the cerebellum.* Vascular affection of the cerebellum is very rare, and it is difficult to differentiate clinically a cerebellar ictus of hemorrhagic origin from one produced by softening, because of the common symptoms of the two forms (vestibular syndrome, nausea, vomiting, meningeal reaction).

A description is given of the etiologic factors of *hemorrhage of the cerebellum.* Ictus in young, normotensive subjects with arteriovenous malformations developing to cerebromeningeal hemorrhage may have the main site in the cerebellum (Hollin and others, 1974). In general, the triad: severe headache, vomiting and the impossibility of standing are characteristic symptoms of a primary cerebellar hemorrhage (hematoma), and altered consciousness the indication of a fatal evolution.

Three forms of cerebellar hemorrhage are described according to the intensity of the clinical picture: the supraacute form with fulminant death, *the acute evolutive form* and *the pseudotumoural form.*

In some cases meningeal hemorrhage may produce hematomas in the ponto-cerebellar angle, between the amygdaloid nucleus and medulla oblongata, with an apoplectiform onset, alternate syndrome (Millard-Gubler), compression and severe phenomena similar to those of the posterior cerebral fossa (Cezar Ionel, 1968).

Particular attention is paid to the *adjuvant paraclinical* methods applied for establishing the diagnosis especally *computerized tomography* and ventriculographic scanning and, more seldom, vertebrobasilar angiography.

Apart from arteriovenous malformations of the cerebellum such as hemangioblastoma (Lindau's disease) and cerebellar hematoma, the authors also present in extenso *softening of the cerebellum,* which is still rarer and has a severe prognosis with meningeal syndrome, coma, signs of brain stem involvement, respiratory disturbances and pulmonary complications in the major cases of softening. Likewise discussed is the cerebellar syndrom with marked ataxia directly proportional to lesion of the cerebellum (A. Petrescu and Ie van Chanh, 19), and limited ischaemic lesions after thrombosis of the basilar artery, the dominant cerebellar hemisyndrome accompanied by ataxia, dysarhria (Cezar Ionel, 1968). In many cases of softening the infarction of the cerebellum one must eliminate the misleading pseudotumoural forms of softening the cerebellum.

CHAPTER X. *Inflammatory diseases of the cerebellum* include a number of infectious diseases (typhus, pneumonia) or encephalitis which may affect the cerebellum producing, especially in children, marked static and kinetic ataxia — as in sunstroke — and nystagmus, dysarthria, intentional tremor.

Cerebellar abcess occurs more seldom than cerebral abscess. A detailed description is given, emphasizing the etiopathogenic factors and the clinical picture that often takes on the aspect of a raised intracranial pressure syndrome ; the symptomatology is rarely silent, there is fever, occipital headache, vertige, loss of hearing, nystagmus (the Bergman triad), the phenomena often appearing in the late stages of the disease with an archi- and neocerebellum syndrome. These cases must be minutely investigated in order to establish an early diagnosis and to apply a powerful antibiotic treatment for controlling cerebral oedema and surgery since it is known that the evolution of an abcesses cannot be foressen (C. Arseni, 1973, 1977, 1981).

Mention is likewise made of the role of arthropoda in the transmission of encephalitis (State Drăgănescu, N. Drăgănescu and A. Petrescu, 1972), as well as viral encephalitis caused by arbor viruses, Japanese B encephalitis, varicella cerebellitis, post measles cerebellitis and the slow virus manifestations affecting the cerebellum (Kuru disease).

CHAPTER XI *Tumors of the cerebellum.* Along general lines this chapter reflects the experience and valuable contribution of the modern Romanian school of neurosurgery under C. Arseni and his co workers. The *major symptoms of tumours of the cerebellum are considered :* raised intracranial pressure, cerebellar syndrome, vestibular syndrome, characteristic position of the head, vasomotor disorders, especially in tumours of the vermix, cerebellar fits.

These tumours are classified according to their site in : (a) midline tumours such as *medulloblastoma,* prevalent in children in the vermix, a highly malignant tumour the same as *astrocytoma* of the vermix ; (b) *lateral or hemisphere tumours dominated by* the cerebellar syndrome and fits as in *hemangioblastoma,* cerebellar sarcoma, with a raised intracranial pressure syndrome and a high operative mortality rate (C. Arseni and others, 1973, 1977) and *oligodendroglioma* with homolateral cerebellar phenomena ; (c) *tumours of the pontocerebellar angle,* the most frequently encountered being *acoustic neurinoma* with a slow evolution (otologic, neurologic, compressive stages), and high neurosurgical risk (C. Arseni, A. I. Constantinescu and others, 1973, and more seldom papilloma of the choroid plexus.

CHAPTER XII. *Cerebellum traumas* are met with in fractures of the posterior cerebral fossa and seldom in direct open wounds of the cerebellum. The clinical picture is similar to that of the cerebellar hemisphere and anterior lobe syndrome. Contusion of the cerebellum occurs more seldom the contusion of the cerebellum.

The prognosis may be considered favourable provided that in open wounds of the cerebellum no aggravation develops within two weeks, the danger standing in infection, lesion of the cerebellum, oedema phenomena, meningitis and cerebellar abscess (C. Arseni).

ZUSAMMENFASSUNG

Diese Buch der Ärzte Cezar Ionel und A. Petrescu behandelt *„Die Kleinhirnpathologie“. Das Buch umfasst mehr als 300 Seiten, mit 153 Abbildungen und mehr als 900 bibliographischen Verzeichnissen. Das Buch behandelt die ganze Problematik Vielfältigkeit des Kleinhirnes.* Das Material ist logisch und klar in 12 Abschnitte eingeteilt und bearbeitet sachgemäss und in harmonischer Korrelation die neuesten Daten der Anatomie, der Physiologie, der Physiopathologie und der Krankheiten des Kleinhirns. Das ganze Material, reich an allem, was bedeutungsvoll ist, wird analytisch verteilt, indem man vom Symptom ausgeht und dann zur Lokalisierung der Verletzungen übergeht, wobei Akzent auf Diagnostik, ausserklinische Untersuchungen und therapeutische Orientierung gelegt wird.

ABSCHNITT 1. — *Ese werden chronologisch Daten der Anatomie, Zytoarchitektonik und der Physiologie des Kleinhirnes behandelt.* Man beginnt mit den ersten Untersuchungen von Bolk, Edinger und Comolli, Rademaker, Dusser de Barenne, Fulton, Dow und Moruzzi, bis zu den neusten Untersuchungen von Chambers und Spraque, Eccles, Ito und Szentagothay, Passouant und Mitarbeiter, Palay und Palay, wie auch die wertvollen Untersuchungen der rumänischen Schule für Neurologie : Sager und Mitarbeiter, Ciocoiu Florea V., Rogozea R., Cincă I., Sager und Cezar Ionel, Petrescu A., Şerbănescu Al., wie auch Kreindler A. und Steriade und andere. Es wurde festgestellt, dass die Purkinje-Zelle durch ihre Axone den einzigen afferenten Weg der Kleinhirnrinde bildet, die nur inhibitorische Anregungen zu den Kleinhirnkernen sendet. Es wurden auch die neuen Begriffe von der Vorstellung „Spacetime“ im Hirn, im Kleinhirn als metrischer Tensor im Sinne der Uhrfunktion (clock function) des Kleinhirnkortev erwähnt.

ABSCHNITT 2. *Das klinische Kleinhirnsyndrom beim Menschen* wird im einzelnen dargestellt, indem die ganze Semiologie des Kleinhirns, sowohl des Neocerebellums wie auch des Paleocerebellums und des Archicerebellums behandelt wird. Es werden alle wichtigen Zeichen untersucht wie : die Dysmetrie, Hypermetrie, die klassischen klinischen Proben, die dynamisch-tonische asymmetrische klinische Probe (State Drăgănescu und Vlad Voiculescu) die Adiadokokinesie, „das Rebaund

Phänomen", die Stewart und Holmes Probe, wie auch alle andere, die sie hervorheben: die Kleinhirnhypotonie, den paradoxalen Tonus. Man beachtete besonders die verschiedenen Sehstörungen, die man bei den Kleinhirnkranken entdeckt: Nystagmus, Abweichung der Augen, Asymmetrie der Augen, mit Akzent auf der „programmatorischen Rolle" des Kleinhirnes bei der Bewegung der Augen. (P. Larmande und Mitarbeiter, 1980) wie auch den Einfluss des Nystagmus nach der experimentalen Flocculotomie (W. Waespe und B. Cohen, 1983). Die Verfasser unternehmen eine Einteilung der Kleinhirnerkrankungen nach dem Kriterium der anatomopathologischen Topographien in: primäre Kleinhirnatrophien und hereditäre unsystematisierte cerebellare Krankheiten, Tumoren und Traumen des Kleinhirns. *Es wird gleichzeitig der Zusammenhang des Kleinhirns mit der Fallsucht gezeigt,* experimentell untersucht (A. Cooper, E. Crigel, I. Amin, 1976) durch Erregung des Paleocerebellums oder durch dauernde Reizungen, woraus die therapeutische Bedeutung bei den Kranken mit grosser Fallsucht hervorgeht, die bei der Behandlung mit Antikonvulsivanten nicht reagieren.

ABSCHNITT 3. — *Kleinhirnatrophien.* Diese werden nach dem ätiopathogenen und anatomo-topographischen Kriterium eingeteilt in: olivo-ponto-cerebellare Atrophien, olivo-rubro-cerebellare Atrophien und Kleinhirnrindenspätatrophien mit kortikalem Vorherrschen. Es wird besonders die olivo-ponto-cerebellare Atrophie hervorgehoben, wobei die charakteristischen Merkmale des klinischen Bildes, die Eigentümlichkeiten der Ätiopathogenie und der anatomischen Verletzungen, die extraklinischen Untersuchungsmöglichkeiten und das Festlegen der Diagnose klar beschrieben werden, indem mit dem princeps Fall von Dejerine-André Thomas (1900) begonnen wird. Das Kriterium der Diagnose der olivo-ponto-cerebellaren Atrophie, von den Autoren aufgenommen, beruht auf der Existenz der Kleinhirnerscheinungen, der extrapyramidalen, geistigen und Sprachstorungen sowie auf einigen Nebensymptomen wie: Harnstörungen, die nicht in der Kleinhirnindenspätatrohie mit kortikalem Vorherrschen vorkommen. Cezar Ionel klassifiziert (1949) die olivo-ponto-cerebellaren Atrophien nach dem anatomo-pathologischen Kriterium in 7 Gruppen:

1. Atrophien mit Schaden der olivo-ponto-cerebellaren Gesamtheit, wie in den Fällen: Bakker, Guillain, Bertrand, Thurel und Chritchley, Greenfield.
2. Atrophien mit Ergreifung des extrapyramidalen Systems (Scherer, Critchley-Greenfield).
3. Fälle mit Ergreifung des Marks (Arnoldt, Dejerine — A. Thomas, Guillainne, Mathieu und Bertrand, Mass und Scherer, Hassin-Harris, Bonduelle, Escourolle, und Mitarbeiter).
4. Fälle mit Schaden des extrapyramidalen Systems und des Marks (Ley, Noica, Niculescu und Banu).
5. Fälle mit Ergreifung des Marks, des extrapyramidalen Systems und der Hirnrinde (Fickler, Cezar Ionel).
6. Fälle mit Schaden der Hirnrinde (Stauffenberg).
7. Fälle von olivo-ponto-cerebellaren Atrophien mit Ergreifung des extrapyramidalen Systems und des Hirnkortex. (Van Bogaert-Bertrand).

Die olivo-ponto-cerezellare Atrophie — eine Systemkrankheit — stellt eine neozerebellare Atrophie mit Atrophien des zerebellopedalen Systems dar. Sie hat eine symptomatologische morphologische Vielfalt mit langsam progredientem Verlauf.

Bei diesen Krankheitsformen mit noch nicht ganz bekannter Ätiologie kann man zu verschiedenen ätiologischen Annahmen kommen so wie : die Frühsenilität (Zülch, 1936), vaskuläre Faktoren (O. Marburg u. Riese 1941) metabolisch-enzymatische Störungen (Barbizet, Worms, 1971) und auch genetische Einfüsse.

Wir teilen nicht die Ansicht einiger Autoren, dass die OPZ-Atrophie von Dejerine-Thomas trotz ihrer Vielseitigkeit in klinischer und morphologischer Hinsicht als heterogenes Zustandsbild zu betrachten ist (Cezar Ionel, 1985). Die olivo-ponto-zerebellare Atrophie wird nosologisch als sehr nahe den hereditären spino-cerebellaren Atrophien betrachtet. Systemgebundene Kleinhirnatrophien zeigen ausserdem kein so frühes Manifestationsalter, keine Augensymptome und keine LCR-Veränderungen.

Die Torpedozellen erscheinen als Folge der Atrophie der Nervenfasern vom äusseren Randgebiet ausgehend zum Zellenkörper, weil die primäre Veränderung am meisten die Markfasern betrifft, welche dem Schaden der grauen Substanz vorangehen. Die Atrophie der Purkinje-Zellen wird als transsynaptisches sekundäres Verkümmern zerebellopedaler Fasern dargestellt. Es sind hinzuzufügen : eine Entartung der Hirnstränge (Goll, Burdach) des Rückenmarks, eine (frontotemporale) Hirnrindenläsion und pallido-nigrale Veränderung (Fickler, Cezar Ionel, Gerstenbrand u. Weingarten, 1962).

ABSCHNITT 4. *Heredofamiliäre Kleinhirnatrophien mit histologischen Änderungen des Nervensystems. Leiden mit heredofamiliärem Charakter.* In diesem Abschnitt werden die Kleinhirnheredoataxie (Nonne-Pierre-Marie) die Heredoataxie der Hinterstränge (Biemond Krankheit), die cerebellare myoclonische Dyssynergie (dento-rubrische Atrophie), die opticochleodentata Atrophie (Nyssen-Van Bogaert), die familiäre olivare-cerebellare Atrophie Typ Holmes, wie auch einige cerebellare Atrophien mit pallido-corpus Luysi Schädigungen, die cerebellaren Atrophien der Friedreich-Krankheiten einbegriffen, wo auch die Veränderungen in der Organisierung des Eiweisses in der eythrozitaren Membrane (Butterfield — 1979), wie auch die spinopontische Degeneration (Boller-Segara Krankheit) vorkommen. Es wird die Rolle der Computertomographie des Kopfes in der Diagnose der hereditären Ataxie hervorgehoben. (N .V. Veres Chaghin, N. Z. Gurskaia und S. Vasilov.)

ABSCHNITT 5. — *Kleinhirnatrophien durch inflamatorische Verletzungen, Toxiinfektionen, physisch-chemische Agenten, Neoplasmen und Alkoholismus.* Es wird die Existenz der anatomischen Verletzungen hervorgehoben, besonders der Purkinje-Zellen, die die empfänglichsten für die verschiedenen Krankheitserreger sind, wie bei jenen Fällen von Intoxikationen mit Quecksilber — und Aluminiumsalzen.

In der paraneoplasischen Kleinhirnatrophie, in der die Ataxie, die Hypotonie, die Dysarthrie, die geistigen Störungen überwiegen, wird das Vorkommen der serischen Gegenkörper der Purkinje-Gegenzellen mit ätiologischer Rolle ale Krankheitser reger verzeichnet, deren Erscheinung im Blut dem klinischen Bild vorangeht (J. E. Greenles, C. del Carro. all. 1983).

Die Kleinhirnatrophien als Folge des chronischen Alkoholismus sind den Spätrindenatrophien ähnlich, klinisch durch Ataxie, Koordinationsstörungen und Störungen beim Sprechen charakterisiert und werden als Ernährungsencephalopathie betrachtet, die auch von polyneuritiformen Phänomenen begleitet wird. Es wird hervorgehoben, dass das Kleinhirn gegen Thyamin empfindlich ist, was zur Veränderung des serotonischen Metabolismus führt (A. Plaitakis und Mitarbeiter, 1978), wie auch die Rolle der Asparaginsäure als synaptischer und reizender Übertrager in der olivo-ponto-cerebellaren Atrophie. Die langdauernde Behandlung mit Phenitoin kann ebenfalls zur Degeneration des Kleinhirns mit Verschwinden der Purkinje-Zeller führen (M. Damm, 1970) und sich auf die Frequenz der Anfälle und den Grad der Hypoxie beziehen.

ABSCHNITT 6. Es werden die gekreuzten transsynaptischen Kleinhirnatrophien nach Verletzung des Hirnes und der cortico-pontinen Verbindungen, nach vaskulocerebralen Leiden, Hirn-Trauma (obstetrikales Trauma oder Hirnentwicklungsstörungen) behandelt.

ABSCHNITT 7. *Kongenitale Krankheiten und Kleinhirnmissbildungen* umfassen: Aplasien und kongenitale Kleinhirnatrophien, die Kleinhirnform der Kinderlähmung, die hereditäre areflektorische Distasie (H. Krankheit) und seltene Kleinhirnsyndrome wie: das Sjögren-Larson Syndrom, die Kleinhirnataxie nach aufeinanderfolgenden hypoglykämischen Anfällen in der Kindheit. Gleichzeitig werden einige sehr seltene hereditäre Missbildungen des Kleinhirns wie Inverscerebellum und Spinalcord-Encephalocellum beschrieben.

ABSCHNITT 8. *Enthält eine Reihe von Kleinhirndegenerationen als Folge einiger Krankheiten der neurologischen Syndrome wie:* die Wilson-Krankheit (hepato-lentikulare Degeneration), die Huntington chronische Chorea, das Kleinhirnsyndrom der multiplen Sklerose, die amaurotische Idiotie und mit den sich im Kleinhirn befindenden Phakomatosen.

ABSCHNITT 9. *Gefässpathologie des Kleinhirns*. Es wird die Seltenheit der Gefässkrankheiten des Kleinhirns gezeigt wie auch die Schwierigkeit der klinischen Unterscheidung eines Kleinhirninsults als Folge einer von Erweichung verursachten Blutung und als Folge gemeinsamer Syndrome der beiden Formen (Vestibularsyndrom, Übelkeit, Erbrachen, meningeale Reaktion).

Kleinhirnblutung. Es werden die ätiologischen Faktoren beschrieben, und es wird gezeigt, dass die Insulte, die bei jungen Menschen mit normalem Blutdruck und arteriovenösen Missbildungen erscheinen, sich zu hirnmeningealer Blutung entwickeln, die besonders im Kleinhirn erscheinen kann (Hollin und Mitarbeiter, 1974). Gewöhnlich ist die dreifache Erscheinung — starke Kopfschmerzen, Erbrechen und die Unmöglichkeit im Orthostatismus zu stehen — ein charakteristisches Symptom einer primitiven Kleinhirnblutung (Hämatom), und das Verschwinden des Bewusstseinszustandes ist ein Zeichen der fatalen Entwicklung.

Die Autoren beschreiben drei Formen der Kleinhirnblutung nach der Intensität des klinischen Bildes: *die superakute Form* mit blitzschnellem Tod, *die akute Entwicklungsform* und *die pseudotumorale Form.*

In manchen Fällen können Meningealblutungen im Kleinhirnbrückenwinkel sich zwischen Mandel und Bulbus befindende Hämatome mit apoplektischem Anfang, alternen Syndromen (Millard-Gubler), mit Kompressionen und mit ernsten Erscheinungen wie die bei der Hinterschädelgrube bilden (Cezar Ionel, 1967).

Man unterstreicht die paraklinische Methode zur Feststellung der Diagnose, besonders die *Computertomographie,* wie auch die Ventrikulographie, die Szintigraphie und selten die vertebrobasilare Angiographie.

Ausser den arteriovenösen Missbildungen des Kleinhirns wie: Hemangioblaston (Lindau Krankheit) und Kleinhirnhämatom werden in extenso auch *die Kleinhirnerweichung,* die ebenfalls selten ist und eine ernste Prognose mit Meningealsyndrom, Koma, Zeichen der Mitleidenschaft des Hirnstammes, Atemstörungen und Lungenkomplikationen in den schwereren Fällen der Erweichung aufweist, dargestellt. Es fehlen nicht das Kleinhirnsyndrom mit markanter Ataxie im direkten Verhältnis zu den Kleinhirnverletzungen (A. Petrescu und Le Van Chanh — 1962) und ischämisch begrenzte Beschädigungen nach einer Thrombose der Arteria basilaris, das Kleinhirnsyndrom, das von Ataxie, Dysarthrie begleitet ist (Cezar Ionel, 1968). In den meisten Fällen von Kleinhirnerweichung oder Kleinhirinfarkt muss man auf die Beseitigung der irreführenden pseudotumoralen Formen der Kleinhirnerweichung achten.

ABSCHNITT 10. *Entzündlichekrankheiten des Kleinhirns.* Eine Reihe von entzündlichen Krankheiten (Typhus, Lungenentzündung) oder Enzephalitis können das Kleinhirn angreifen und verursachen, besonders bei Kindern, eine akute statische oder kinetische Ataxie, wie auch bei Sonnenstich, und Dysarthrie, Nystagmus, Intentionstremor. *Der Kleinhirnabszess* ist seltener als der Hirnabszess und wird eingehend behandelt, mit Akzent auf den ätiopathogenen Faktoren, auf dem klinischen Bild, das oft als ein Syndrom des inneren Hirndrucks erscheint, selten als eine stille Symptomatologie, Fieber, Hinterkopfschmerzen, Schwindel, Hypoakusie, Nystagmus (Bergman-Triade), die Phänomene erscheinen oft in einem fortgeschrittenen Stadium der Krankheit mit einem archicerebellaren und neocerebellaren Syndrom.

Es wird darauf hingewiesen, diese Fälle gründlich zu untersuchen, um rechtzeitig die Diagnose festzustellen und sie mit einem starken Antibiotikum zu behandeln und das Hirnödem zu bekämpfen. Man muss operativ eingreifen, da die Entwicklung des Abszesses unvorhersehbar ist. (C. Arseni — 1973, 1977, 1981).

Man zeigt die Rolle der Arthropoden in der Übertragung der Encephalitis (State Drăgănescu, N. Drăgănescu und A. Petrescu — 1972). Man zeigt die Encephalitis durch Stammkrankheitserreger, die japanische Encephalitis B., varizellöse Cerebellitis, die Cerebellitis nach Masern und din Erscheinungen mit „slow-virus", die das Kleinhirn angreifen (Kuru-Kranheit).

ABSCHNITT 11. *Die Kleinhirngeschwülste.* Dieser Abschnitt behandelt eingehend und spiegelt den wertvollen Beitrag der rumänischen modernen Schule der Neurochirurgie von C. Arseni und seinen Mitarbeitern wieder. Es werden die Symptome der Kleinhirngeschwülste erwähnt wie : der innere Hirndruck, das vestibuläre Kleinhirnsyndrom, die charakteristische Haltung des Kopfes, die gefässmotorischen Störungen besonders bei den Wurmgeschülsten, die „cerebellar fits“ Anfälle. Diese Geschwülste sind eingeteilt nach dem Kriterium des Orters in : a) *Geschwülste der Mittellinie* wie : *Medulloblastom* bei Kindern vorherrschend im Vermis festgestellt und sehr bösartig, wie auch *Astrocytrom des Vermis ;* b) *Seitentumoren oder Hemisphärentumoren* sind von dem Kleinhirnsyndrom und „cerebellar fits“ Anfällen beherrscht wie im : *Hemangioblastom, Kleinhirnsarkom* mit grossem Syndrom des inneren Hirndrucks, mit steigender Sterblichkeit bei der Operation (C. Arseni und Mitarbeiter 1973, 1977) und Oligodendrogliome mit Kleinhirnhemisphärentumoren ; c) *Kleinhirnbrückenwinkel-Geschwülste,* wo die am meisten begegnete Geschwulst das Acustikusneurinom ist, das sich langsam entwickelt (otologisches, neurologisches und kompressives Stadium) mit kleinen Chancen eines neurochirurgischen Eingriffes. (C. Arseni, A. I. Constantinescu und Mitarbeiter — 1973) und seltener das Plexus chorioidus Papillom.

ABSCHNITT 12. *Kleinhirntraumen.*

Diese Traumen werden in Verletzungen der Hinterschädelgrube und sehr selten in offenen Verletzungen des Kleinhirnes gefunden und haben ein klinisches Bild wie das des Syndroms der Kleinhirnhemisphäre des Hirnes.

Die Prognose kann als richtig betrachtet werden, wenn in Falle von offenen Verletzungen des Kleinhirnes nach zwei Wochen keine Verschlimmerung eintritt. Die Gefahr liegt in Infektionen, Verletzungen des Grosshirnes, Ödemphänomenen, Meningitis und Kleinhirngeschwülsten. (C. Arseni 1971, 1977, 1981).

РЕЗЮМЕ

Настоящая книга по ,,*Патологии мозжечка*'' *авторов д-ров Чезара Йонела и А. Петреску содержит более 300 старниц, 153 рисунка и более 800 библиографических указаний и представляет во всей своей сложности проблематику мозжечка* на протяжении 12 продуманно составленных глав, в которых рассматриваются, в тесной взаимосвязи и ясном изложении, новейшие данные в области анатомии, физиологии, патофизиологии и заболеваний мозжечка. Весь этот обширный материал для большей ясности распределен аналитически, начиная от симптомов, локализации и поражения, с ударением на диагноз, параклинические исследования и терапевтические указания.

В ГЛАВЕ I *представлены в хронологическом порядке данные по анатомии, цитоархитектонике и физиологии мозжечка*, причем авторы исходят из первых исследований, проведенных Больком, Эдингером и Комолли, Радемекером, Дуссер де Барени, Фультоном, Доу и Моруззи и до новейших исследований Чамберса и Спрака, Экклеса, Ито и Сентаготаи, Пассуана и сотр., Палай и Палай. Авторы упоминают также и основательные исследования румынской школы неврологии, представленной такими авторами, как: Загер и сотр., Чокою Флоря В., Рогозя Р., Чинкэ И., Загер и Чезар Йонел, Петреску А., Шербэнеску Ал., а также Крейндлер и Стериаде и др. Авторы приходят к выводу, что клетка Пуркинье, благодаря своим аксонам, является единственным афферентным путем коры мозжечка, передающим только тормозящие стимулы ядрам мозжечка. Приводятся также и такие новые понятия, как *Spacetime* в мозгу, мозжечке, как измеритель давления, в смысле ,,часовой'' функции (*clok function*) коры мозжечка.

ГЛАВА II. *Клинический мозжечковый синдром у человека* представлен подробно, причем приводится вся гамма семиологии мозжечка, подчеркивается значение таких понятийя, как неоцеребел, палеоцеребел и архицеребел, рассматриваются все наиболее важные признаки, в том числе: дисметрия, гиперметрия, классические клинические пробы, проба тонической динамической асимметрии (Стате Дрэгэнеску и Влад Войкулеску), адиадококинезия, явление *rebound*, проба Стюарта и Гольмса и все прочие пробы, выявляющие: мозжечковую гипотонию, пародоксальный тонус. Авторы останавливаются на различных глазных расстройствах, встречающихся у мозжечковых больных (нистагмус, девиация глаз, глазная дисметрия с ударением на ,,предпрограммирующую роль'' мозжечка в движении глаз) (П. Ларманд и сотр., 1980), а также и на влияние на нистагмус экспериментальной флокулотомии (В. Веспе и Б. Кохен — 1983). Авторы классифицируют болезни мозжечка по анатомо-патогенно-топографическому критерию на: первичные мозжечковые атрофии, врожденные мозжечковые атрофии, несистематизированные мозжечковые заболевания, опухоли и травмы мозжечка. Констатируется также взаимосвязь между мозжечком и эпилепсией, которая была проверена экспериментально (А. Купер, Е. Кригель, И. Амин, 1973), посредством раздражения палеомозжечка или продолжительных стимулирований, что привело к заключению о терапевтическом значении для больных с тяжелыми припадками эпилепсии, не реагирующих благоприятно на противосудорожные средства.

ГЛАВА III. *Мозжечковые атрофии* классифицируются по этиопатогенетическому и анатомо-топографическому критерию на: оливо-понто-мозжечковую атрофию, оливо-рубро-мозжечковую атрофию и позднюю мозжечковую атрофию с корковым преобладанием. Авторы подробно и углубленно останавливаются на оливо-понто-мозжечковой атрофии, описывая наиболее характерные черты клинической картины, выделяющиеся особенности, этиопатогенез, анатомические поражения и возможности параклинического исследования, наряду с уточнением диагноза, начиная с первого известного случая Дежерина-Андре Томаса (1900). *Принятый авторами критерий диагноза оливо-понто-мозжечковой атрофии основывается* на существовании мозжечковых, экстрапирамидальных явлений, расстройств речи, психических расстройств и некоторых добавочных признаков, а именно расстройства сфинктерных (мочевых) функций, которые не наблюдаются при поздней мозжечковой атрофии с корковым преобладанием. Чезар Йонел классифицирует (1949) оливо-понто-мозжечковые атрофии по анатомо-патологическому критерию на 7 четко обособленных групп:

1. Атрофии с поражением оливо-понто-мозжечкового комплекса, как в случаях, приведенных Баккером, Гийеном, Бертраном, Турелем и Критчлеем-Гринфильдом.

2. Атрофии с поражением экстрапирамидальной системы (Шере, Критчлей-Гринфильд).

3. Случай с поражением спинного мозга (Арнольдт, Дежерин — А. Томас, Гийен, Матьё и Бертран, Маас и Шерер, Гассен-Гаррис, Бондюэлл, Эскуролль и сотр.).

4. Случай с поражениями экстрапирамидальной системы и спинного мозга, цитируемые Лей, Нойка, Никулеску и Бану.

5. Случай с поражением спинного мозга, экстрапирамидальной системы и коры головного мозга (Фиклер, Чезар Йонел).

6. Случай с поражением коры головного мозга (Станффемберг).

7. Случай с оливо-понто-мозжечковыми атрофиями с поражением экстрапирамидальной системы и коры головного мозга (Ван Богаерт-Бертран).

Оливо-понто-мозжечковая атрофия рассматривается как системное заболевание с атрофией неомозжечка и мозжечково-педальной системы с симптоматическим полиморфизмом и медленно прогрессирующим течением (Чезар Йонел, 1985).

Разнообразные формы (аспекты) заболевания с неопределенной этиологией инкриминируют ряд причин, в том числе предстарческое состояние (Цюльх, 1936), сосудистые факторы (О. Марбург и Ризе, 1941), метаболические и энзиматические расстройства (Барбизе, Вормс, 1971), а также и генетический фактор.

Оливо-понто-мозжечковая атрофия (Дежерин, А. Томас) не рассматривается авторами как гетерогенная сущность несмотря на все разнообразие клинико-морфологической картины, так как с нозологической точки зрения она приближается к наследственной спинно-мозжечковой атрофии.

ГЛАВА IV. *Наследственно-семейные мозечковые атрофии с гистологическими изменениями нервной системы. Заболевания наследственно-семейного характера.* В эту главу входят: наследственная мозжечковая атаксия (Нонне-Пьер-Мари), наследственная атаксия задних пучков (Болезнь Бимонда), мозжечковая миоклоническая дисинергия (денто-рубровая атрофия), оптико-кохлео-зубчатая атрофия — Ниссен-Ван Богаерт, семейная оливо-мозжечковая атрофия типа Гольмса, некоторые мозжечковые атрофии с поражениями бледнего ядра и ядра Люиса, мозжечковая атрофия при болезни Фридрйха, где упоминаются альтерации организации белков в эритроцитарной мембране (Баттерфильд — 1979), а также и спинно-понтинное перерождение (Болезнь Боллера-Сегара). Подчеркивается роль компютеризованной томографии головы для диагноза некоторых форм наследственной атаксии (Н. В. Верешагин, Н. З. Гурская и С. Б. Василов).

ГЛАВА V. *Мозжечковые атрофии по поводу воспалительных поражений, сифилиса, токсиинфекций, физико-химических агентов, неоплазий и алькоголизма.* Подчеркивается существование анатомических поражений, главным образом клеток Пуркинье, которые оказываются наиболее восприимчивыми по отношению к различным патогенным возбудителям, как в случаях отравления солями ртути, алюминия.

В случае паранеоплазической мозжечковой атрофии, при которой преобладают: атаксия, гипотония, дизартрия, психические расстройства, наблюдается наличие сывороточных антител антиклеток Пуркинье, играющих этиологическую роль в возникновении болезни, появление которых в крови предшествует появлению клинической картины (Ж. Е. Гринли, К. дел Карро и др., 1983).

Мозжечковые атрофии при хроническом алькоголизме, подобные корковой атрофии и клинически характеризующиеся атаксией, расстройствами речи и координации определяются как нутриционная энцефалопатия, сопровождающаяся также и полиневритоподобными явлениями. Явно выступает чувствительность мозжечка к тиамину, что ведет к расстройству обмена серотонина (А. Плайтакис и сотр. 1978), а также и роль аспартовой кислоты как возбуждающего синаптического передатчика при оливо-понто-мозжечковой атрофии. Таким же образом, длительное лечение фенитоином может приводить к мозжечковым перерождениям с исчезновением клеток Пуркинье (М. Демм, 1970), с чем связана и частота припадков, а также и степень гипоксии.

ГЛАВА VI *трактует о перекрестных (транссинаптических) мозжечковых атрофиях* после поражения мозга и кортико-понтинных связей, встречающихся после сосудисто-мозговых страданий, мозговых травм (акушерских травм или расстройств развития мозга).

ГЛАВА VII. *Заболевания и врожденные мальформации мозжечка* включают врожденные аплазии и атрофии мозжечка, мозжечковую форму детского паралича, наследственную арефлекторную дистазию (Синдром Русси-Леви), атаксия детей, болезнь Гартнупа (болезнь Г.) и редкие мозжечковые синдромы, как например: синдром Сжёгрена-Ларсона, примозжечковая атаксия после последовательных гипогликемических припадков в детстве. Помимо этого, описываются некоторые чрезвычайно редкие врожденные мальформации мозжечка, как например *Invers Cerebellum* и спинальное энцефалоцеле.

ГЛАВА VIII *включает ряд мозжечковых перерождений при некоторых неврологических заболеваниях или синдромах с мозжечковым компонентом*, в том числе: болезнь Вильсона (гепато-лентикулярное перерождение), хроническая хорея Гунтингтона, мозжечковый синдром при множественном склерозе, амавротическая идиотия с мозжечковой локализацией, факоматозы.

ГЛАВА IX. *Сосудистая патология мозжечка.* Авторы указывают на редкость сосудистых заболеваний мозжечка, а также и на то, насколько клинически трудно отличим мозжечковый иктус геморрагического характера от мозжечкового иктуса по поводу размягчения, из-за общности симптомов в обеих формах (вестибулярный синдром, тошнота, рвоты, менингеальная реакция).

Геморрагия мозжечка. Описываются этиологические факторы и указывается на то, что иктусы, появляющиеся у более молодых людей с нормальным давлением с артериально-венозными мальформациями, эволюирующие церебро-менингеальными геморрагиями могут быть локализированы главным образом в мозжечке (Голлен и сотр., 1974). Обычно, триада: сильна головная боль, рвоты и невозможность сохранять стоячее положение (ортостатизм) является характерным симптомом первичной мозжечковой геморрагии (гематомы), а альтерация состояния сознания является показателем фатальной эволюции.

Авторы описывают три формы мозжечковых геморрагий в зависимости от интенсивности клинической картины: *сверхострая* с молниеносной смертью, *острая эволютивная* и *псевдоопухолевая формы*.

Некоторые менингеальные геморрагии могут вызывать гематомы в понто-мозжечковом угле, локализирующиеся между миндалиной и продолговатым мозгом с апоплектиформным началом, альтернирующим синдромом (Миллярда-Гублера), компрессией и тяжелыми явлениями как бы в виде задней мозговой ямы (Чезар Йонел, 1968).

Подчеркиваются *вспомогательные параклинические методы* для уточнения диагноза, в особенности компютеризованная томография, а также и вентрикулография, сцинтиграфия и реже вертебро-базилярная ангиография.

Помимо артерио-венозных мальформаций мозжечка, таких как: гемангиобластома (болезнь Линдау) и мозжечковая гематома, широко представлены и *размягчения мозжечка*, которые встречаются еще реже и с тяжелым прогнозом, сопровождаясь: менингеальным синдромом, комой, признаками мозгового ствола, расстройствами дыхания и легочными осложнениями при обширных размягчениях. Тут же исследуются: мозжечковый синдром с сильной атаксией, прямо пропорциональной мозжечковому поражению (А. Петреску и Ле Ван Чаух, 1962), а также при ограниченных ишемических поражениях после тромбоза базилярной артерии, доминирующий мозжечковый гемисиндром, сопровождающийся атаксией, дизартрией (Чезар Йонел, 1968). Во многих сучаях мозжечкового размягчения или инфаркта, следует уделять внимание искючению дезориентирующих псевдоопухолевых форм размягчений мозжечка.

ГЛАВА X. *Воспалительные заболевания мозжечка.* Ряд инфекционных болезней (тиф, пневмония) или энцефалитов могут затрагивать мозжечек, вызывая, особенно у детей, явную острую статическую и кинетическую атаксию как и при инсоляции, сопровождаясь нистагмусом, дизартрией, интенционной дрожью.

Мозжечковый абсцесс, встречающийся реже чем мозговой, представлен подробно с ударением на этиопатогенетические факторы, клиническую картину, часто принимающую аспект синдрома внутричерепной гипертензии, реже с нешумной симптоматологией, лихорадкой, затылочной головной болью, головокружениями, гипоакузией, нистагмусом (триада Бергмана), причем эти явления появляются часто на поздней стадии заболевания с архи — и неомозжечковым синдромом.

Авторы подчеркивают необходимость внимательного исследования этих случаев для своевременного уточнения диагноза и назначения интенсивного лечения антибиотиками с целью преодоления мозгового отека и с применением хирургического вмешательства, так как хорошо известно насколько неожиданным бывает течение абсцесса (К. Арсени, 1973, 1977, 1981).

Подчеркивается роль членистоногих в передаче энцефалитов (Стате Дрэгэнеску, Н. Дрэгэнеску и А. Петреску). Так например исвестных энцефалиты, передаваемые арбор-вирусами, японский энцефалит Б., церебелит при ветряной оспе, послекоревой церебелит и проявления *slow virus*, поражающие мозжечек (болезнь Куру).

ГЛАВА XI. *Опухоли мозжечка.* Представленная в общих чертах, эта глава отражает полностью опыт и ценный вклад современной румынской нейрохирургической школы проф. К. Арсени и его сотрудников. Упоминаются *мажорные симптомы мозжечковых опухолей*, в том числе: внутричерепная гипертензия, мозжечковый синдром, вестибулярный синдром, характерное положение головы, сосудо-двигательные расстройства, особенно при опухолях червячка, припадки *cerebellar fits*.

Эти опухоли классифицируются по критерию местоположения на: а) *Опухоли срединной линии*, такие как: *медуллобластома*, преобладающая у детей с локализацией в червячке, очень злокачественного характера, а также и *астроцитома червячка*.

б) *Боковые опухоли или опухоли полушария*, при которых преобладают мозжечковый синдром и припадки *cerebellar fits*, как в случае *гемангиобластомы*, *мозжечковой саркомы* с выраженным синдромом внутричерепной гипертензии и с высокой операционной смертностью (К. Арсени и сотр. 1973, 1977), и *олигодендроглиомы* с мозжечковыми гомолатеральными явлениями.

в) *Опухоли понто-мозжечкового угла*, когда наиболее часто встречаемой опухолью бывает *невринома слухового нерва*, которая эволюирует медленнее (отологический этап, неврологический этап, компрессионный этап) и представляет менее благоприятные шансы для нейрохирургического вмешательства (К. Арсени, А. И. Константинеску и сотр., 1973) и реже — *папиллома хороидного сплетения*.

ГЛАВА. XII. *Травмы мозжечка*. Эти травмы встречаются при переломах задней мозговой ямы, очень редко в случае прямых открытых ранений мозжечка и представляют клиническую картину, подобную синдрому мозжечкового полушария и передней доли. Контузии мозжечка в чистой форме встречаются гораздо реже чем контузии головного мозга.

Прогноз может считаться хорошим если в случае открытых ранений можзечка за двухнедельный промежуток не возникает отягощения, причем опасность состоит в возможности появления инфекций, поражений головного мозга, явлений отека, менингита и мозжечковых абсцессов (К. Арсени).